FACULTAD DE POSGRADOS

CASO CLINICO: REHABILITACION COMPLETA EN PACIENTE CLASE III ESQUELETAL APLICANDO LA FILOSOFIA D.A.T.O

AUTOR

Dr. Luis Germán Arias García

AÑO

2020

POSGRADO DE REHABILITACIÓN ORAL

CASO CLÍNICO: REHABILITACIÓN COMPLETA EN PACIENTE CLASE III ESQUELETAL APLICANDO LA FILOSOFÍA D.A.T.O

Trabajo de titulación presentado en conformidad con los requisitos establecidos para optar por el título de Médico Especialista en Rehabilitación Oral

Profesor Guía

Dra. María Elena Flores Araque

Autor

Dr. Luis German Arias García

Año

2020

DECLARACION DEL PROFESOR GUIA

Declaro haber dirigido este trabajo: “CASO CLÍNICO: REHABILITACIÓN COMPLETA EN PACIENTE CLASE III ESQUELETAL APLICANDO FILOSOFÍA D.A.T.O”, a través de reuniones periódicas con el estudiante Luis German Arias García, en el periodo 202000, orientando sus conocimientos y competencias para un eficiente desarrollo del tema escogido y dando cumplimiento a todas las disposiciones exigentes que regulan los trabajos de Titulación.

María Elena Flores Araque

Dra. Especialista en Rehabilitación Oral

CI. 1713622676

DECLARACION DEL PROFESOR CORRECTOR

Declaro haber dirigido este trabajo: “CASO CLÍNICO: REHABILITACIÓN COMPLETA EN PACIENTE CLASE III ESQUELETAL APLICANDO FILOSOFÍA D.A.T.O”, a través de reuniones periódicas con el estudiante Luis German Arias García, en el periodo 202000, orientando sus conocimientos y competencias para un eficiente desarrollo del tema escogido y dando cumplimiento a todas las disposiciones exigentes que regulan los trabajos de Titulación.

Gabriela Fernanda Balarezo Lasluisa

Dra. Especialista en Rehabilitación Oral

CI. 1718904848

DECLARACION DE AUTORIA DEL ESTUDIANTE

Declaro que este trabajo es original, de mi autoría, que se han citado las fuentes correspondientes y que su ejecución se redactaron las disposiciones legales que protegen los derechos de autor vigentes.

Luis German Arias García

CI: 0803119858

AGRADECIMIENTO

Agradezco a Dios por darme la sabiduría necesaria para poder desarrollar este trabajo, a mi familia por su apoyo incondicional, a mis doctores que siempre fueron apoyo en cada uno de mis aprendizajes.

RESUMEN

Objetivo: Aplicar la filosofía DATO (desoclusión, alineación tridimensional y oclusión) en la rehabilitación oral integral de un caso clínico de paciente masculino clase III esqueletal.

Materiales y métodos: Se consideró un paciente de 55 años de sexo masculino semi edéntulo total superior, y déntulo inferior con una clase III esqueletal, con pérdida de dimensión vertical y compromiso estético, que acudió a la Clínica Odontológica de la Universidad de las Américas. Se realizó la toma de impresión y fijación de modelos en articulador semi ajustable, con asistencia tomográfica se optó por la rehabilitación completa con la filosofía D.A.T.O, la cual abarcó: implantes, coronas, carillas y un puente fijo de porcelana, que permitieron la reconstrucción funcional y estética del paciente.

Resultados: Para lograr una estabilización se utilizo devolvió la función del sistema estomatognático, además de una importante mejora estética, mediante técnica de provisionalización y uso de resinas bis-acril, finalizando con una cementación definitiva de coronas y carillas de porcelana emax.

Conclusiones: La filosofía DATO resulta eficiente en pacientes con una clase III Esqueletal, permitiendo la rehabilitación funcional y la mejora estética, dotando de estabilidad al sistema estomatognático utilizando estabilizadores y topes en oclusión y desoclusión. (Alonso, 2011)

Palabras Claves: Maloclusión- Filosofía DATO – Clase III Esqueletal

ABSTRACT

Objective: to apply the DATO philosophy (disocclusion, three-dimensional alignment and occlusion) in comprehensive oral rehabilitation of a clinical case of a class III male patient.

Materials and methods: considered a 55-year-old male patient with a semi-edentulous upper total, and a lower dentition with a Esqueletal III class, with loss of vertical dimension and aesthetic compromise, who attended the Dental Clinic of the University of the Americas. The impression was taken, and models were fixed in a semi-adjustable articulator. With tomographic assistance, the complete rehabilitation was chosen with the DATO philosophy, which included: implants, crowns, veneers and a fixed porcelain bridge, which allowed functional reconstruction. and aesthetics of the patient.

Results: the function of the stomatal system was returned, in addition to an important aesthetic improvement, by means of a provisionalization technique and the use of bis-acrylic resins.

Conclusions: the DATO philosophy is efficient in patients with a Kennedy III class, allowing functional rehabilitation and aesthetic improvement.

Key Words: Malocclusion- DATA Philosophy - Class III

INDICE

1. INTRODUCCION

1.1. Planteamiento del problema

Con frecuencia, a consulta, acuden pacientes edéntulo-parciales o totales, en los que se ha comprometido la funcionalidad del sistema estomatognático a la par de una gran insatisfacción debido a la falta de estética de su rostro, a causa de su dentadura. El sistema estomatognático ha sido diseñado para cumplir una serie de funciones, entre las que se pueden reconocer cuatro principales: masticación, deglución, fonación y respiración. De estas funciones; la de masticación y deglución son las más reconocidas y propias del sistema. No obstante, cualquiera de ellas puede ser afectada en su función normal por alteraciones de origen local o sistémicas. Entre las alteraciones locales se encuentran cambios en el estímulo sensitivo o propioceptivo, debido a una restauración mal realizada, o una oclusión inadecuada de un traumatismo, o de un uso no habitual del sistema. Las superficies oclusales de los dientes es parte del sistema, y para que exista armonía de las funciones necesita normalidad de sus componentes" (ALONSO, 2019).

"Pacientes con pérdida de dientes o dientes mal posicionados, sufren alteraciones en la ubicación del cóndilo mandibular en la cavidad glenoidea. (Valdés & Acosta, 2010), por lo que requieren una intervención integral, ante la cual el especialista debe realizar una eficiente toma de decisiones junto con una adecuada planificación del tratamiento" (ALONSO, 2019).

"En los últimos años se han producido importantes avances en la rehabilitación oral-integral de pacientes con los descritos en las líneas precedentes, dichos avances han ido especialmente de la mano con la propuesta del doctor Aníbal Alonso, conocida como filosofía D.A.T.O. (desoclusión, alineación tridimensional y oclusión). Lamentablemente en nuestro medio, no existen suficiente estudios que demuestren la eficacia de dicho plan de tratamiento, existiendo vacíos en el campo del

conocimiento, relacionado con ciertas interrogantes: ¿cómo valorar la forma, tamaño y líneas de referencia, de forma que permitirán el análisis o la creación de los arcos dentarios que se puedan interrelacionar a través de las maniobras de inducción a fin de determinar la calidad del diagnóstico y un eficaz tratamiento de la oclusión mutuamente protegida. Otro de los cuestionamientos se deriva del hecho de la complejidad de discernimiento de cómo y cuándo aplicar los tratamientos de rehabilitación oral oclusal" (ALONSO, 2019).

1.2. Formulación del problema

¿Cuáles son las principales ventajas de la filosofía DATO en la rehabilitación integral de pacientes con clase III esqueletal?

1.3. Justificación

A través del presente informe y la exposición del caso seleccionado se pretender comprender cómo la filosofía D.A.T.O, permite la integración sistemática de gran cantidad de información en un protocolo de diagnóstico y tratamiento eficaz, dicha filosofía puede ser entendida como guía para una rehabilitación completa por sectores en la cual hace énfasis en la direccionalidad del tratamiento (ir de adelante hacia atrás) de una manera organizada, evitando el llamado fenómeno pantográfico (ALONSO, 2019).

En este sentido, el tema expuesto, será de gran utilidad para ampliar el conjunto de conocimientos sobre rehabilitación oral, especialmente en el tratamiento de pacientes con pérdidas dentales.

Se presenta una utilidad metodológica y práctica, dado que se favorece un claro entendimiento de la filosofía DATO propuesta por el doctor Aníbal Alonso, que se aplicó en un caso clínico bastante común. Se explica además la importancia de reposición o recuperación de piezas dentarias mediante este tipo de tratamientos

con el fin de mantener una correcta salud bucodental con su correspondiente consideración estética.

Se aspira beneficiar en forma directa a los especialistas en rehabilitación oral y odontólogos en general, dándoles a conocer protocolo de la filosofía de Alonso, que permita devolver las funciones y la armonía oral mediante prótesis fija, siempre con el fin de una oclusión correcta y estable, beneficiando de esta forma también a los pacientes.

1.4. Objetivos

1.4.1 Objetivo General

Desarrollar una rehabilitación oral completa en un paciente de clase III esqueletal utilizando la filosofía D.A.T.O creada por el Dr. Aníbal Alonso.

1.4.1. 1.4.2 Objetivos Específicos

a) Demostrar la eficacia del tratamiento al realizar una rehabilitación oral guiada por la filosofía D.A.T.O.
b) Devolver guía anterior y guía canina.
c) Devolver sector posterior para proteger dientes anteriores y ATM.

2. MARCO TEORICO

2.1. Maloclusiones

También llamada mal posición dental, es cuando uno o varios dientes de la arcada superior no articulan correctamente con los dientes de la arcada inferior (Adieta, 2012). Según Angle la maloclusión es la perversión del crecimiento y desarrollo normal de la dentadura. (Angle, 1899). La mal posición dentaria conlleva a que las

piezas dentarias superiores e inferiores no articulen, encajen o engranen con normalidad, causando maloclusión dentaria. Según la Organización Mundial de la Salud (OMS), ocupan el tercer lugar como problemas de salud oral. La mayoría de las enfermedades bucales y en particular las maloclusiones, no ponen en riesgo la vida del paciente, pero su prevalencia e incidencia, son consideradas un problema de salud pública. (Talley, Katagiri, & Pérez, 2007).

Autores como (Palczikowski, 2016) definen a las maloclusiones esqueletales como relaciones malas existentes entre un maxilar inferior e superior y con ello a las estructuras óseas cranelas lo cual tienes una repercusión en tejidos blandos, presentan características estructurales que se manifiestan por el desarrollo y crecimiento.

2.2. Edentulismo

Es un estado de la salud oral que puede definirse como la ausencia de piezas dentales en la cavidad bucal. Las causas de dicha ausencia son diversas: caries dental, enfermedad periodontal, higiene oral deficiente, entre otras. (Huamanciza & Chávez, 2019)

Actualmente, el edentulismo es un problema de salud pública mundial, dado que afecta a más del 30% de las personas mayores, afectando su calidad de vida. El paciente edéntulo puede restablecer la función de masticación, fonación y deglución, y estética, con un tratamiento que incluya la confección de prótesis (Castrejón, y otros, 2017).

El edentulismo parcial atiende a un sistema de clasificación, siendo el más común el elaborado por Kennedy (1925), que aporta al rehabilitador oral una herramienta para el efectivo diseño de prótesis, asimilando el estado de conservación de las piezas dentarias en la cavidad oral (Castrejón, y otros, 2017).

2.3. Rehabilitación oral

Aquellos tratamientos exitosos con prótesis fija en la práctica clínica diaria están directamente asociados a una planificación correcta y criteriosa, que debe ser individualizada y ejecutada con el fin de atender las necesidades de cada paciente, guiándola para la determinación de un eficaz plan de tratamiento. Es esencial un enfoque completo, secuencial e integral para la planificación del tratamiento de la rehabilitación de prostodoncia. La planificación presurosa, segmentada, que ignora los principales aspectos del tratamiento requerido, desafía los modernos conceptos de tratar al paciente en su totalidad, más que a los dientes individuales. (Fernández, 2008)

2.4. Prótesis

Según (EDWIN CHICA1, 2010) en la actualidad existe un alto porcentaje de pacientes que presenta problemas con sus dientes los cuales requieren protesis para poder reemplazar los dientes perdidos.

Por tal motivo debido a la perdida de las estructuras detarias, estos remanentes dentarios requieren estructuras prefabricadas para ayudar a la retención de coronas.

2.4.1. Prótesis parcial fija

(Júnior1, 2007) nos dice que la confección de este tipo de prótesis fija va de la mano con la salud y la higiene de nuestros pacientes. El tipo de preparación que vayamos a utilizar va a depender del sustrato dentario que contemos, en la actualidad la porcelana emax tiene propiedades estéticas muy aceptadas, tanto para carillas, coronas y puentes fijos.

2.4.2. Prótesis provisionales

Aquellas estructuras que colocamos encima de los dientes preparados se les denomina provisionales los cuales evitan que quede desdentado mientras no está su prótesis definitiva. El término provisional significa que se establece por un periodo, pendiente de una restauración permanente. Es decir, la restauración provisional debe satisfacer importantes necesidades del profesional y el paciente" (Christiani & Devecchi, 2017).

La elaboración de una prótesis fija según (Christiani & Devecchi, 2017) tiene una fase inicial realmente importante en la cual la fabricación de unos provisionales adecuados tendrá mucha responsabilidad en el éxito o el fracaso de nuestro tratamiento definitivo. Dichos provisionales servirán de mock-up que nos permitirán ver si nuestro tratamiento futuro se ajustará a los requerimientos del paciente, constituyendo un factor de predictibilidad de la futura rehabilitación. Por otro lado, al profesional le será de utilidad para ver la adaptabilidad de las diferentes estructuras y valorar la necesidad o no de modificar el plan de tratamiento"

El profesional odontólogo debe afrontar a diario nuevos retos debido al aumento del nivel de exigencia estética de los pacientes y en la actualidad el mercado, ofrece una serie de opciones que nos simplifica la técnica dando muy buenos resultados. La cantidad de materiales que ofrece la industria por medio de nuevos productos y del perfeccionamiento de los existentes hace que tengamos una diversidad de materiales dentales para la confección de coronas provisorias. (Christiani & Devecchi, 2017)

Aquellos materiales que son utilizados para la confección de los provisionales deben reunir ciertas características como ser: biológicamente inertes, poseer buenas propiedades mecánicas capaces de resistir cargas funcionales, al mismo tiempo que brinde la posibilidad de ser reparado y/o modificado. Debe ofrecer una buena

estabilidad de color en el tiempo y que su manipulación y tiempo de trabajo sean los adecuados. (Christiani & Devecchi, 2017)

2.4.3. Técnicas para la fabricación de provisionales

En forma general se pueden considerar técnicas directas e indirectas, dentro de las técnicas directas se encuentran las siguientes:

Según (Masioli, 2013) nos dice que los provisionales en bloque: permiten el ahorro de tiempo y dinero, tanto del especialista odontólogo como del paciente, además presenta la posibilidad de corroborar color, contorno y textura directamente con los dientes adyacentes y la colaboración directa del paciente en cuanto al ajuste de oclusión, color y resultados finales, además, no se requiere toma de impresión. Presenta algunas desventajas como su bajo grado de conversión, la posibilidad de desadaptaciones marginales y pigmentación de márgenes, y mayor dificultad en la conformación del punto de contacto y más difícil el pulido y brillado.

Este protocolo requiere la elaboración de un balón de material de acrílico de autocurado en fase elástica, determinar luego si el paciente ocluye, se procede con la remoción de excesos y se contornea, se retira en estado plástico, se pule y se brilla (Masioli, 2013)

La impresión o matriz previa de los provisionales: en este caso se toma una matriz en alginato, silicona de condensación o masilla de silicona de adición, del diente antes de ser preparado o de un encerado diagnóstico previamente realizado sobre un modelo de trabajo. Se procede luego a la carga con el material seleccionado y se introduce en la cavidad oral, posicionándolo adecuadamente. Luego se espera a que el material polimérico se encuentre en la fase plástica, se retira de boca y de la matriz, se remueven excesos y se contornea, se rebasa o se remargina según las necesidades en cada caso, finalmente, se pule y se brilla. (Masioli, 2013)

“Una de las técnicas indirectas, es considerado el protocolo con cáscara de huevo, con matriz de acetato, con formas de policarbonato, de termocurado y dientes de prótesis total. La mayoría de los casos se requiere la adaptación del diente preformado, para poder rebasarlo con acrílico de autocurado, tratando de equilibrar la oclusión, la medida mesiodistal, el color y la forma a los dientes adyacentes. Una de las ventajas de esta técnica es que se consigue mejor estética, menor contracción de polimerización, mayor grado de conversión, mejor adaptación y delimitación de los márgenes, excelente acabado final y posibilidad de restaurar adecuadamente puntos de contacto proximales e interoclusales. Una de las desventajas de los provisionales de termocurado necesitan mayor tiempo de tratamiento (periodo entre citas) y costo de laboratorio, para paciente y odontólogo, necesidad de toma de impresión, y confección de un modelo de trabajo” (Masioli, 2013).

2.4.4. Técnica de pulido de prótesis

“El propósito de dar la forma general, se utilizan pimpollos en forma troncocónica para las caras libres y de cono invertido para la morfología oclusal. La individualización y contorno pueden elaborarse con discos de lija. Es posible lograr superficies lisas y brillantes con el uso de puntas de caucho abrasivas de baja velocidad, realizando un pulido progresivo de la más abrasiva a la menos abrasiva, seguidas por cepillos duros impregnados con tiza francesa o felpas que van a dar el brillo final” (Mallat, 1986).

2.4.5. Cementación de provisionales de prótesis fija

Se realiza una aplicación de vaselina en la parte exterior del provisional, para luego mezclar en proporción uno a uno de base y catalizador del cemento temporal Temp-bond NE o Free-genol ambos libres de eugenol. Luego se lleva a la parte interna de la restauración y se realiza la cementantación, se retiran los excesos, se pasa la seda dental y se verifica la oclusión del paciente (Masioli, 2013).

2.5. Puente fijo Zirconia

Según (Vilarrubí & Rodríguez, 2011) en esta última década se generó un gran concepto sobre la zirconia en cuanto a sus propiedades químicas y cristalográficas, así como también se avanzó de gran forma en lo que hace referencia a su proceso de producción. Esto ha corrido en paralelo con el desarrollo de la tecnología CAD CAM, generando un significativo incremento de las aplicaciones clínicas de la zirconia.

El zirconio según (Vilarrubí & Rodríguez, 2011) es un elemento químico de número atómico 40 y peso atómico 91,22. Es un metal duro, blanco grisáceo y resistente a la corrosión. Los minerales más importantes en los que se encuentra son el circón ($ZrSiO_4$) y la badeleyita (ZrO_2). El ZrO_2 (óxido de zirconio o zirconia) presenta una estructura cristalina monoclínica a temperatura ambiente cuando se encuentra en estado puro, que se transforma en fases de tipo tetragonales y cúbicas al aumentar la temperatura. El cambio de estructura es reversible y provoca cambios dimensionales que pueden producir grietas en el material.

“Desde que comienza a enfriarse, para luego ser sometido altas temperaturas, se generan grandes cambios de tensiones que pueden llevar al óxido de zirconio puro a la fractura. El agregado de 2 a 3% de óxido de itrio estabiliza parcialmente la fase tetragonal y el material utilizado es conocido como zirconia parcialmente estabilizada con itrio. A partir del polvo base se confeccionan los bloques de zirconia” (Vilarrubí & Rodríguez, 2011).

El principal interés es el uso del óxido de itrio (Y_2O_3) como estabilizante es lograr obtener cerámicas formadas casi completamente por zirconia en fase tetragonal a temperatura ambiente. Este material posee propiedades mecánicas superiores comparada con la zirconia pura. Su resistencia flexural es de 1600 Mpa y su resistencia a la fractura es de 9 MPa m½, superior a cualquier cerámica que se utilice actualmente. Una de las principales ventajas del material zirconia son:

biocompatibilidad, los valores de sus propiedades mecánicas y su alta estética. Esto no quiere decir que la zirconia no está exenta de problemas, entre ellos podemos mencionar: la degradación espontánea (la cual está relacionada con la transformación hidrotérmica) y el estrés derivado del proceso de fabricación. Su baja conductividad térmica hace que por lo general no exista ningún tipo de sensibilidad a los cambios térmicos (Vilarrubí & Rodríguez, 2011).

2.6. Carillas de porcelana EMAX.

(Isaías Iñiguez González, 2014) nos dice que las carillas de porcelana son una opción restauradora excepcional, debido a que es una técnica predecible que nos ayuda a resolver muchos problemas funcionales y estéticos que ocurren en odontología. Están indicadas no sólo para tratar dientes manchados, diastemas, dientes en mal posición, así como también dientes fracturados, dientes desgastados y dientes malformados.

a) El uso de carillas de porcelana para corregir deficiencias oclusales o para restablecer una guía correcta durante movimientos extrusivos es muchas veces ignorada.
b) Carillas pueden ser utilizadas para restaurar dentición desgastada causada por bruxismo como parte de una rehabilitación bucal completa (Isaías Iñiguez González, 2014).
c) Tradicionalmente, el tratamiento de elección ha sido limitado a coronas completas, principalmente PFM 5 o coronas de zirconia que también requieren de un procedimiento destructivo para alcanzar retención mecánica (Isaías Iñiguez González, 2014).
d) Se recomienda siempre que sea posible una opción conservadora y no una que sacrifique estructura dental excesivamente (Isaías Iñiguez González, 2014).

e) Uno de los tratamientos más conservadores sin lugar a duda son carillas de porcelana; desde su presentación por Pincus, en 1930, se han convertido en un procedimiento dental rutinario (Isaías Iñiguez González, 2014).
f) Las demandas estéticas de los pacientes y odontólogos pueden ser alcanzadas con pocas limitaciones, especialmente si se tienen una buena comunicación con el ceramista; aunado esto a la habilidad del odontólogo de colocar los márgenes supra gingivales, ha hecho que restauraciones libres de metal sean una óptima modalidad (Isaías Iñiguez González, 2014).
g) Es imperativo un adecuado conocimiento de diseño de la sonrisa. No existe ninguna duda que carillas de porcelana son una alternativa conservadora y la opción más estética disponible en nuestros días" (Isaías Iñiguez González, 2014).

2.7. Materiales cerámicos

Según (Masioli, 2013), las cerámicas están compuestas de una matriz vítrea a base de sílice, en la cual una o más fases cristalinas; por ejemplo, leucita, disilicato de litio, alúmina, magnesio, zirconia. Se considera cerámicas ricas en sílice aquellas que poseen más del 15% de matriz vítrea en su composición, y cerámicas pobres en sílice como las de zirconia y alúmina.

2.7.1. Cerámicas ricas en sílice.

- **Cerámicas feldespáticas**. Están compuestas por una matriz de vidrio y una o mas fases cristalinas (feldespato, cuarzo, caolín y leucita). La cerámica feldespática es muy estética, pero posee muy poca elasticidad lo que ofrece muy poca resistencia flexural (65- 90Mpa). (Masioli, 2013)
- **Cerámicas feldespáticas reforzadas con leucita**. La leucita es un material que nos brindara refuerzo a la resistencia flexural haciendo de esta cerámica más resistente" (Masioli, 2013).

- **Cerámicas reforzadas con disilicato de litio**. En busca de una mejor resistencia se le agrego un sistema con alta cantidad de disilicato de litio , el cual aumento la resistencia flexural de (300-400 Mpa) , hay una particularidad en estas cerámicas debido a que pueden ser usadas como único material para infraestructuras unitarias o hasta tres elementos, sobre lo cual serán aplicadas cerámicas de cobertura" (Masioli, 2013).

2.7.2. Cerámicas pobres en sílice.

- **Cerámicas ricas en alúmina**. Se caracterizan por tener un gran porcentaje de alúmina lo que las hace el material más resistente. Para poder mejorar esta cerámica parte del óxido de aluminio fue sustituida por el óxido de magnesio, lo cual le dio mayor traslucidez, pero se perdió resistencia a la flexión. Por lo cual se le agregó zirconia lo que aumentó la resistencia, pero bajo la traslucidez, por lo cual se llegó a la conclusión de utilizarlas en áreas de mayores cargas masticatorias para puentes fijos, coronas unitarias y sobre todo en áreas de menor necesidad estética" (Masioli, 2013).

2.7.3. Cerámicas ricas en zirconio.

Cuando colocamos el óxido de zirconio se mejoran las propiedades mecánicas, como el aumento de la resistencia y la propagación de grietas en la resistencia flexural. Pero sin embargo la opacidad perjudica la estética por lo cual se le debe utilizar en prótesis unitarias y prótesis fijas con mayores esfuerzos masticatorios" (Masioli, 2013).

2.8. Implantes dentales con guías quirúrgicas

La implantología oral guiada asistida por ordenador está representando un nuevo avance en el tratamiento con implantes dentales (13-20). Esta nueva técnica de cirugía guiada que permite el tratamiento con implantes mediante un diagnóstico

por la imagen 3D y consigue la inserción de los implantes con una fase quirúrgica sin colgajo ha impulsado también la carga funcional inmediata mediante la colocación de la correspondiente prótesis (14-20). De esta forma, el profesional puede establecer un plan de tratamiento interactivo y virtual que mediante la fabricación de una férula estereolitográfica facilita y optimiza la realización de la fase quirúrgica y prostodóntica en una misma sesión operatoria" (Velasco Ortega E, 2011).

2.9. Filosofía D.A.T.O

Según (Acuña, 2008) nos dice que la Rehabilitación Oral Integral se ha empeñado en los últimos años en lograr buscar un protocolo coherente para poder conducir el tratamiento en aquellos casos complejos, en los que simplemente no se sabe por dónde empezar. En el 2000 salió el libro de Aníbal Alonso "Oclusión y Diagnostico en Rehabilitación Oral" con el protocolo D.A.T.O (Desoclusión-Alineación Tridimensional-Oclusión) que ha permitido la consecución de excelentes de resultados en procesos de rehabilitación oral" (Acuña, 2008).

La filosofía D.A.T.O descrita por (Alonso, 2011) expone un protocolo sumamente útil en casos de alta complejidad, va muchas más allá de la selección de un buen material; permite tener una secuencia a la hora de empezar un tratamiento complejo, protegiendo el sistema, dotándole al especialista de las armas necesarias para que no corra riesgos innecesarios. De esta forma, se cumple con el ordenamiento biológico y funcional en la oclusión mutuamente protegida, donde los dientes anteriores protegen en los movimientos excéntricos a los posteriores y ATM, y donde los dientes posteriores en el cierre protegen a los anteriores y ATM"(Acuña, 2008).

Nuestro resumen del protocolo DATO según (Alonso, 2011) consiste en otorgar al sistema estomatognático, en primer término, una eficaz desoclusión en lateralidades y propulsiva de los sectores posteriores, mediante la construcción de

una guía anterior tanto en los provisorios como en los definitivos, basados en el llamado encerado de diagnóstico. Partiendo de dicha guía, se pretende obtener la alineación tridimensional de la espiral dinámica, logrando así que la oclusión sea la óptima ya alcanzado la desoclusión adecuada.

Con lo que respecta a un diagnóstico clínico, radiográfico (donde no es necesario extenderse) y de laboratorio, donde mediante un encerado diagnóstico y otro de trabajo, (Alonso, 2011) nos dice que se pretende conocer la fiel réplica de la boca del paciente antes de destruirse y los medios para reconstruirla basados en los procedimientos que es posible realizar en la cera. El encerado diagnóstico no s parte del protocolo DATO, en tanto que el encerado terapéutico y la construcción de provisionales, ya son parte de DATO.

“Tratamiento e infraestructura: se debe realizar un tratamiento de los tejidos enfermos, de anatomía subyacente y reemplazo de raíces perdidas mediante Operatoria Dental, Endodoncia, Ortodoncia, Periodoncia, Implantología, es decir, un abordaje integral” (Alonso, 2011).

“Montaje de la infraestructura: arco facial/articulador, luego se realiza la instalación de nuevos provisionales. En base al encerado y tratamiento de la guía anterior, tratamiento de las tablas premolar-molar y tratamiento gingival concomitante. Se realiza la espera prudencial en provisionales” (Alonso, 2011).

En nuestro arco facial/articulador, se inicia con la construcción de la supra estructura en base al encerado. Siguiendo la filosofía DATO, se inicia el tratamiento de la guía anterior, tratamiento de las tablas Premolar Molar., para lo cual se realiza el montaje de la supra estructura: arco facial/articulador (remonta), para dar paso al ajuste final de la oclusión. (Alonso, 2011)

3. MATERIALES Y METODOS

3.1. Nivel de la investigación

El nivel de investigación es de tipo descriptivo, dado que a través de la observación y desarrollo de un caso clínico se pretende determinar la eficacia de un protocolo particular (filosofía DATO), analizando cada una de sus fases y el resultado final. Rodríguez (2019), considera que el reporte de casos clínicos contribuye a dar forma a una base de conocimiento clínico sobre un fenómeno determinado, en este caso la rehabilitación oral. Los estudios de caso clínico se definen como la descripción de un paciente que por sus características generales resulta interesante y esclarecedores para un área disciplinar.

3.2. Diseño de la investigación

El diseño de la investigación se alinea con el tipo Experimental in vivo, puesto que se simulan las condiciones en las que se realiza la rehabilitación oral a fin de evaluar la eficacia del protocolo acometido.

3.3. Población y muestra

En este caso se seleccionó un paciente de 55 años con clase III esqueletal, que será sometido a una rehabilitación oral completa, guiada por la filosofía D.A.T.O, en la cual se utilizarán tratamiento de coronas de disilicato de litio, carillas emax e implante trabecular.

Examen extraoral, en el que se determinaron los trazos estéticos: línea media, T estética, línea bipupilar y borde superior del labio inferior, análisis de perfil, altura de sonrisa.

3.4. Plan de tratamiento

Mediante el uso de fotografías extraorales se determinó el tipo de labios, en este caso gruesos, no se evidenció presencia de paralelismo entre la línea inferior del labio inferior y la línea superior del labio superior. En el plano incisal tampoco existió paralelismo.

Se procedió a la toma de radiografía panorámica, lo que permitió el diagnóstico tanto para maxilar superior como inferior.

TABLA DE DIAGNOSITCO MAXILAR SUPERIOR

DIAGNOSTICO MAXILAR SUPERIOR
PIEZA NUMERO 11 SOMBRA RADIOPACA COMPATIBLE CON MATERIAL RESTAURADOR EN VESTIBULAR PIEZA NUMERO 12 RADIOPACA COMPATIBLE CON MATERIAL RESTAURADOR . PIEZA 13 PRESENTE PIEZA NUMERO 14 SOMBRA RADIOLUCIDA EN APICAL COMPATIBLE CON PROCESO INFECCIOSO GRANULOMA. PIEZA NUMERO 15 AUSENTE PIEZA NUMERO 16 SOMBRA RADIOPACA EN OCLUSO DISTAL COMPATIBLE CON RESTAURACION DEFECTUOSA EN CERVICAL. PIEZA NUMERO 17 SOMBRA RADIOPACA COMPATIBLE CON MATERIAL DE RELLENO ENDODONTICO Y MATERIAL RESTAURADOR. PIEZA NUMERO 18 PRESENTE EN MAL POSICION E IMPACTACION DISTOANGULAR. PIEZA NUMERO 21 SOMBRA RADIOPACA COMPATIBLE CON MATERIAL RESTAURADOR EN VESTIBULAR PIEZA NUMERO 22 SOMBRA RAIOPACA COMPATIBLE CON MATERIAL RESTAURADOR EN MESIOVESTIBULAR PIEZA NUMERO 23 SOMBRA RADIOPACA COMPATIBLE CON MATERIAL RESTAURADOR EN DISTO PALATINO. PIEZA NUMEOR 24 SOMBRA RADIOPACA COMPATIBLE CON MATERIAL DE RELLENO ENDODONTICO. PIEZA NUMERO 25 Y 26 AUSENTE PIEZA NUMERO 27 SOMBRA RADIOPACA EN OCLUSAL COMPATIBLE CON MATEIRAL RESTAURADOR. PIEZA NUMERO 28 PRESENTE EN MAL POSICION DENTARIA HORIZONTAL

Figura 1

TABLA DE DIAGNOSTICO MAXILAR INFERIOR

DIAGNOSTICO MAXILAR INFERIOR
PIEZA NUMERO 31 MAL POSICION DENTARIA PIEZA NUMERO 32 PRESENTE PIEZA NUMERO 33 PRESENTE PIEZA NUMERO 34 PRESENTE PIEZA NUMEOR 35 EN GIROVERSION, SOMBRA RADIOPACA COMPATIBLE CON MATERIAL RESTAURADOR EN OCLUSAL. PIEZA NUMERO 36 SOMBRA RADIOPACA COMPATIBLE CON MATERIAL RESTAURADOR EN OCLUSAL PIEZA NUMERO 37 PRESENTE PIEZA NUMERO 38 AUSENTE PIEZA NUMERO 41 EN MAL POSICION DENTARIA PIEZA NUMERO 42 PRESENTE PIEZA NUMERO 43 PRESENTE PIEZA NUMERI 44 PRESENTE PIEZA NUMERO 45 SOMBRA RADIOPACA EN OCLUSAL COMPATIBLE CON MATERIAL RESTAURADOR Y GIROVERSION PIEZA NUMERO 46 SOMBRA RADIOPACA EN OCLUSAL COMPATIBLE CON MATERIAL RESTAURADOR PIEZA NUMERO 47 SOMBRA RADIOPACA EN OCLUSAL COMPATIBLE CON MATERIAL RESTAURADOR PIEZA NUMERO 48 AUSENTE

Figura 2

Con el diagnóstico y plan de tratamiento se procedió a la toma de impresiones y confección del modelo tripartito, considerando las recomendaciones de Sepúlveda y Rayo (2017)

3.5. Procedimiento.

3.5.1. Plan de tratamiento general propuesto.

Nombre del Paciente: Tomas Leopoldo García Román

Edad: 53 años.

- Coronas
- Carillas de disilicato de litio
- Puente fijo disilicato de litio
- Endodoncia
- Implantes zhimmer trabecular

3.5.2. Características del plan de tratamiento.

Maxilar superior

- Profilaxis
- Implantes dentales en piezas ausentes como 25 y 26, coronas sobre implantes 25,26
- Diámetros del implante 26 4mm diámetro x 5mm
- Diámetro del implante 25 3.7mm diámetro x 10mm
- Tratamiento de conducto pieza 14
- Poste de cuarzo pieza 14
- Carillas EMAX en piezas anteriores 11,12,13,21,22,23,
- Puente disilicato de 3 unidades piezas 14,15,16
- Corona disilicato de litio pieza 17.

Maxilar inferior

- Profilaxis
- Carillas EMAX pieza 33,43
- Coronas EMAX piezas 31,32,34,35,36,37,41,42,44,45,46,47

3.6. Viabilidad

El presenta plan de tratamiento es viable debido a que contamos con la predisposición del paciente tanto en su salud sistémica y en lo económico aceptando todas nuestras observaciones, el cual lo desarrollaremos en el centro de atención Odontológica de la UDLA.

4. RESULTADOS A OBTENER.

Al terminar nuestro caso clínico de alta complejidad en nuestro paciente, estamos seguro de que tendrá un buen resultado donde devolveremos función, estética y fonética. En ambos maxilares.

5. DISCUSIÓN

A partir de los resultados obtenidos en nuestra rehabilitación completa, corroboramos y aceptamos nuestro objetivo general y especifico, que establece que se puede realizar una rehabilitación completa con la filosofía DATO.

Dichos resultados guardan relación con los mencionados en (Huamani-Cantoral, 2018) los cuales dicen que la determinación de la dimensión vertical es el punto de toda rehabilitación, el uso de provisionales por un tiempo determinado como elementos de diagnóstico funcional que nos brindarán estabilidad la cual nos devolverán una correcta dimensión vertical que nos garantizará el éxito de nuestro trabajo definitivo.

Concordamos con (Firmani M1, 2013) el cual nos dice que se considera a la oclusión como una herramienta para la masticación no solo por la nutrición sino por la estética, determinando que la oclusión céntrica puede variar su definición en autores pero el la define como el contacto oclusal entres los dientes opuestos cuando se esta en relación céntrica.

Hay autores en los cuales nos mencionan filosofías como la Gnatológica tal como lo hace (Firmani M1, 2013) y nos dice que para lograr una desprogramación mandibular tenemos que hacer cumplir tres parámetros muy importantes como; la desprogramación muscular, la estabilización de la ATM y la eliminación de contactos deflexivos.

Luego de conocer las diferentes filosofías a la hora de realizar una rehabilitación oral completa, podemos determinar que la filosofía D.A.T.O cumple con todos respaldos científicos y bibliográficos que nos da la confianza y garantía debido a su alto grado de complejidad a la hora de realizar una rehabilitación, se caracteriza por la rehabilitación de sectores siguiendo el origen del crecimiento natural en la cavidad bucal, el cual nos da una estabilidad al formar nuestro maxilar ideal con lo que lograremos nuestra consolidación de la oclusión, cúspide- fosa, cúspide- reborde.

Es muy importante reconocer que el diagnóstico es esencial en el abordaje de protocolos como DATO, y en general para cualquier procedimiento previo a la realización de cualquier tipo de tratamiento, el cual debe ser complementado con herramientas y exámenes auxiliares que fuesen requeridos por el especialista: (radiografías, tomografías, modelos de estudio, encerado de diagnóstico, fotografías, entre otros. (Huamani, Huamaní, & Alvarado, 2018)

6. CONCLUSIONES Y RECOMENDACIONES

6.1. Conclusiones.

- Se logro una estabilidad del caso en fase de provisionales en el segmento 1 y 2
- Nuestro encerado diagnostico nos fue de mucha importancia a la hora de crear nuestra planificación.
- Los provisionales juegan un papel muy importante a la hora de una rehabilitación compleja.
- Es factible realizar una rehabilitación en una paciente clase III esqueletal, siempre y cuando se cumplan los protocolos y pasos de la filosofía D.A.T.O.

6.2. Recomendaciones

- Es de mucha importancia realizar un buen encerado diagnostico, radiografías, fotografías intraorales y extraorales las cuales nos van a dar mucha información antes de realizar cualquier tipo de rehabilitación oral compleja,
- Contar con toda la predisposición de nuestros pacientes debido al alto grado de complejidad la cual necesitaremos tiempo y paciencia de ambas partes.
- Convertirnos en unos expertos a la hora de realizar provisionales ya que serán la llave de nuestra rehabilitación compleja.

REFERENCIAS

Henostroza, G. (2003). *Adhesion en Odontologia Restauradora.* Curitiva: Maio.

Bottino, M., Faria, R., & Valandro, L. (2009). *Estetica en Protesis libres de metal en dientes naturales y Implantes.* Sao Paulo: Artes Medicas.

Rosenstiel, S., Land, M., & Fujimoto, J. (2009). *Protesis Fija Contemporanea.* Barcelona: ELSEVIER.

Bottino, M. (2008). *Nuevas Tendencias de Protesis.* Sao Paulo: Artes médicas.

Cova, J. (2010). *Biomateriales Dentales.* Venezuela: Amolca.

Oliveira, A. (2014). *Comprender,Planificar,Ejecutar: El universo de las restauraciones ceramicas esteticas.* Caracas Venezuela: Amolca.

Henostroza, G. (2010). *Adhesion en odontologia restauradora.* Madrid: Ripano.

Bergenholtz, G., Cox, C., & Loesche, W. (1982). Bacterial Leakeage around dental restorations: its effect on the dental pulp. *J Oral Pathol*, 439-50.

Dino, R., Cerutti, A., Mangani, F., & Putignano, A. (2009). *Restauraciones Esteticas Adhesivas Indirectas Parciales en Sectores Posteriores.* Torino: Amolca.

Carvalho, C., Zambonii, Maciel, S., & Nogueira, J. (2008). Adaptación marginal de restauraciones cerámicas inlay de dos sistemas cerámicos después de su cementación. *Rev Estomatol. Herediana*.

Coli, P., & Karlsson, S. (2004). Fit of a new pressare sintered zirconium dioxide coping Int. *J Prosthodont*, 59-64.

Keith, S., Miller, B., & Woody, R. (1999). Marginal Discrepancy of screw -retained and cemented metal ceramic crowns on implant abutment. *J Oral Maxillofac Implants*, 369-78.

Grau, I., Fernández, K., González, G., & Osorio, M. (2005). Algunas consideraciones sobre los trastornos temporomandibulares. *Revista Cubana Estomatología*, 42.

Ti r a d o - Amador, L. (2015). Trastornos temporomandibulares: algunas consideraciones de su etiología y diagnóstico. *Revista Nacional de Odontología* , 83-93.

Suárez, A., Gamarra, M., Sánchez, O., & Morales, I. (2017). Prevalencia de los trastornos temporomandibulares y factores asociados más comunes presentados en las clínicas de la Universidad Santo Tómas en el segundo periodo del año 2016. *Revista de Estomatología*, 10-15.

McNeill, C. (1997). Managemento temporomandibular disorders: concepts and controversies. *Journal Prosthet Dent*, 510-22.

Okeson, P. (2013). *Oclusión y afecciones temporomandibulares.* Barcelona: Elsevier.

Boyle, J., Naylor, W., & Blackman, R. (1993). Marginal accuracy of metal ceramic restorations with porcelain facial margins. *J Prosthet Dent. .*, 19-27.

Mendez, A. (1986). Piedras y fresas para el tallado marginal de preparaciones para coronas. *Revista Asociación Odontológica Argentina.*, 114-16.

Ushiwata, O., De Moraes, J., Bottino, M., & Da Silva, E. (2000). Marginal fit of nickel-chromium copings before and after internal adjustments with duplicated stone dies and disclosing agent. *J Prosthet Dent*, 634-43.

Sulaiman, K. (2008). Stydy In Ceram Alumina. *Odontoplay*, 34-46.

Bjorn, A., Bjorn, H., & Grovic, B. (1970). Marginal fit of restorations and its relation to periodontal bone level. II. Crowns. *Odontol Revy*, 337-46.

Hyun-Soon, P., Jung-Suk, H., Jai-Bong, L., Sung-Hun, K., & Jae-Ho, Y. (2010). Influence of porcelain veneering on the marginal fit of Digident and Lava CAD/CAM zirconia ceramic crowns. *J Adv Prosthodont* , 33-8.

Balkaya, M, Cinar, A., & Pamuk, S. (2005). Influence of firing cycles on the margin distortion of 3 all-ceramic crown systems. *J Prosthet Dent. PubMed*, 346–355.

Anusavice, K., & Carroll, J. (1987). Effect of incompatibility stress on the fit of metal-ceramic crowns. *J Dent Res*, 1341-5.

Valdés, D. M., & Acosta, D. J. (2010). Anomalías de la oclusión dentaria asociadas a la disfunción temporomandibular. *Hospital Universitario Clínico-Quirúrgico Comandante Faustino Pérez Hernández. Matanzas*.

Fernández, p. W. (2008). Rehabilitación oral con prótesis fija. *Odontologia Sanmarquina*, 96-99.

Christiani, J. J., & Devecchi, J. R. (2017). Materiales para Prótesis Provisionales. *Actas Odontológicas*, 28-32.

Isaías Iñiguez González, *. A. (2014). Carillas de porcelana. Restableciendo estética y función. *Revista ADM*, 312-318.

Alonso, A. (2011). Filosofía D.A.T.O. Rehabilitación oral de alta complejidad. *clínica D.A.T.O*, 1,19.

Adieta. (28 de Junio de 2012). *Diccionario de la articulación temporomandibular*. Obtenido de http://www.adieta.com/probados/diccionario-de-la-articulacion-temporomandibular.htm

Angle, E. (1899). *Classification of the malocclusion* (Vol. 41). Dental Cosmo.

Talley, M., Katagiri, M., & Pérez, H. (2007). Casuística de maloclusiones Clase I, Clase II y Clase III según Angle en el Departamento de Ortodoncia de la UNAM. *Revista Odontológica Mexicana*, 175-180.

Ramírez, J., Muñoz, M., Gallegos, A., & Rueda, M. (2010). Maloclusión clase III. *Salud en Tabasco*, 944-950.

Acuña, C. (2008). Protocolo en RehabilitaciónOral integral.El sentido de la Rehabilitación Oral y su organización oclusal. *Gaceta dental*, 104-128.

Huamanciza, E., & Chávez, L. (2019). Tipo de edentulismo parcial bimaxilar y su asociación con el nivel socioeconómico-cultural. *Revista Habanera de Ciencias Médicas*.

Castrejón, R., Jiménez, A., Bernabé, E., Villa, A., Arrivé, E., & Dartigues, J. (2017). Oral disease and 3-year incidence of frailty in Mexican older adults. *Journal Gerontología*, 951-7.

Vilarrubí, A. P., & Rodríguez, A. (2011). Prótesis fija convencional libre de metal: tecnología CAD CAM-Zirconia, descripción de un caso clínico. *Odontoestomatología /*.

Masioli, M. (2013). *Odontologia Restauradora de la A a la Z.* Florianapolis/ SC Brasil: Ponto Ltda.

Alonso, A. A. (2019). *Desoclusion.* Sao Paulo: Quintessence.

Huamani-Cantoral, J. E. (2018). Rehabilitación oral en paciente con alteración de la dimensión vertical oclusal aplicando un enfoque multidisciplinario. *Rev Estomatol Herediana*, 44-55.

Velásquez, R. W. (2008). 96. Odontología San Marquinaissn: 1560-9111Caso clínico Rehabilitación oral con prótesis fija. *Odontol. Sanmarquina* , 96-99.

Firmani M1, B. N. (2012). Oclusión terapéutica. Desde las escuelas de oclusión a la Odontología QQBasada en Evidencia. *Oclusión terapéutica.*

Huamani, J., Huamaní, J., & Alvarado, S. (2018). Rehabilitación oral en paciente con alteración de la dimensión vertical oclusal aplicando un enfoque multidisciplinario. Revista Estomatológica Herediana, 44-55.

Vanegas, E., Villavicencio, J. O., & Ordóñez, P. (2016). Frecuencia del edentulismo parcial y total en adultos y su relación con factores asociados en la Clínica universitaria Cuenca Ecuador 2016. Revista Herediana, 44-55.

Von-Marttens, A., Carvajal, j., Leighton, Y., Von-Marttens, M., & Pinto, L. (2013). Experiencia y significado del proceso de edentulismo de adultos mayores, atendidos en un consultorio del servicio público chileno. Rev. Clínica Periodoncia Implantol Rehabil Oral, 27-33.

ANEXOS

EXAMEN EXTRAORAL

TRAZOS ESTETICOS

LINEA MEDIA

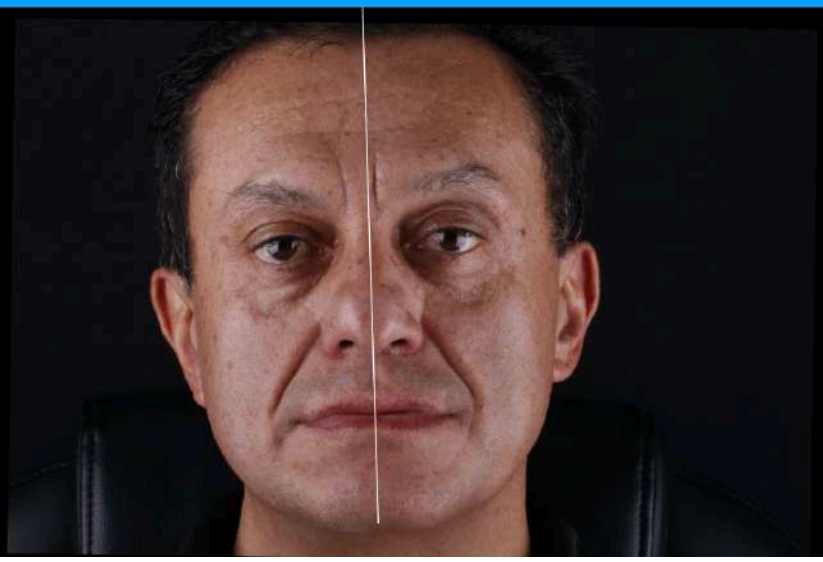

T ESTETICA

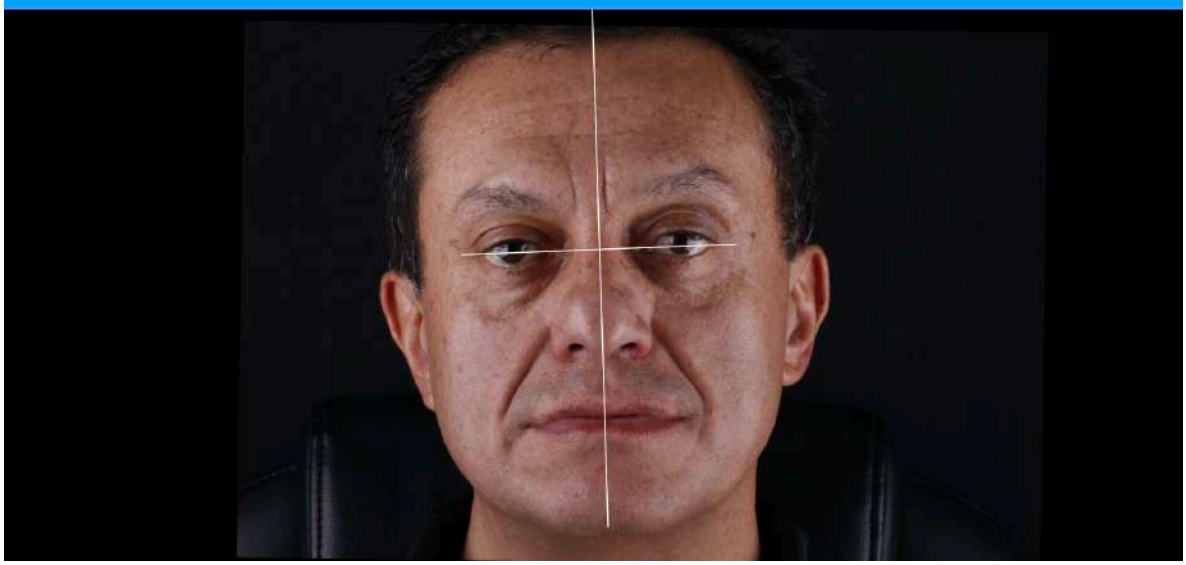

LINEA BIPUPILAR Y BORDE SUPERIOR DEL LABIO INFERIOR



ANALISIS DE PERFIL



ANALISIS DE PERFIL

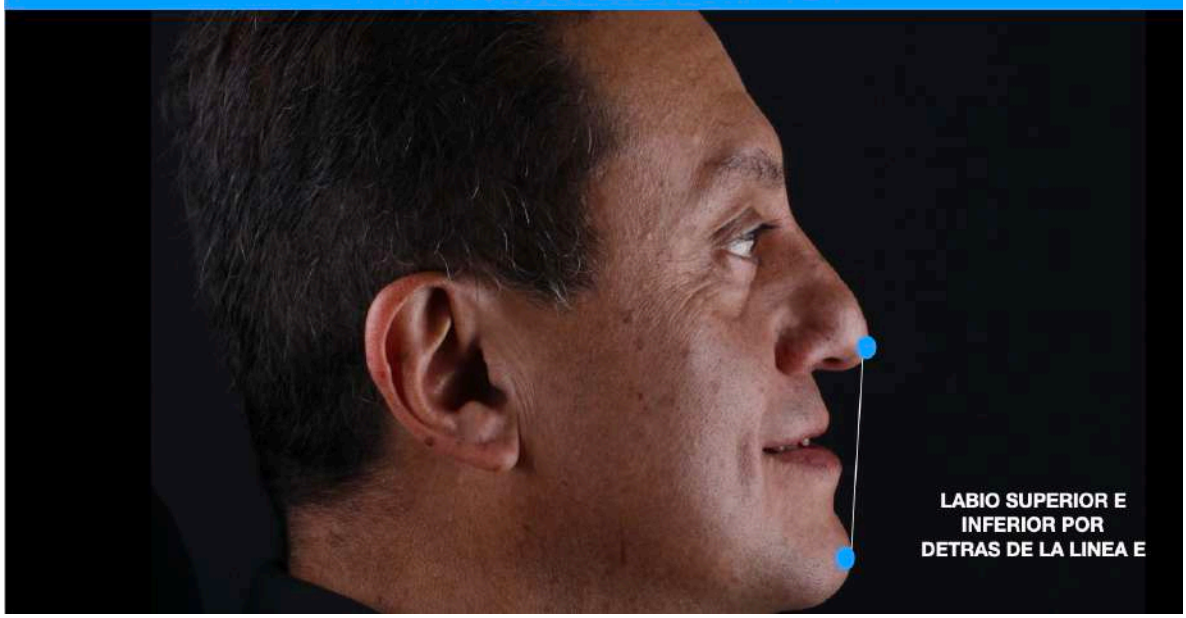

ALTURA DE SONRISA

FOTOGRAFIAS EXTRAORALES

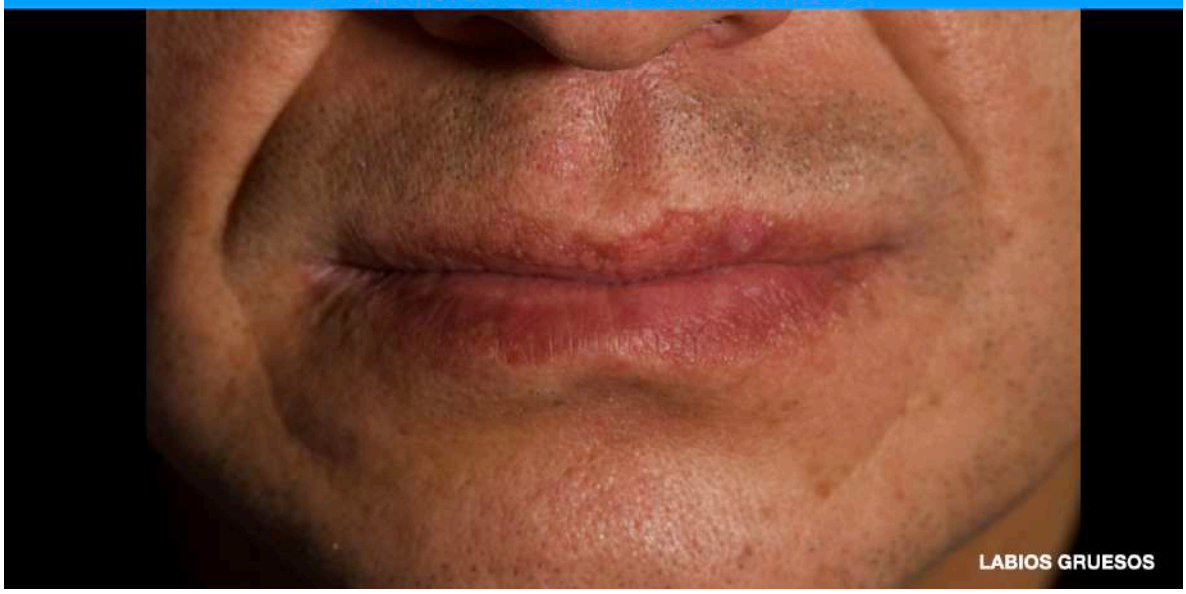

PARALELISMO ENTRE LA LINEA INFERIOR DEL LABIO INFERIOR Y LA LINEA SUPERIOR DEL LABIO INFERIOR

PLANO INCISAL

FOTOGRAFIAS INTRAORALES

EJE MAYOR DEL DIENTE

RADIOGRAFIA PANORAMICA

PERIPICALES

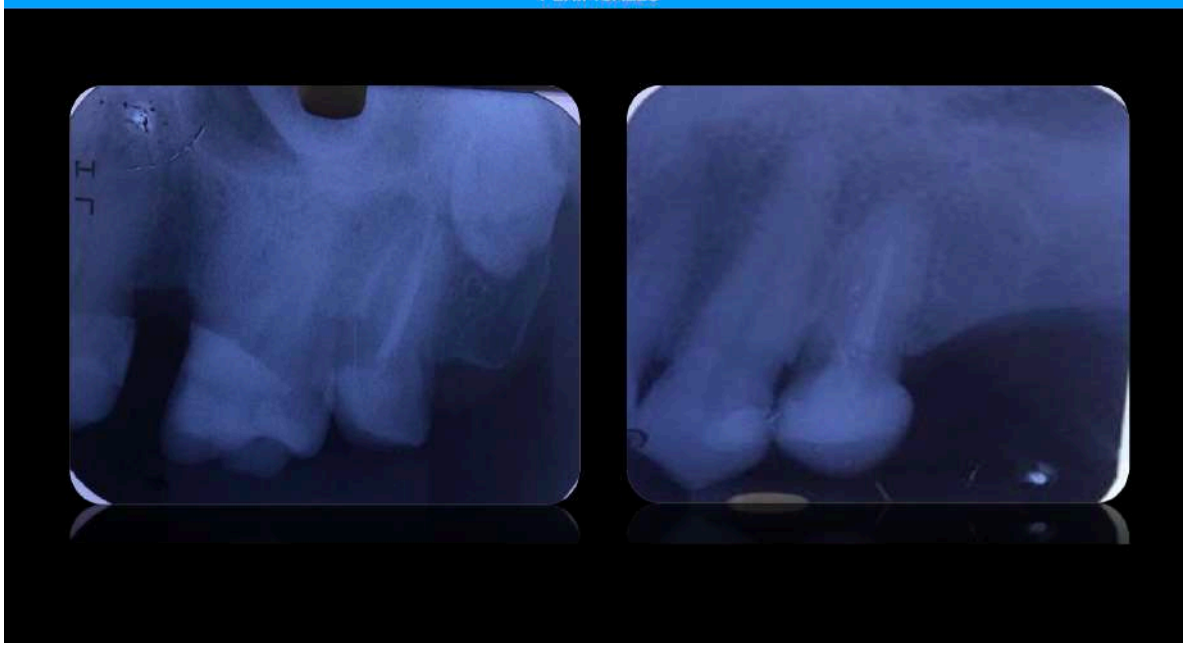

DIAGNOSTICO MAXILAR SUPERIOR

PIEZA NUMERO 11 SOMBRA RADIOPACA COMPATIBLE CON MATERIAL RESTAURADOR EN VESTIBULAR
PIEZA NUMERO 12 RADIOPACA COMPATIBLE CON MATERIAL RESTAURADOR .
PIEZA 13 PRESENTE
PIEZA NUMERO 14 SOMBRA RADIOLUCIDA EN APICAL COMPATIBLE CON PROCESO INFECCIOSO GRANULOMA.
PIEZA NUMERO 15 AUSENTE
PIEZA NUMERO 16 SOMBRA RADIOPACA EN OCLUSO DISTAL COMPATIBLE CON RESTAURACION DEFECTUOSA EN CERVICAL.
PIEZA NUMERO 17 SOMBRA RADIOPACA COMPATIBLE CON MATERIAL DE RELLENO ENDODONTICO Y MATERIAL RESTAURADOR.
PIEZA NUMERO 18 PRESENTE EN MAL POSICION E IMPACTACION DISTOANGULAR.
PIEZA NUMERO 21 SOMBRA RADIOPACA COMPATIBLE CON MATERIAL RESTAURADOR EN VESTIBULAR
PIEZA NUMERO 22 SOMBRA RAIOPACA COMPATIBLE CON MATERIAL RESTAURADOR EN MESIOVESTIBULAR
PIEZA NUMERO 23 SOMBRA RADIOPACA COMPATIBLE CON MATERIAL RESTAURADOR EN DISTO PALATINO.
PIEZA NUMEOR 24 SOMBRA RADIOPACA COMPATIBLE CON MATERIAL DE RELLENO ENDODONTICO.
PIEZA NUMERO 25 Y 26 AUSENTE
PIEZA NUMERO 27 SOMBRA RADIOPACA EN OCLUSAL COMPATIBLE CON MATEIRAL RESTAURADOR.
PIEZA NUMERO 28 PRESENTE EN MAL POSICION DENTARIA HORIZONTAL

DIAGNOSTICO MAXILAR INFERIOR

PIEZA NUMERO 31 MAL POSICION DENTARIA
PIEZA NUMERO 32 PRESENTE
PIEZA NUMERO 33 PRESENTE
PIEZA NUMERO 34 PRESENTE
PIEZA NUMEOR 35 EN GIROVERSION, SOMBRA RADIOPACA COMPATIBLE CON MATERIAL RESTAURADOR EN OCLUSAL.
PIEZA NUMERO 36 SOMBRA RADIOPACA COMPATIBLE CON MATERIAL RESTAURADOR EN OCLUSAL
PIEZA NUMERO 37 PRESENTE
PIEZA NUMERO 38 AUSENTE

PIEZA NUMERO 41 EN MAL POSICION DENTARIA
PIEZA NUMERO 42 PRESENTE
PIEZA NUMERO 43 PRESENTE
PIEZA NUMERI 44 PRESENTE
PIEZA NUMERO 45 SOMBRA RADIOPACA EN OCLUSAL COMPATIBLE CON MATERIAL RESTAURADOR Y GIROVERSION
PIEZA NUMERO 46 SOMBRA RADIOPACA EN OCLUSAL COMPATIBLE CON MATERIAL RESTAURADOR
PIEZA NUMERO 47 SOMBRA RADIOPACA EN OCLUSAL COMPATIBLE CON MATERIAL RESTAURADOR
PIEZA NUMERO 48 AUSENTE

EVOLUCION DEL TRATAMIENTO

Luego de la aprobación del plan de tratamiento de nuestro paciente, procedimos a la toma de impresiones con silicona con la técnica de un paso, para la elaboración del modelo tripartito

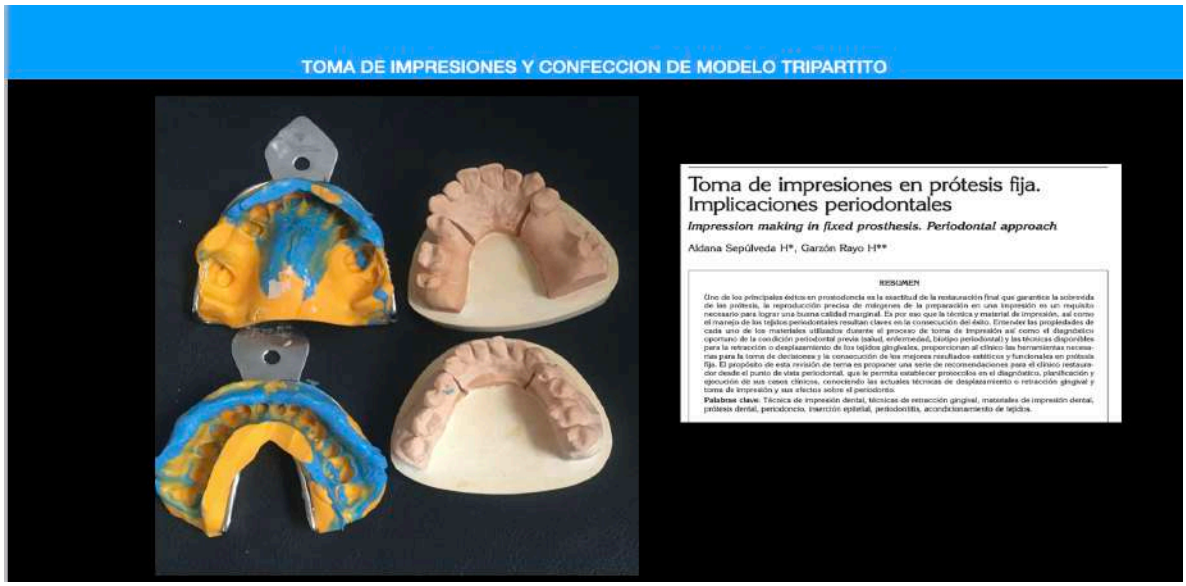

Realizamos nuestro montaje en articulador semi ajustable con nuestro Jig de Lucia.

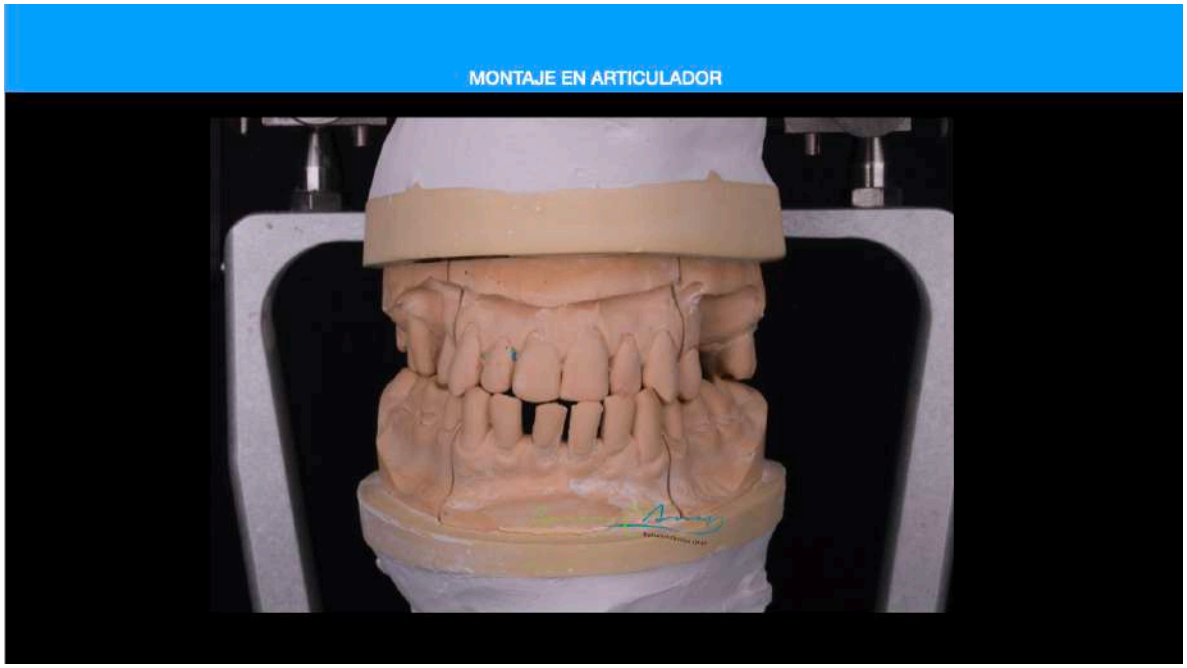

ENCERADO DIAGNOSTICO

Realizamos nuestro encerado diagnóstico y funcional.

VISTA FRONTAL

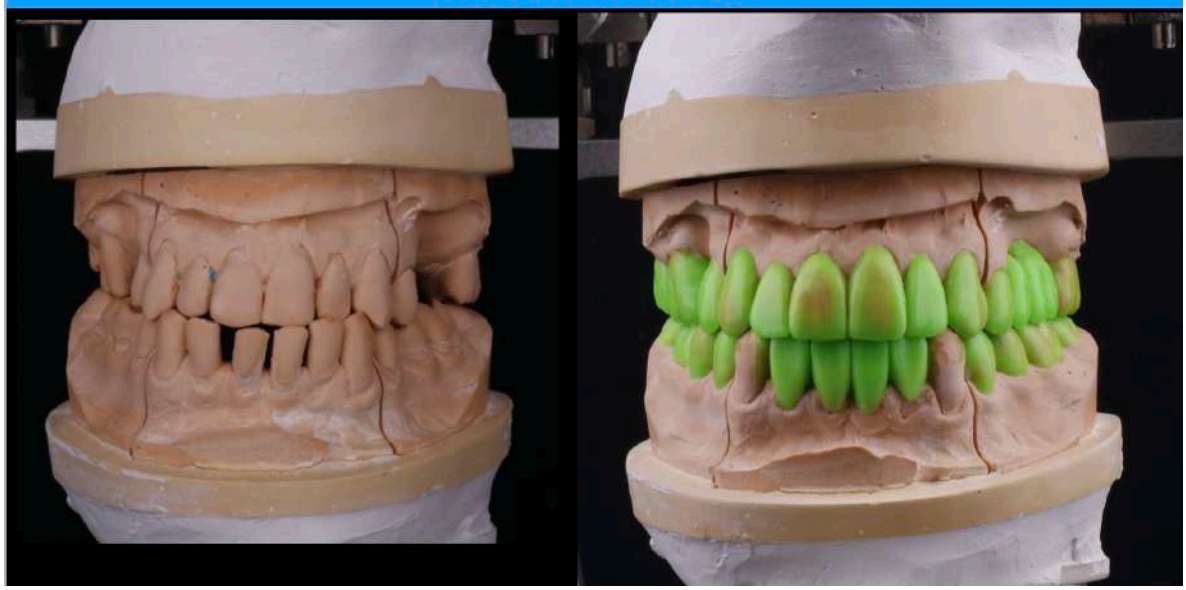

VISTA CARAS LINGUALES Y PALATINAS

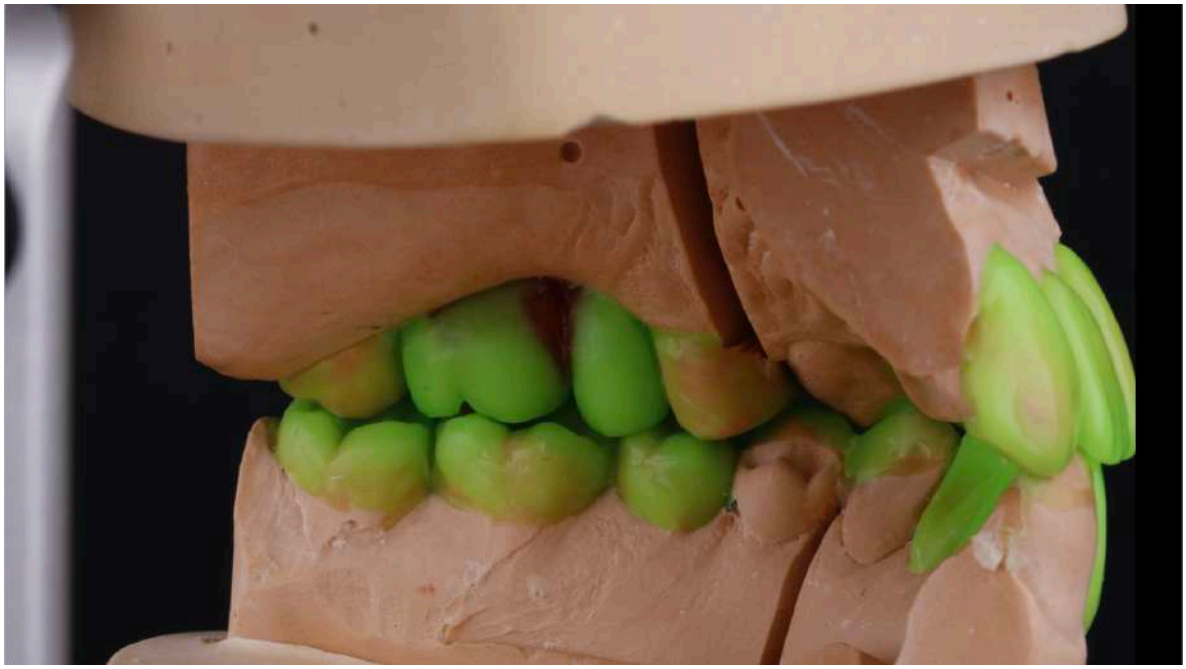

GUIA CANINA

DESOCLUCION DEL SECTOR 3 Y 4

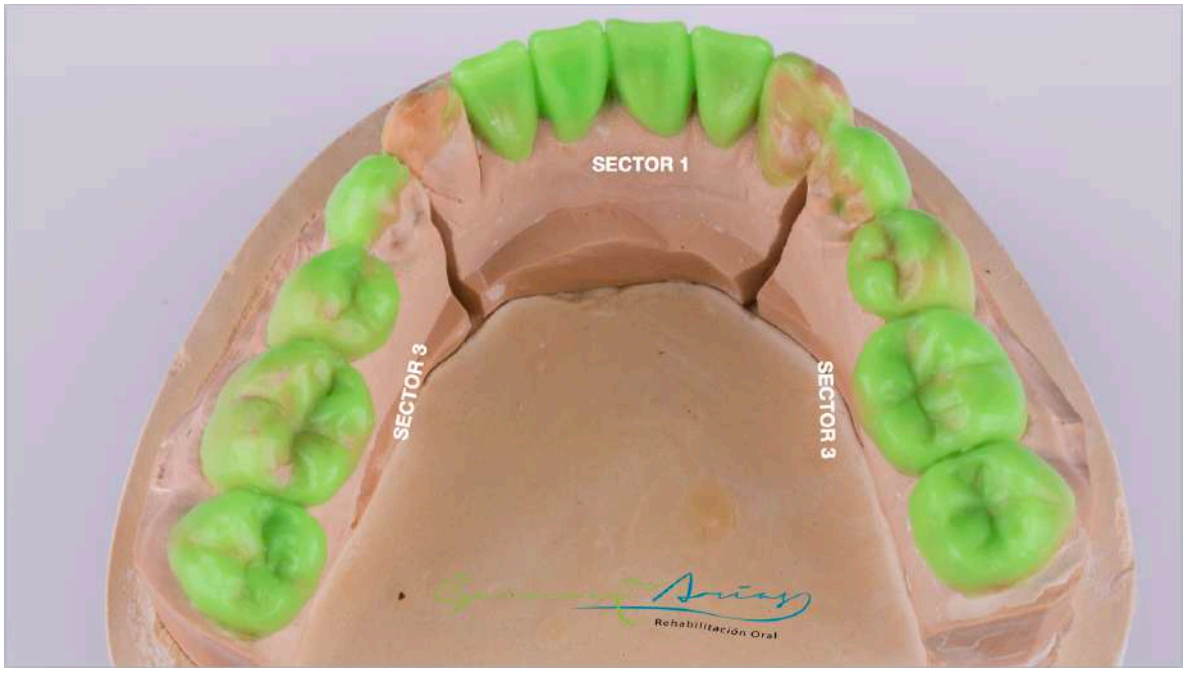

PLANES DE TRATAMIENTO 1 MAXILAR SUPERIOR

PROFILAXIS
IMPLANTES DENTALES EN PIEZAS AUSENTES COMO 25 Y 26, CORONAS SOBRE IMPLANTES 25,26
DIAMETROS DEL IMPLANTE 26 4MM DIAMETRO X 5mm
DIAMETRO DEL IMPLANTE 25 3.7mm DIAMETRO X 10mm
TRATAMIENTO DE CONDUCTO PIEZA 14
POSTE DE CUARZO PIEZA 14
CARILLAS EMAX EN PIEZAS ANTERIORES 11,12,13,21,22,23,
PUENTE DE DISILICATO DE 3 UNIDADES PIEZAS 14,15,16
CORONA DISILICATO DE LITIO PIEZA 17


PRÁCTICA CLÍNICA / CLINICAL PRACTICE

Carillas de porcelana. Restableciendo estética y función.
Porcelain veneers. Restoring aesthetics and function.


NOTEWORTHY ABSTRACTS OF THE CURRENT LITERATURE

Three-year clinical outcomes of implant treatments provided at a predoctoral implant program

Lee DJ, Harlow RE, Yuan JC, Sukotjo C, Knoernschild KL, Campbell SD.
Int J Prosthodont 2011;24:71-6.

Purpose. The aim of this study was to evaluate the clinical outcomes from a predoctoral implant clinic over 3 years.

Materials and methods. All patients who received implant-retained mandibular overdentures (IOOs) or a single-tooth implant (STI) restoration in the Predoctoral Implant Program at the University of Illinois-Chicago College of Dentistry between 2006 and 2009 were included in this study. A two-stage surgical placement and healing protocol was followed by oral surgery, periodontics, and prosthodontic specialty clinics. The following potential prognostic information was collected: patient age and sex; implant diameter, length, and sites; and complications related to the treatment. Life-table and Kaplan-Meier survival analyses were performed for both IOO and STI patient groups.

Results. A total of 371 implants were placed in 243 patients. There were 164 implants placed in 82 patients in the IOO group and 207 implants placed in 161 patients in the STI group. Two implants failed in the IOO group and 2 implants failed in the STI group. The cumulative survival rates for the implants in both the IOO and STI groups were 99%. Kaplan-Meier survival analysis showed no significant differences between the two groups. The most common complication observed in the IOO group was damage to the attachment inserts, and for the STI group, it was repair or remaking of the definitive prosthesis.

Conclusion. As demonstrated by the 3-year clinical outcomes, a predoctoral implant program can provide predictable patient-centered therapy with few complications. Patient therapy, guided by thoughtful diagnosis and driven by restorative outcome, can lead to favorable results.

PLANES DE TRATAMIENTO 1 MAXILAR INFERIOR

PROFILAXIS
CARILLAS EMAX PIEZA 33,43
CORONAS EMAX PIEZAS 31,32,34,35,36,37,41,42,44,45,46,47
I

Revista ADM

PRÁCTICA CLÍNICA / CLINICAL PRACTICE

Carillas de porcelana. Restableciendo estética y función.
Porcelain veneers. Restoring aesthetics and function.

INTRODUCCIÓN



NOTEWORTHY ABSTRACTS OF THE CURRENT LITERATURE

Three-year clinical outcomes of implant treatments provided at a predoctoral implant program

Lee DJ, Harlow RE, Yuan JC, Sukotjo C, Knoernschild KL, Campbell SD.
Int J Prosthodont 2011;24:71-6.

Purpose. The aim of this study was to evaluate the clinical outcomes from a predoctoral implant clinic over 3 years.

Materials and methods. All patients who received implant-retained mandibular overdentures (IODs) or a single-tooth implant (STI) restoration in the Predoctoral Implant Program at the University of Illinois-Chicago College of Dentistry between 2006 and 2009 were included in this study. A two-stage surgical placement and healing protocol was followed by oral surgery, periodontic, and prosthodontic specialty clinics. The following potential prognostic information was collected: patient age and sex; implant diameter, length, and sites; and complications related to the treatment. Life-table and Kaplan-Meier survival analyses were performed for both IOD and STI patient groups.

Results. A total of 371 implants were placed in 243 patients. There were 164 implants placed in 82 patients in the IOD group and 207 implants placed in 161 patients in the STI group. Two implants failed in the IOD group and 2 implants failed in the STI group. The cumulative survival rates for the implants in both the IOD and STI groups were 99%. Kaplan-Meier survival analysis showed no significant differences between the two groups. The most common complication observed in the IOD group was damage to the attachment inserts, and for the STI group, it was repair or remaking of the definitive prosthesis.

Conclusion. As demonstrated by the 3-year clinical outcomes, a predoctoral implant program can provide predict-

PLANES DE TRATAMIENTO 2

ORTODONCIA MAXILAR SUPERIOR E INFERIOR
TRATAMIENTO DE CONDUCTO PIEZA 24
PROVISIONALIZACION DE LA PIEZA 17 CON MATERIAL ACRILICO RESIONOSO MEJORADO
RESTAURACIONES CON RESINA EN CERVICAL PIEZAS 11,12,13,21,22,23,34,44
RESTAURACIONES CON RESINA PIEZAS 35,36,45



Tratamiento de ortodoncia en el paciente adulto periodontalmente comprometido: Caso clínico

Orthodontic treatment in adult patients with periodontal risk: Case report

Elizabeth Ruiz Cázares,* Rolando González López§

RESUMEN

El tratamiento de ortodoncia en el paciente adulto es una práctica común en nuestros días, que nos lleva a considerar aspectos periodontales y biomecánicos especiales. El caso clínico que aquí se presenta involucra a un paciente adulto al cual se realizó tratamiento de ortodoncia, presentando antecedentes de periodontitis crónica moderada, una maloclusión traumática Clase III y una autoestima baja.

Palabras clave: Tratamiento de ortodoncia en adultos, paciente periodontalmente comprometido, maloclusión clase III.
Key words: Orthodontics in adult patients, periodontal compromised patient, Class III malocclusion.

ABSTRACT

The orthodontic treatment in adult patients is a common practice, leading us to consider special periodontal and biomechanical aspects. The case reported in this article involves an adult patient treated with orthodontics, having a dental history of moderated chronic periodontal disease, traumatic occlusion Class III and low self-esteem.

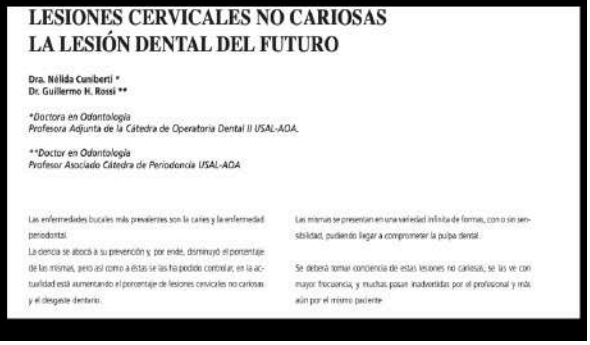

LESIONES CERVICALES NO CARIOSAS
LA LESIÓN DENTAL DEL FUTURO

Dra. Nélida Cuniberti *
Dr. Guillermo H. Rossi **

*Doctora en Odontología
Profesora Adjunta de la Cátedra de Operatoria Dental II USAL-AOA.

**Doctor en Odontología
Profesor Asociado Cátedra de Periodoncia USAL-AOA

Las enfermedades bucales más prevalentes son la caries y la enfermedad periodontal.
La ciencia se abocó a su prevención y, por ende, disminuyó el porcentaje de las mismas, pero así como a éstas se las ha podido controlar, en la actualidad está aumentando el porcentaje de lesiones cervicales no cariosas y el desgaste dentario.

Las mismas se presentan en una variedad infinita de formas, con o sin sensibilidad, pudiendo llegar a comprometer la pulpa dental.

Se deberá tomar conciencia de estas lesiones no cariosas, se las ve con mayor frecuencia, y muchas pasan inadvertidas por el profesional y más aún por el mismo paciente

TOMOGRAFIA

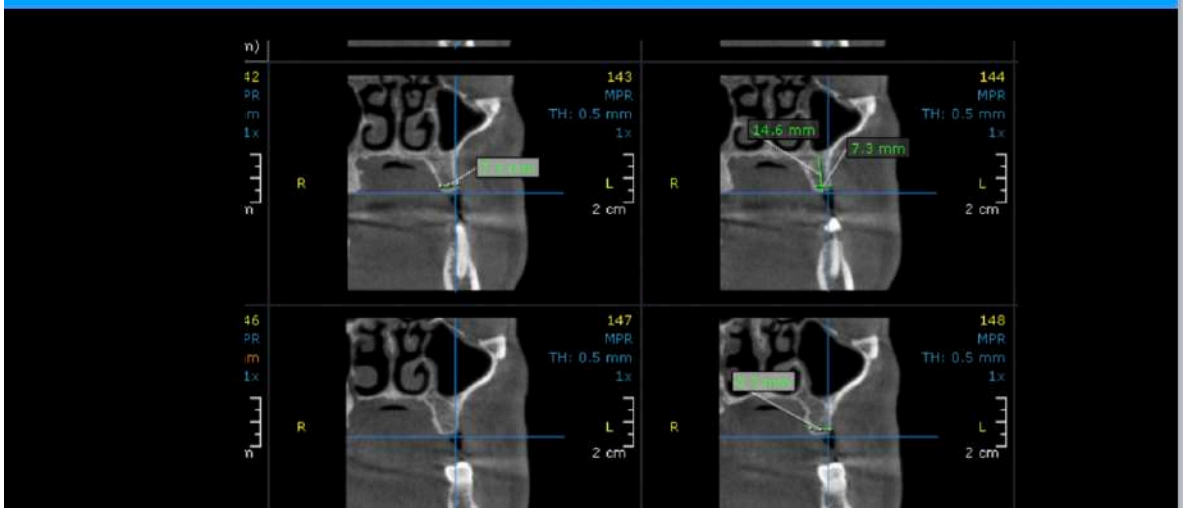

TOMOGRAFIA

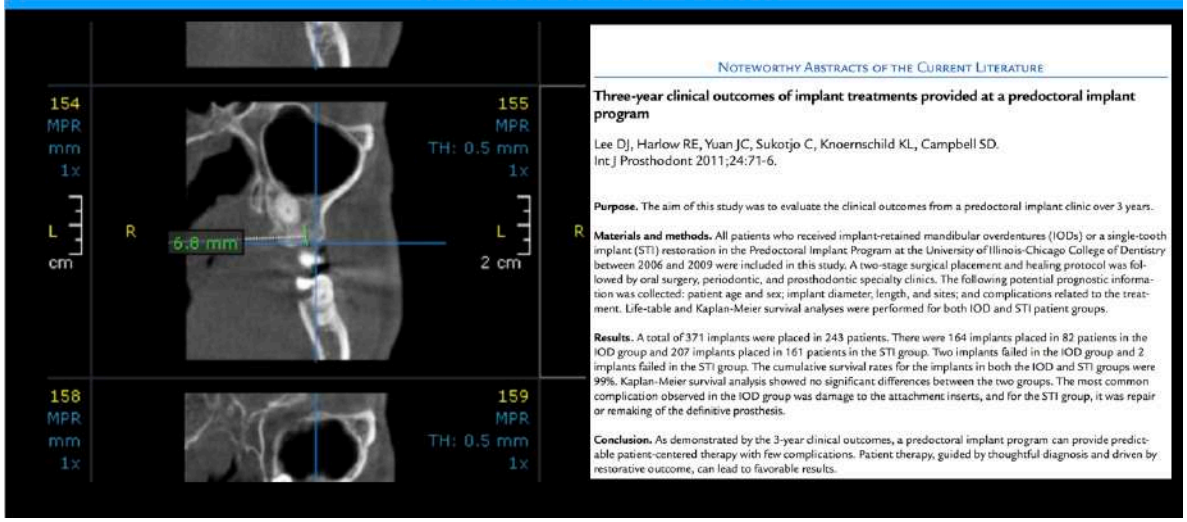

NOTEWORTHY ABSTRACTS OF THE CURRENT LITERATURE

Three-year clinical outcomes of implant treatments provided at a predoctoral implant program

Lee DJ, Harlow RE, Yuan JC, Sukotjo C, Knoernschild KL, Campbell SD.
Int J Prosthodont 2011;24:71-6.

Purpose. The aim of this study was to evaluate the clinical outcomes from a predoctoral implant clinic over 3 years.

Materials and methods. All patients who received implant-retained mandibular overdentures (IODs) or a single-tooth implant (STI) restoration in the Predoctoral Implant Program at the University of Illinois-Chicago College of Dentistry between 2006 and 2009 were included in this study. A two-stage surgical placement and healing protocol was followed by oral surgery, periodontic, and prosthodontic specialty clinics. The following potential prognostic information was collected: patient age and sex; implant diameter, length, and sites; and complications related to the treatment. Life-table and Kaplan-Meier survival analyses were performed for both IOD and STI patient groups.

Results. A total of 371 implants were placed in 243 patients. There were 164 implants placed in 82 patients in the IOD group and 207 implants placed in 161 patients in the STI group. Two implants failed in the IOD group and 2 implants failed in the STI group. The cumulative survival rates for the implants in both the IOD and STI groups were 99%. Kaplan-Meier survival analysis showed no significant differences between the two groups. The most common complication observed in the IOD group was damage to the attachment inserts, and for the STI group, it was repair or remaking of the definitive prosthesis.

Conclusion. As demonstrated by the 3-year clinical outcomes, a predoctoral implant program can provide predictable patient-centered therapy with few complications. Patient therapy, guided by thoughtful diagnosis and driven by restorative outcome, can lead to favorable results.

TOMOGRAFIA

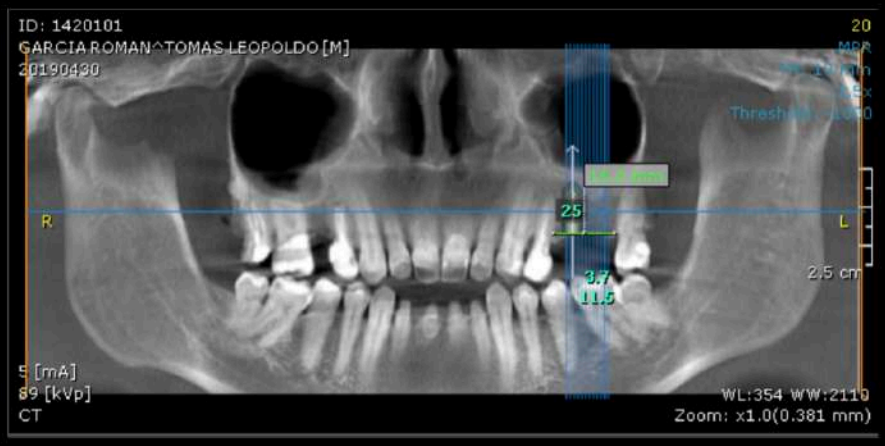

TOMOGRAFIA

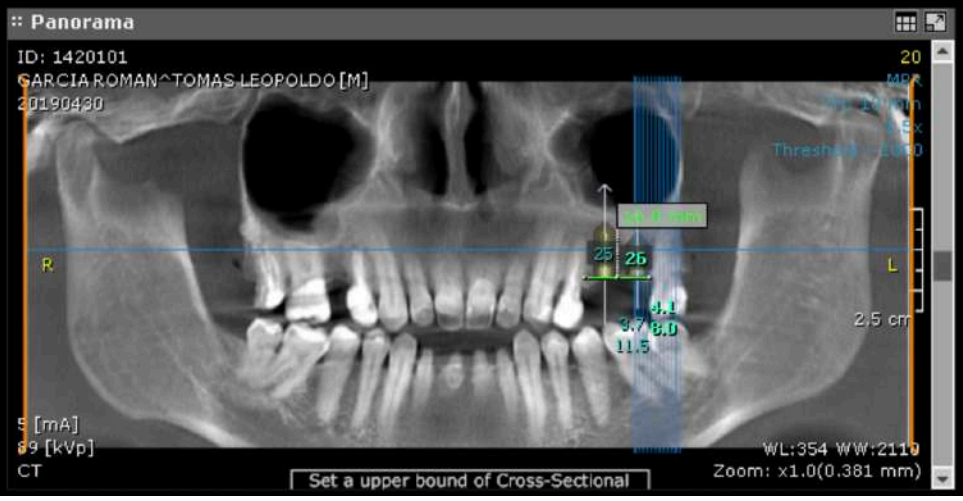

OBSERVACIONES

PARA LA EJECUCION DE ESTE CASO SE ANALIZO Y SE UTILIZO LA FISIOLOGIA DE DATO

POR LO CUAL REALIZAMOS UN ENCERADO DIAGNOSTICO DEL MAXILAR SUPERIOR E INFERIOR.

LUEGO EMPEZAMOS A PREPARAR LAS SUPERCIES DE SECTOR 1 Y 2 POR LO CUAL CON PROVISIONALES DEJAREMOS GUIAS CANINAS POR 21 DIAS.
POSTERIOR A ESTO SI LOGRAMOS UNA ESTABILIDAD PROCEDEREMOS A TRABAJAR EN SECTOR 3 Y 4.

HASTA EL MOMENTO UNO DE LOS OBSTACULOS PRESENTADOS EN EL CASO ES EL TEMA DE PROVISIONALIZACION YA QUE EL PACIENTE DEBE DE ESTAR POR MAS DE 21 DIAS CON PROVISIONALES Y ES ALGO INCOMODO PERO SE A LOGRADO UNA ADECUADA COMUNICACION Y SE SIENTE MUY CONFORME EL PACIENTE.

EJECUCION DEL PLAN DE TRATAMIENTO

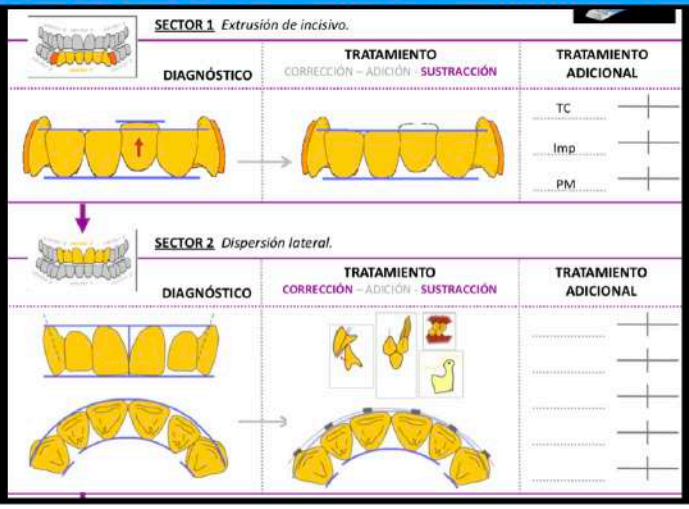

Luego de estudiar y analizar nuestra filosofía D.A.T.O procedimos a realizar nuestro tallado del sector 1, realizando rieleras guías de profundidad para nuestro desgaste selectivo en este caso desgastamos 1.5mm con unas fresas de grano grueso color verde.

Comprobamos el espacio con unas tiras las cuales viene calibradas con el diámetro correcto.

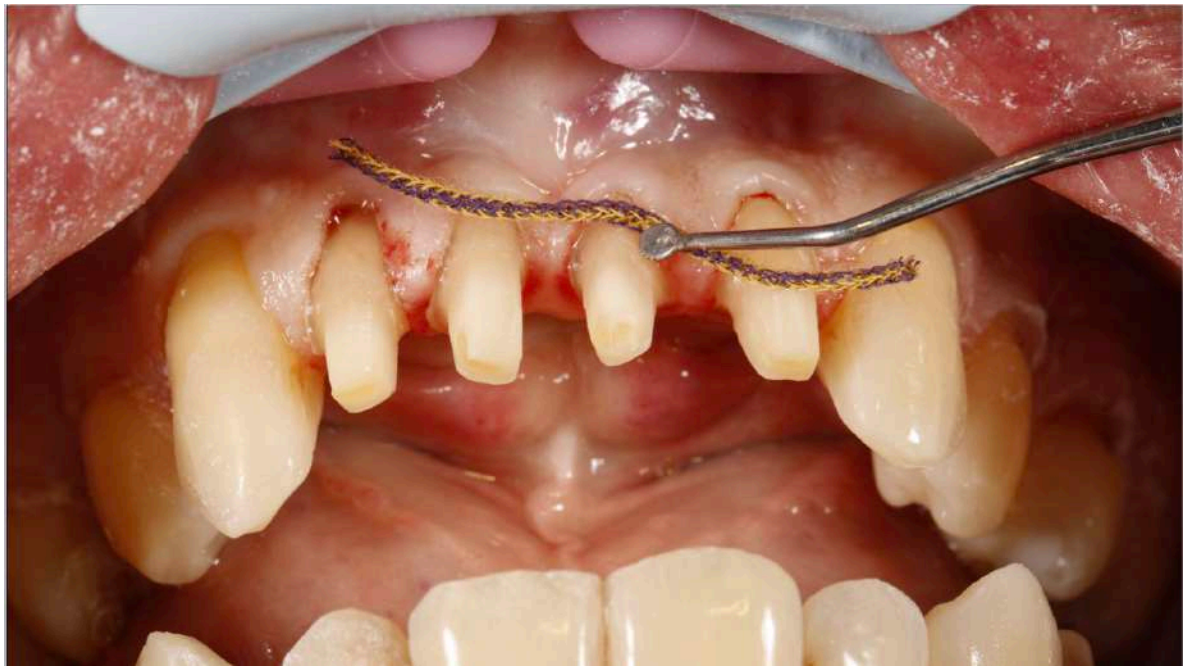

Colocamos un hilo retractor, el cual nos va a mantener el campo de trabajo seco debido a su función de retracción mecánica.

Colocamos una sustancia cloruro de aluminio el cual nos va a generar una retracción química.

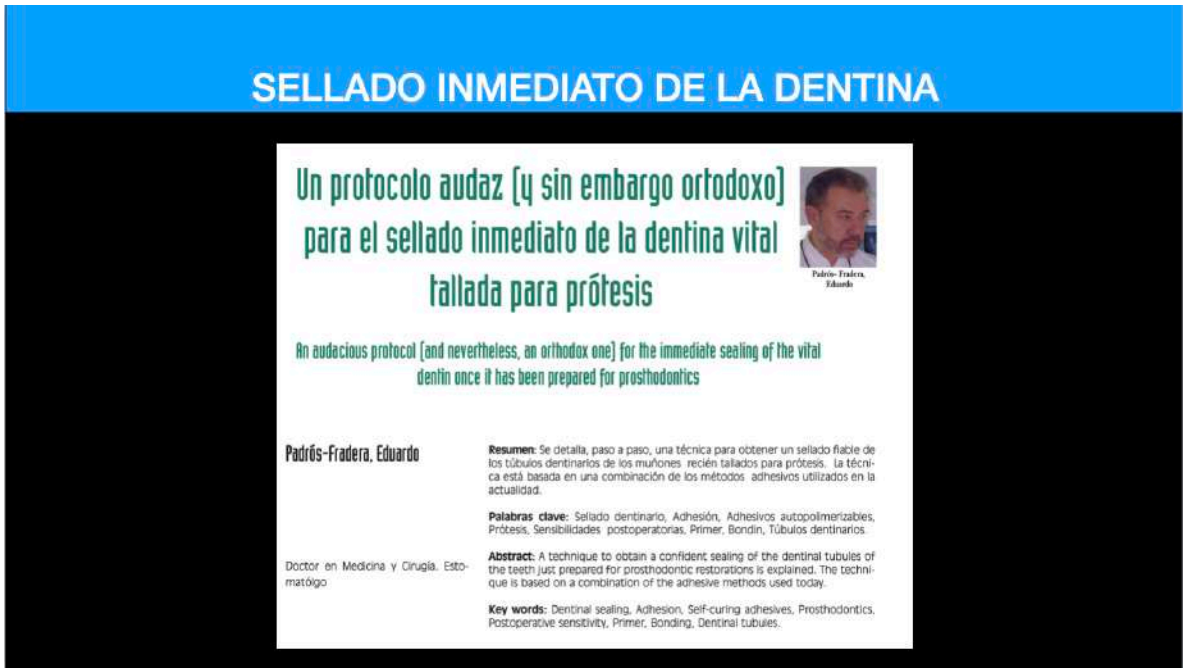

Realizamos el grabado inmediato de la dentina con acido ortofosfórico al 37% por 15 segundos, lavamos y no resecamos.

Aplicamos un adhesivo de quinta generación marca 3M

Se aplico glicerina para inhibir la capa de oxigeno.

Se utilizo una fresa de grano grueso de 1.5mm para el tallado

Se realizo surcos de profundidad con una fresa calibrada.

Surcos incisales de profundidad con fresa calibrada 1.5mm.

Se uso una fresa de punta de aguja para romper los puntos de contactos.

Vista del cuadrante superior derecho ya tallado.

Para nuestra cementación de provisionales se realizo la aplicación de un punto de acido ortofosfórico al 37%

Aplicación de adhesivo de quinta generación.

Se realizo una matriz con silicona de condensación, la cual cargamos con bisacryl de la marca Protemp 3M

Provisionalización del sector 1 y 2.



Vista frontal del paciente con provisionales del sector 1 y 2.

Luego de 20 días de provisionalización del sector 1, 2, se procedió al tallado del sector 3.

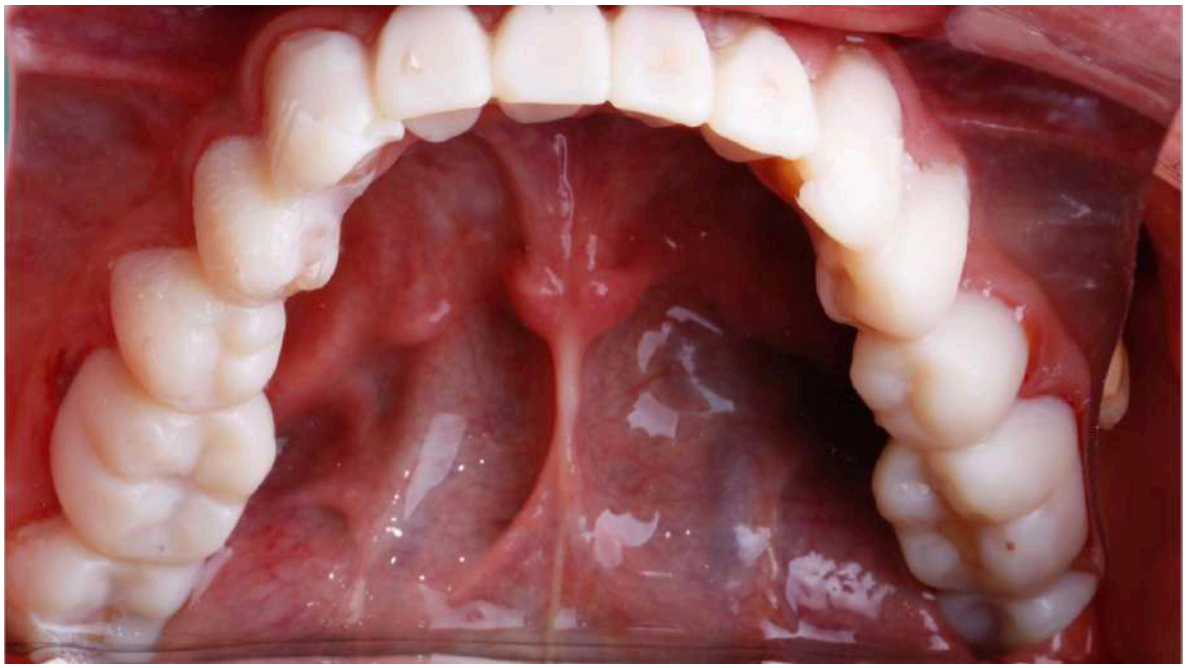

Y su provisionalización.

Quito, Febrero 18 de 2019

Paciente : Tomás García.

Pieza : 14

Diagnóstico : Necrosis Pulpar K041 con Periodontitis Apical Crónica K 045.

Tratamiento : Necropulpectomía

La pieza fue instrumentada con instrumentación reciprocante a las siguientes longitudes:

Conducto palatino a 21 mm desde cúspide vestibular

Conducto vestibular a 20 mm desde cúspide vestibular,

La pieza fue manejada con medicación intraconducto, y fue obturada con cemento biocerámico.

La pieza esta con algodón , coltosol y ionómero de restauación.

RX INICIAL

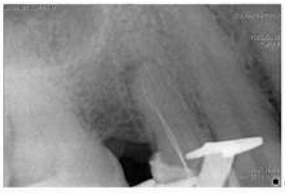

CONDUCTOMETRIA

CONOMETRIA

FINAL

Saludos cordiales

Realizamos una interconsulta con la endodoncista, la cual procedió a realizar el tratamiento de conducto de la pieza dentaria numero 14.

Endo Expert
DRA. JUANITA TIERRO
ENDODONCISTA

Quito, Diciembre de 2019.

Paciente: TOMAS GARCIA

Pieza 24

VALORACION

Se recibe a paciente para valoración de tratamiento realizado hace aproximadamente 8 años, sin sintomatología clínica ni radiográfica, con la presencia de pernos de escasa longitud y sin respetar la colocación en el eje longitudinal de los canales vestibular m palatino, sin perforación lateral.

Al realizar la valoración correspondiente el paciente no presenta dolor o la palpación, a las percusiones verticales y horizontales así como la evidencia de signos radiográficos compatibles con procesos periapicales.

Se decide **NO** realizar retratamiento, ya que al mismo se indica hacerlo cuando el tratamiento satisfactorio o no de manera radiográfica, el paciente presente síntomas clínicos y signos radiográficos relevantes.

DIRECCIÓN
Vez Andes N 39-202 y Avenida América .
Edificio Asoma . Piso 3. Of. 3b

jeftvi707@hotmail.com
0997058761/ 4507544

Se eligió utilizar por sus altos componentes de resistencia y compatibilidad y manejo y cemento resino dual ParaCore.

Se decidió utilizar postes de fibra de cuarzo por sus altos índice de resistencia y adaptación.



Se seleccionó el poste a utilizar.

Se aplico silano en la superficie del poste de fibra de cuarzo.



Con un microbrush se aplicó el silano.

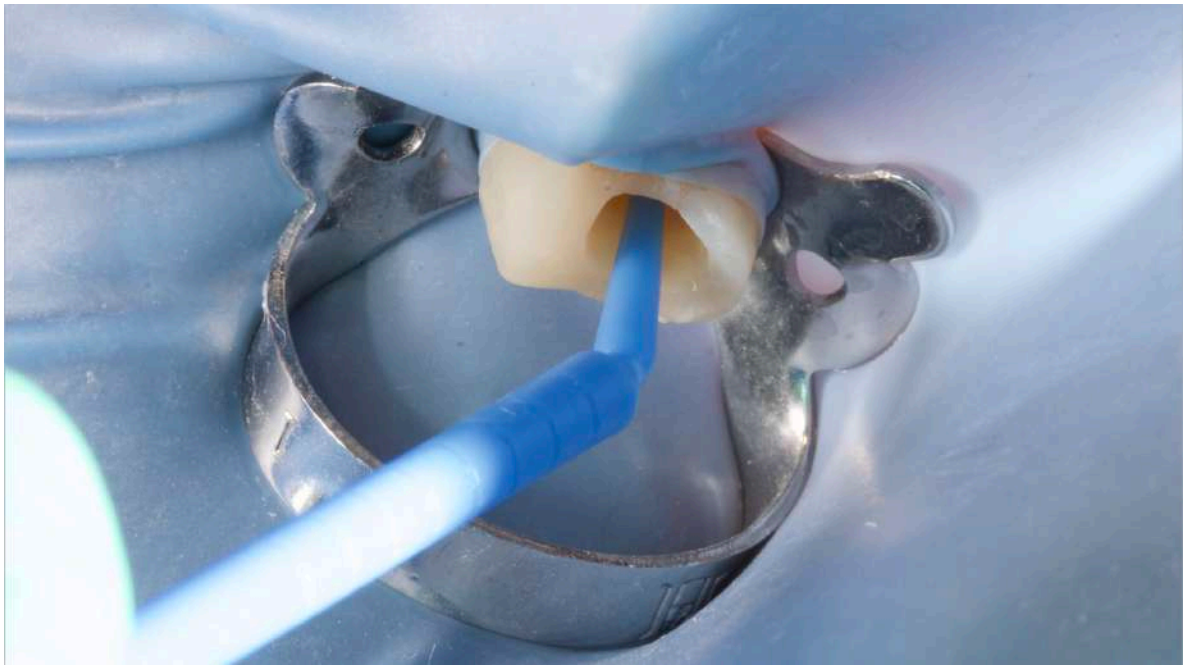

Luego de la desopturación la cual fue realizada por nuestra endodoncista, se lavó y se secó el conducto, y se aplico el acondicionador de nuestro cemento dual ParaCore, frotándolo por 30 segundos como dice el fabricante.

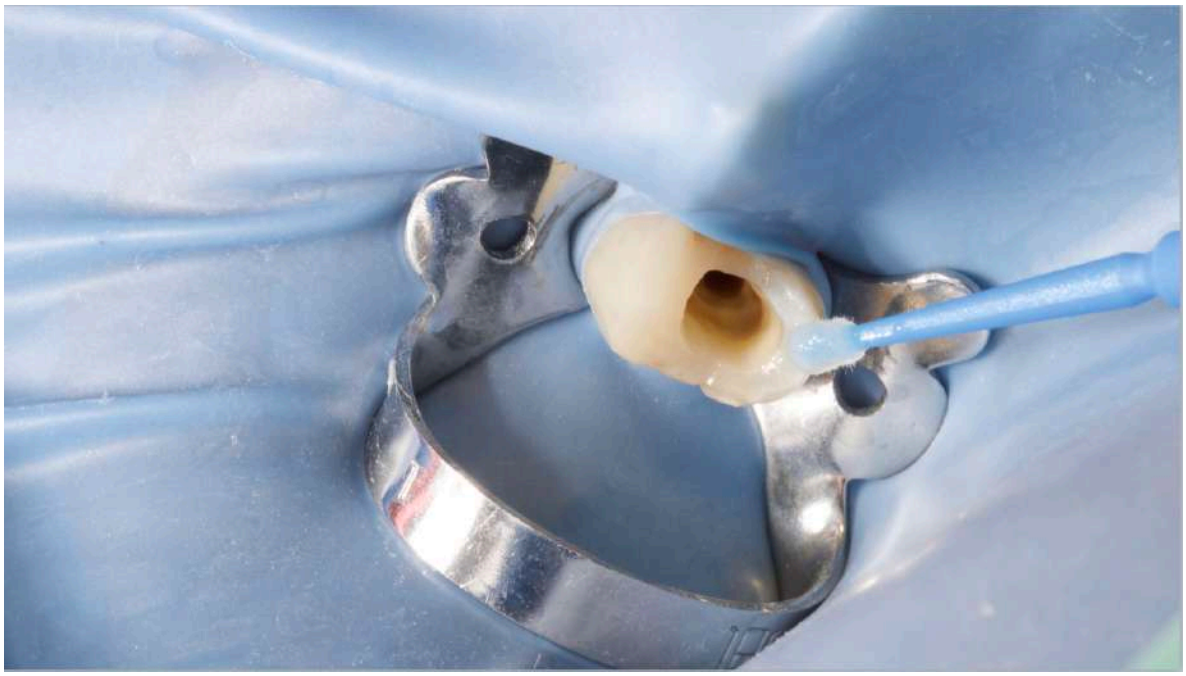

Luego se mezclo el adhesivo 1 con el adhesivo dos, una gotita cada una y se llevo a la cavidad, frotándolo por 1 minuto y luego adelgazándolo con aire.

Colocamos nuestra punta mezcladora y dispensamos nuestro material en la superficie del poste y llevarlo a la cavidad ya acondicionada.

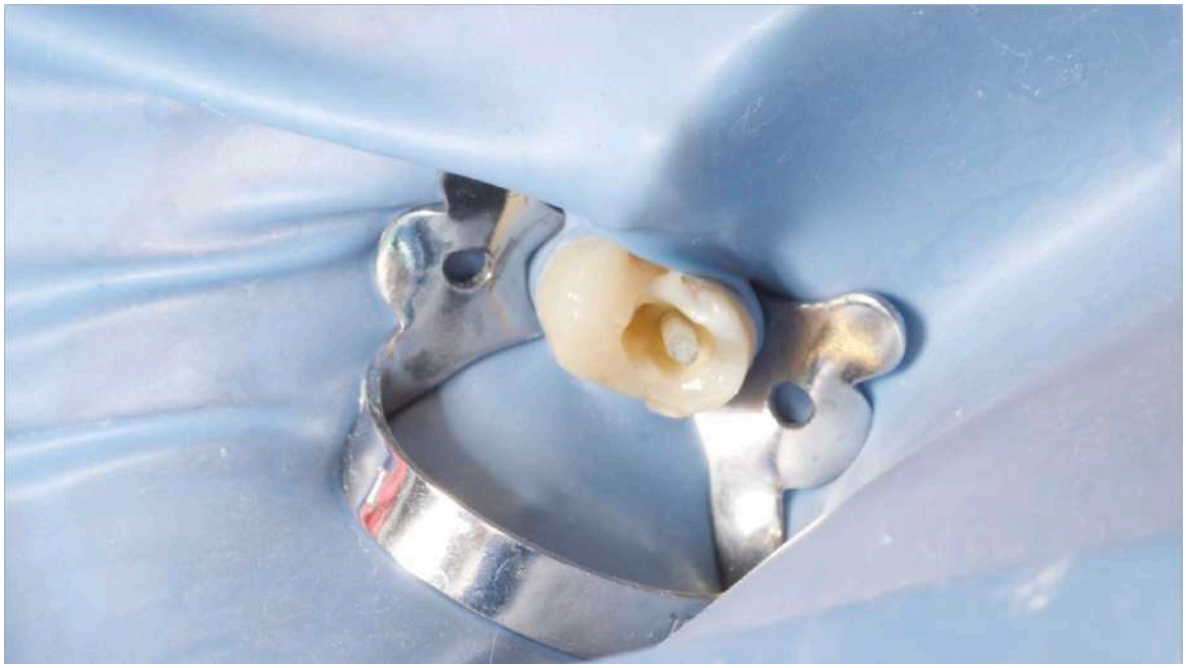

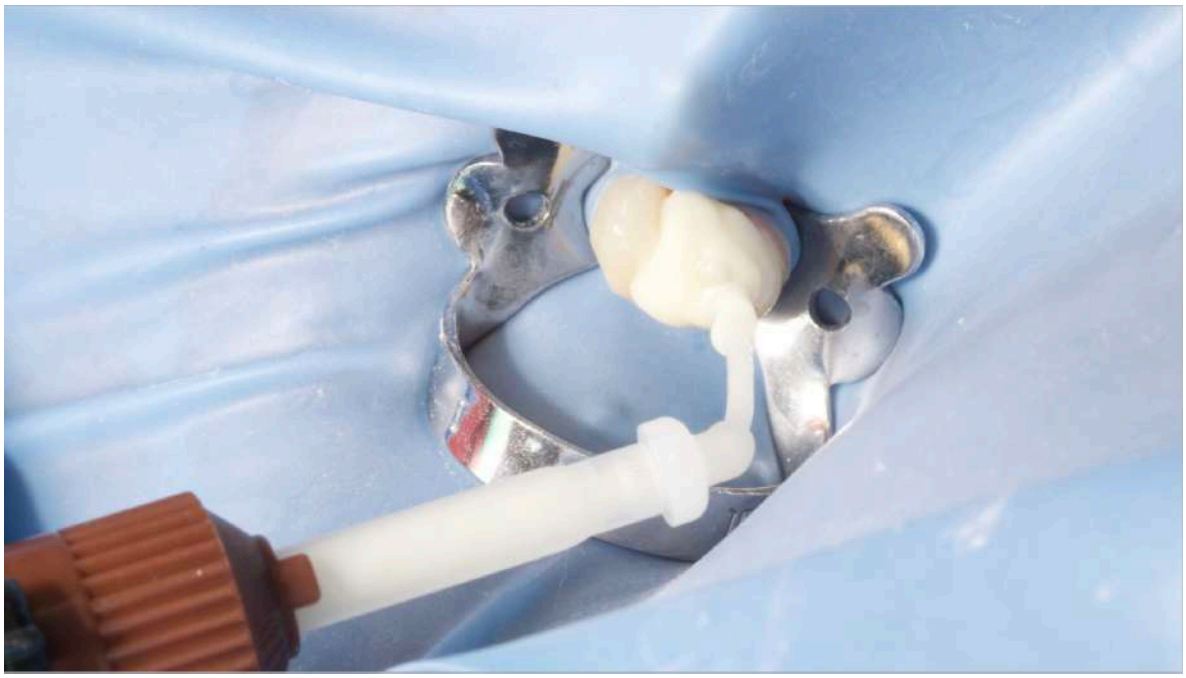

Se cubrió la totalidad del poste y se espero 1 minuto hasta que se polimerice.

Realizamos nuestra radiografía periapical para observar nuestro poste.

IMPRESIÓN DE MAXILAR INFERIOR

Utilizamos la técnica de dos tiempos debido a su alta perfección a la hora de copiar todos nuestros elementos anatómicos.

Se probo un encerado de nuestras coronas para observar y corregir el eje de inserción y adaptación.

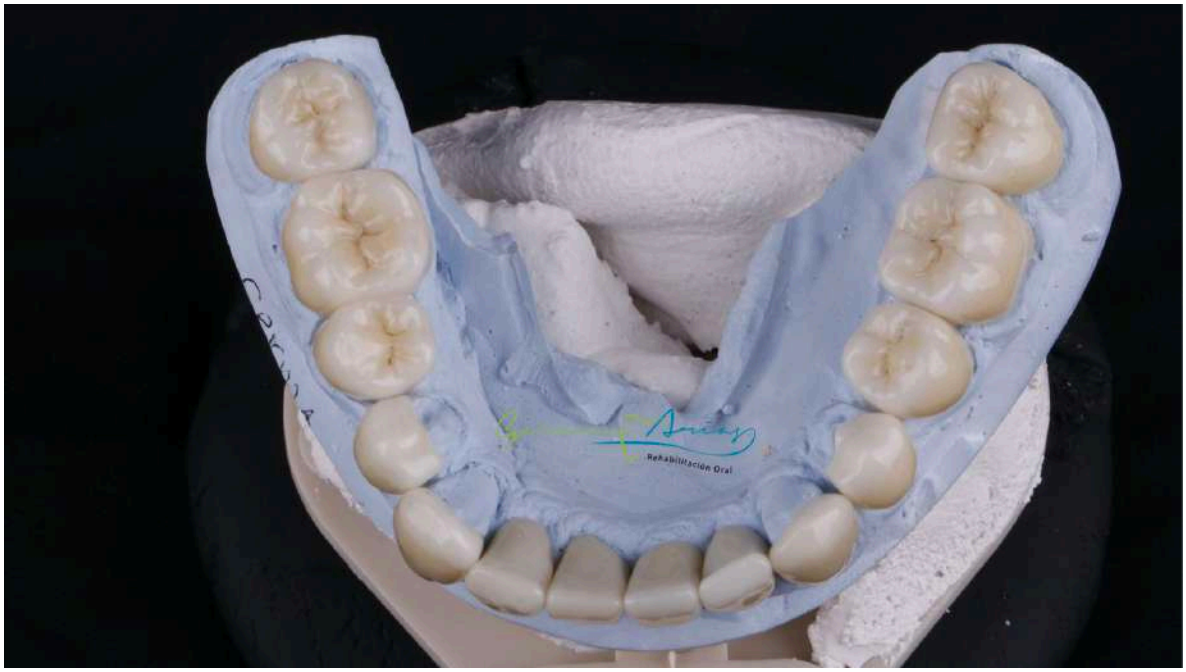

Se probo estructuras y se envió a glasear las coronas

Coronas ya glaseadas.

PROTOCOLO DE CEMENTACION

Se retiro todos nuestros provisionales del maxilar inferior.

Se coloco nuestro hilo retractor y nuestra sustancia retractora antes ya mencionada.

Realizamos un aislamiento con ojal para evitar la contaminación y el contacto con la saliva y la lengua.

Grabamos nuestras coronas con ácido fluorhídrico al 8% por 20 segundos, posterior al tiempo de espera se lava y se seca con abundante agua y aire.

Se Aplica ácido orto fosfórico al 37% para eliminar las partículas de sílice, por 1 minuto, se lava y se seca

Laércio Almeida De Melo, I. D. (2018). Efficacy of prostheses bonding using silane incorporated to universal adhesives or applied separately: A systematic review. *The Journal of Indian Prosthodontic Society | Published by Wolters Kluwer - Medknow.*

Se aplica nuestro agente de unión Silano y se espera por un minuto que se volatilice.

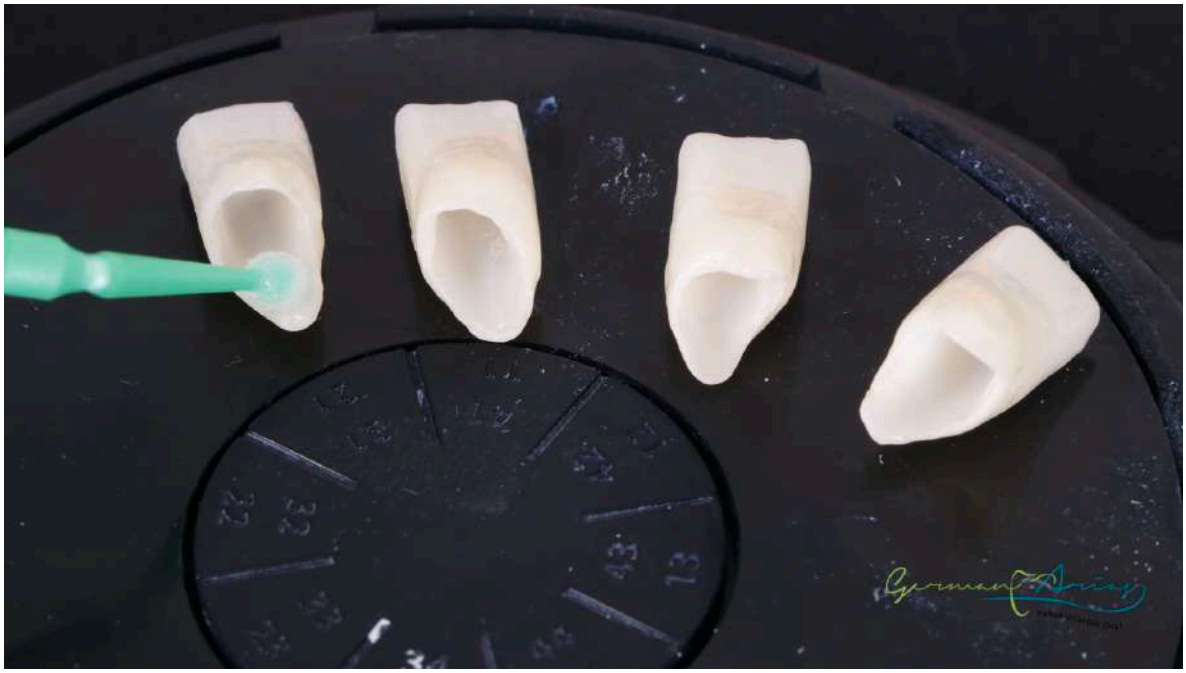

Se aplica nuestro agente de unión Silano con un microbrush y se espera por un minuto que se volatilice.

Arenamos nuestra superficie dental con un cepillo intracoronario y piedra pones diluida con agua.

Se graba toda la superficie del diente con ácido orto fosfórico al 37% por 20 segundos.

Se lava y se seca para posterior aplicar adhesivo universal que contiene MTA.

Se utiliza el cemento resinoso dual Ultimate de la casa comercial 3M.

IMPLANTES ZIMMER TRABECULAR

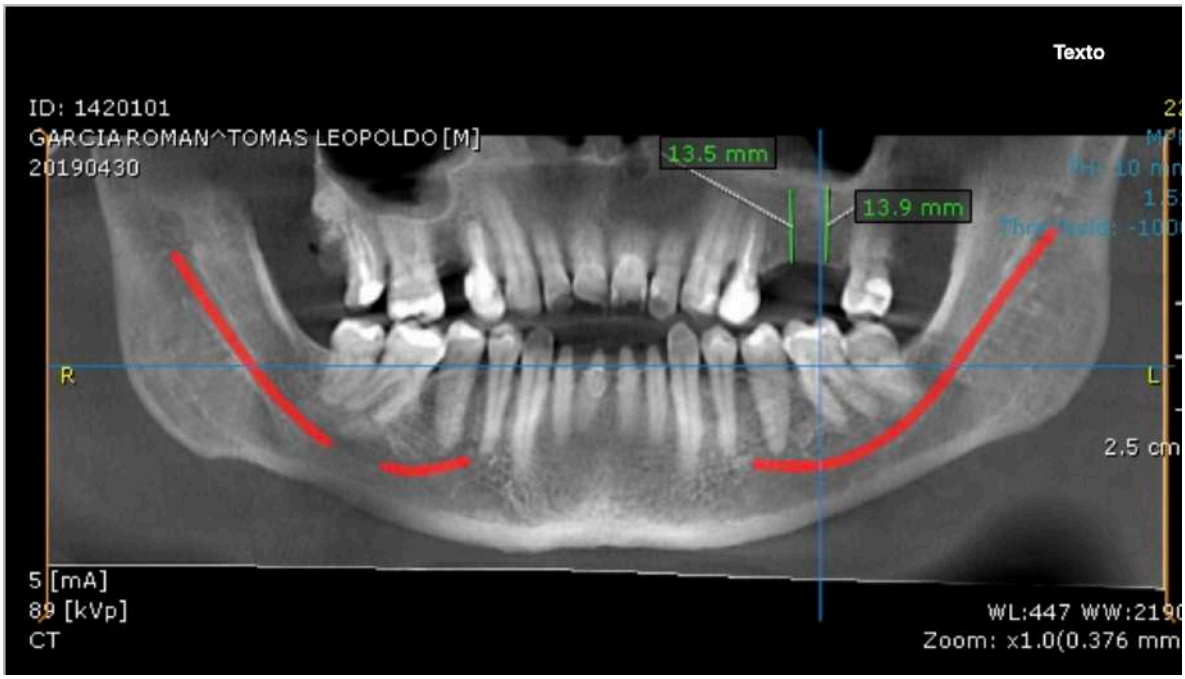

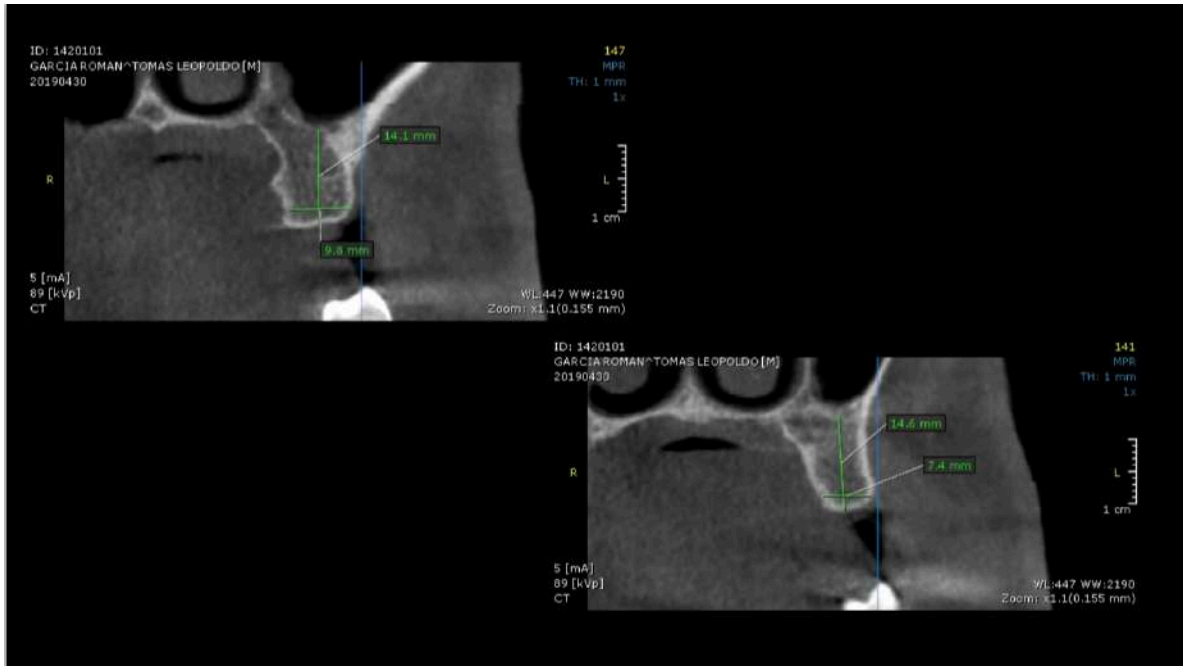

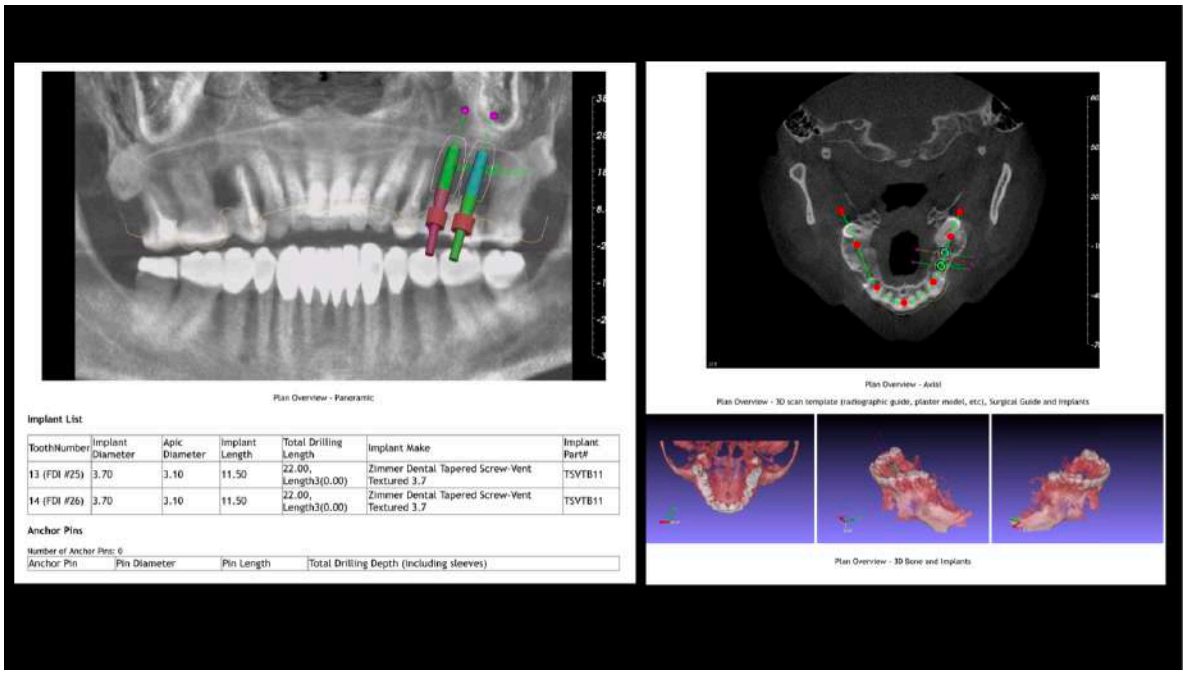

Se realizó un estudio minucioso para la colocación de implantes TRABECULAR de la marca Zimmer, por lo cual realizamos una guía quirúrgica computarizada para nuestros implantes.

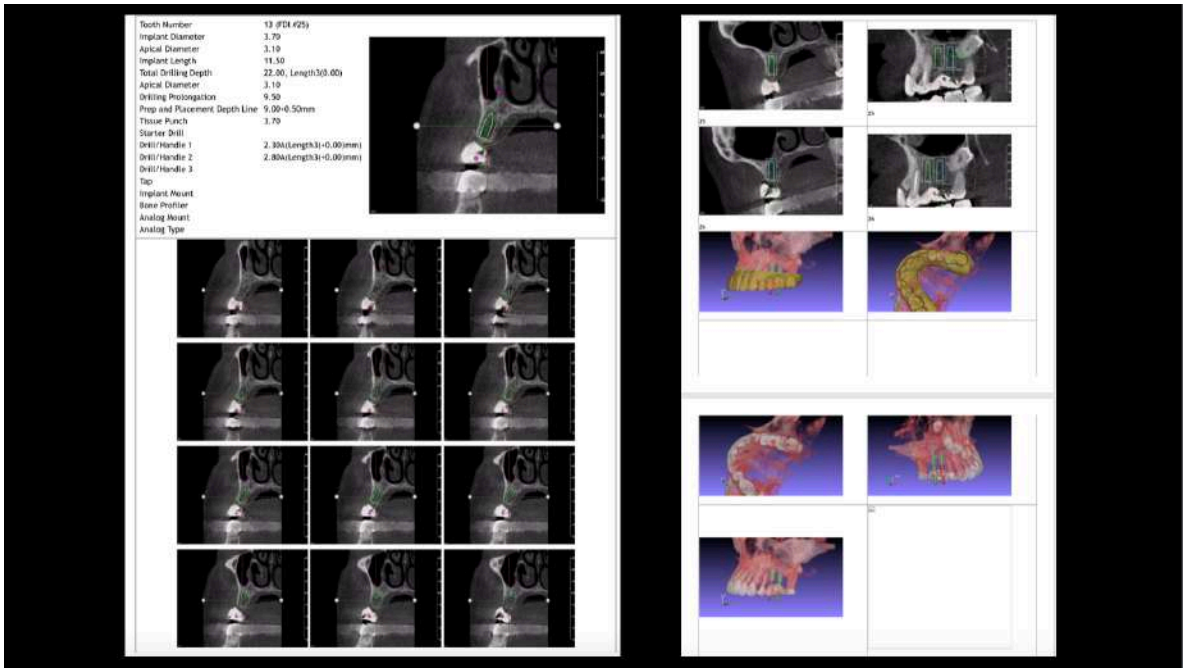

MOMENTO QUIRURGICO

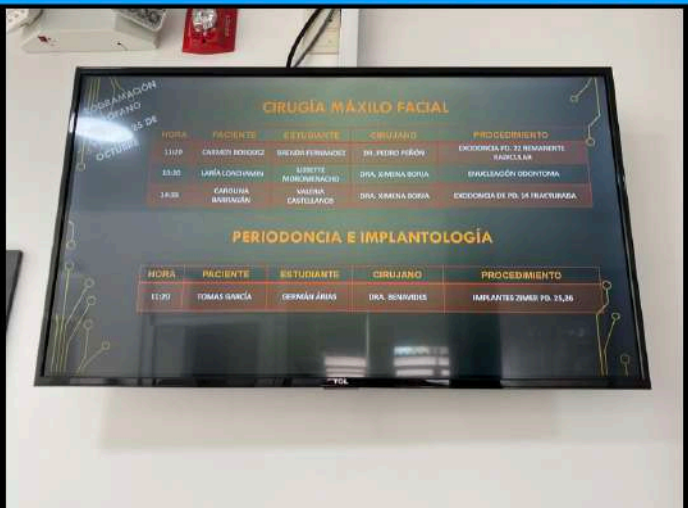

Aplicación de anestésico con vaso constrictor.

Colocación de nuestra guía quirúrgica


20:1
Arias
Rehabilitación Oral

Implante TRABECULAR

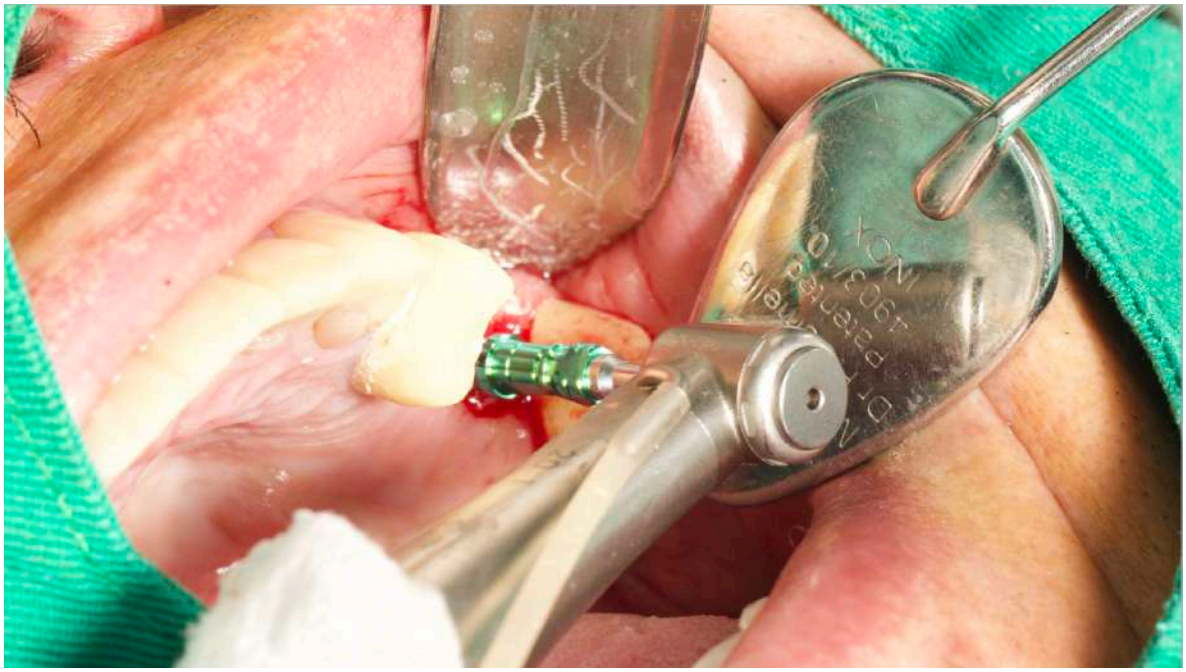

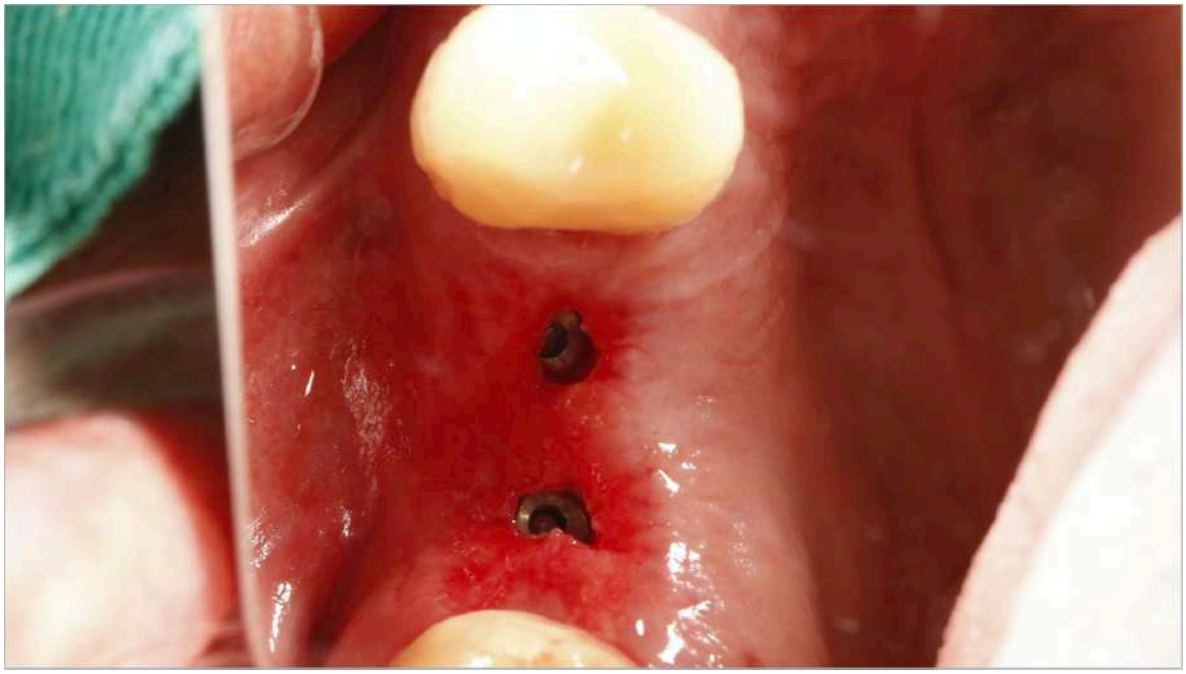

Vista oclusal de nuestras tapas de cicatrización de los implantes

Radiografía inmediata a la colocación de los implantes

Se Espero 27 días para la colocación de los cicatrízales.

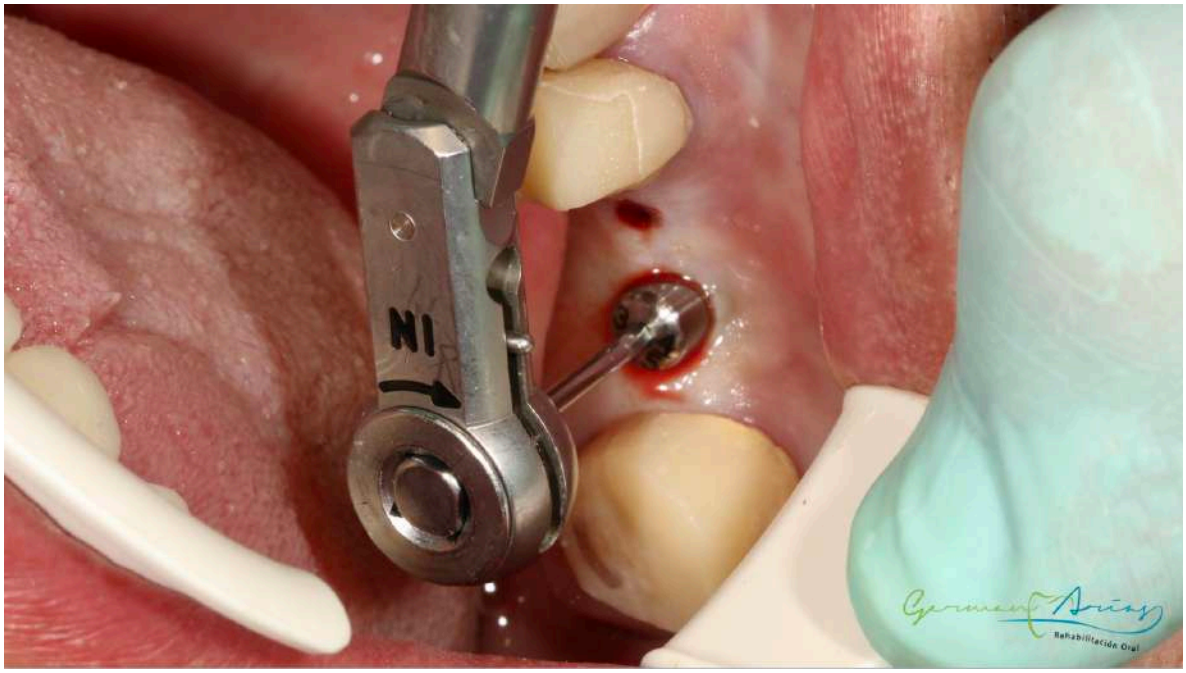

Se realizó la colocación de los cicatrízales y se le dio un torque de 15 N

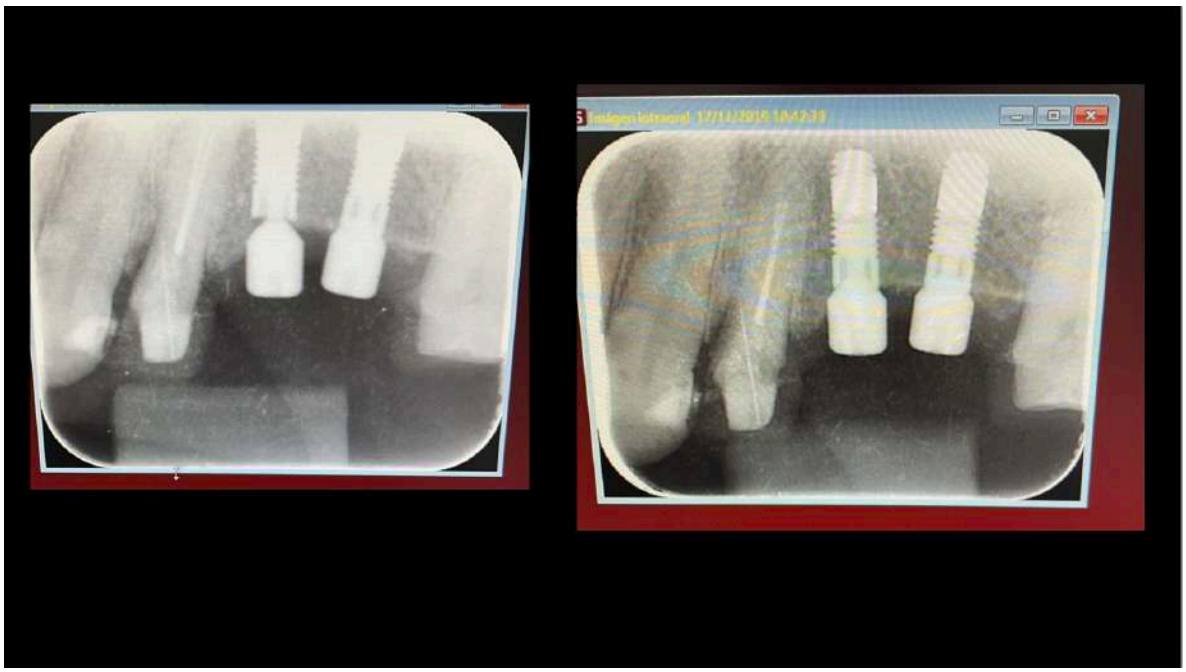

Se realizo una radiografía periapical inmediatamente en el cual vemos en la primera rx no asienta bien por lo cual se volvió ajusta y tomamos otra rx y se constató que si asentó bien.

Toma de impresión del maxilar superior

Se retiro los provisionales y se colocó hilos retractores, se tomó una impresión con silicio de adhesión con la técnica de dos pasos debido a su alto grado de fiabilidad a la hora de registrar los tejidos duros y blandos de la boca, se dejó un provisional en boca el cual nos da la relación oclusal para nuestro registro de mordida.

Se realizo el registro de mordida con el provisional de la pieza 24 en boca, utilizamos un material llamado oclusfast.

se probó estructuras y biscochos.

Y las coronas y carillas ya glaseadas y listas para cementar.

PROTOCOLO DE CEMENTACION DEL MAXILAR SUPERIOR

Retiramos los provisionales

Realizamos un aislamiento relativo siguiendo todos los pasos para poder mantener el área de trabajo seco, con hilos y sustancias retractoras y teflón.

Grabamos la superficie dentaria con ácido orto fosfórico al 37% por 15 segundo, lavamos y secamos.

Aplicamos un adhesivo universal que contiene MTA de la marca 3M.

Utilizamos un cemento resinoso dual llamado Ultimate de la 3M

Posterior a esto realizamos un aislamiento absoluto modificado con un ojal, si notan en la grafica ya tenemos cementados nuestro puente y corona dándonos el soporte de nuestras grapas.

Se coloco hilo retractor de la ultradent 00

Se aplico cloruro de aluminio Retracfar por 3 minutos con unas torundas pequeñas de algodón.

Se grabo nuestras carillas con ácido fluorhídrico al 10% por 20 segundos.

Se llevo las carillas al ultrasonido en un recipiente lleno de alcohol por 2 minutos. Esto nos ayudara a eliminar las partículas de sílice.

Grabamos nuestras carillas con ácido orto fosfórico al 37% el cual nos hará eliminar por completo las partículas de sílice.

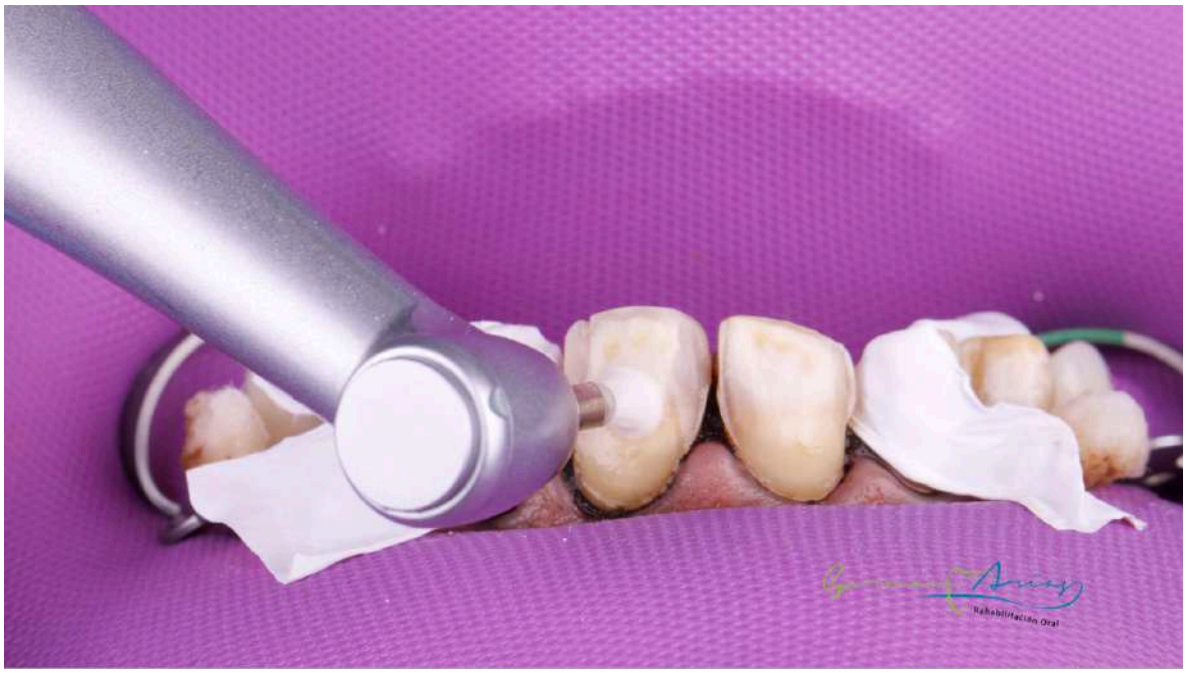

Utilizamos un cepillo intracoronario con piedra pómez para arenas la superficie dentaria.

Grabamos la superficies dentarias con ácido orto fosfórico al 37% por 15 segundos, lavamos y secamos.

Aplicamos adhesivo universal que contenga MTA de la marca 3M

Aplicamos un cemento resinoso de fotopolimerizacion Venner de la marca 3M.

Llevamos a boca y utilizamos un instrumento el cual me va ayudar a controlar la presión hidráulica que voy a ejercer en mi carilla para eliminar los excesos de cemento.

Retocamos los excesos con un pincel y fotopolimerizamos.

Cementación de todas las carillas, corona y puente .

VISTA SECUENCIAL DEL ANTES Y DESPUES DE CADA SECTOR

ANTES Y DESPUES