FACULTAD DE ODONTOLOGÍA

SÍNDROME DE EAGLE EN PACIENTES QUE ACUDEN A LA CLÍNICA ODONTOLÓGICA DE LA UNIVERSIDAD DE LAS AMÉRICAS EN EL PERIODO 2019-2

“Trabajo de titulación presentado en conformidad con los requisitos establecidos para optar por el título de odontólogo”

Profesor guía

Dr. Pedro Ángel Peñón Vivas

Autor

Jorge Andrés Castro Rentería

Año

2019

DECLARACION DEL PROFESOR GUÍA

“Declaro haber dirigido el trabajo, Síndrome de Eagle en pacientes que acuden a la clínica odontológica de la Universidad de Las Américas, en el periodo 2019-2, a través de reuniones periódicas con el estudiante Jorge Andrés Castro Rentería, guiando sus conocimientos para un adecuado desarrollo del trabajo investigado y cumpliendo con disposiciones de trabajos de titulación”

_____

Dr. Pedro Peñón

1756259469

DECLARACION DEL PROFESOR CORRECTOR

“Declaro haber revisado este trabajo de investigación, Síndrome de Eagle en pacientes que acuden a la clínica odontológica de la Universidad de Las Américas, del estudiante Jorge Andrés Castro Rentería en el semestre 2019-2 cumpliendo a todas las disposiciones vigentes que regulan los trabajos de titulación”

_____

Dr. José Serrano

DECLARACIÓN DE LA AUTORÍA DEL ESTUDIANTE

“Declaro que este trabajo es original, de mi autoría, que se han citado las fuentes correspondientes y que en su ejecución se respetaron las disposiciones legales que protegen los derechos de autor vigentes.”

_____

Jorge Andrés Castro Rentería

070441311-1

AGRADECIMIENTOS

A mis padres y a toda mi familia por todo el apoyo incondicional que me han brindado, y un agradecimiento especial al Dr. Peñón por haberme proporcionado las pautas necesarias para realizar y culminar con mi trabajo.

DEDICATORIA

Este trabajo va dedicado a mi padre, a mi madre por haber sido los patrocinadores de mi vida y a toda mi familia por haber estado siempre conmigo en las buenas y malas dándome la fuerza necesaria para seguir cumpliendo con mis sueños y metas.

RESUMEN

Como Síndrome de Eagle se conoce como un alargamiento del proceso de la apófisis estiloides y a veces también de la calcificación del ligamento que lleva el mismo nombre, que se diagnostica muy raramente en los pacientes ya que se lo realiza por medio de radiografías panorámicas. El objetivo de este estudio es determinar la presencia del síndrome de Eagle a partir de hallazgos radiográficos en la clínica odontológica de la Universidad de Las Américas en el periodo de 2014 al 2019**.** Fueron parte del estudio 31 pacientes de 20 a 65 años, los cuales fueron divididos en tres grupos de edad, el primer grupo de 20 a 35 años, el segundo grupo de 36 a 50 años y el tercer grupo de 51 a 65 años. A cada participante que se eligió se lo evaluó radiográficamente, analizando las radiografías panorámicas y evaluando la longitud de la apófisis estiloides, lo que se tomó como referencia para el estudio fue a aquellas apófisis estiloides que median más 2.5 cm, aparte de eso se evaluó según la clasificación de Langlais, que se diferenció 3 patrones de elongación en las radiografías, el primero fue el elongado propiamente dicho, el segundo segmentado y el tercero el pseudoarticulado. Los resultados mostraron un predominio del sexo femenino con respecto al masculino. En cuanto a la edad el grupo que predominó en mujeres fue de 51 a 65 años, seguidos a la par con un mismo porcentaje por el grupo de 36 a 50 años, así como el grupo de 20 a 35 años. El patrón de elongación que presentó más casos fue el E, seguido después el patrón de elongación S, se presentó más casos de patrones de elongación en el sexo femenino. Los dos casos que presentaron síntomas asociados dentro de toda la muestra fueron mujeres.

Abstract

Eagle syndrome it is known as elongation of the styloid apophysis or sometimes as a ligament calcification that carries the same name. Rarely, it is diagnosed on patients since it is diagnosed via panoramic bone scan. The objective of the study is to determine the presence of Eagle syndrome from radiographic findings in the dental clinic of the University of the Americas in the period from 2014 to 2019. Forces of study 31 patients from 20 to 65 years, which were divided into age groups, the first group from 20 to 35 years, the second group of 36 to 50 years and the third group of 51 to 65 years. A participant who was chosen was evaluated radiographically, analyzing the panoramic radiographs and evaluating the length of the styloid process, which became a reference for the study was a styloid process that measured more 2.5 cm, apart from that it was evaluated according to the classification of language, which differed 3 elongation patterns in the radiographs, the first was the own elongated own, the second segmented and the third the pseudoarticulate. The results of a predominance of the female sex with respect to the male. Regarding age, the group that predominated in women was 51 to 65 years, followed by the same percentage of the group of 36 to 50 years, as well as the group of 20 to 35 years. The pattern of elongation that presented more cases was the E, followed by the pattern of the extension S, there were more cases of elongation patterns in the female sex. The results of the sample were women.

ÍNDICE

CAPITULO 1: INTRODUCCIÓN

1.1 Planteamiento del problema

El síndrome de Eagle es la alteración, que se diagnostica muy raramente en los pacientes ya que se lo realiza por medio de radiografías panorámicas. En ocasiones no es posible diagnosticar, porque sus síntomas se confunden con la sintomatología de un diente sin vitalidad o con un dolor articular. El síndrome de Eagle es el alargamiento del proceso de la apófisis estiloides y a veces también de la calcificación del ligamento que lleva el mismo nombre. Fue descubierto en un principio por el doctor Watt. W Eagle en el año de 1937 quien dio a conocer varios casos de pacientes que presentaban la apófisis estiloides alongada, tiene también síntomas asociados como dolor de cabeza, oro faringe y cuello. (Balcázar, 2013)

Esta patología debe ser muy bien diagnosticada, porque se puede confundir con varias cervialgias o neuralgia glosofaríngea. Hay varios factores asociados al síndrome de Eagle, uno de ellos es una amigdalotomía por traumatismo previo, por la pérdida o ausencia de elasticidad de tejidos blandos y tendones, también se asocia directamente con la edad. Estudios indican que esta alteración se presenta del 4 al 28% de casos en la población, el 85% se presenta en mujeres. La apófisis estiloides puede ser tocada con el dedo índice en la zona de la fosa tonsilar, se presenta como una estructura sólida, cuando el paciente abre la boca sentirá dolor, cuando este en normalidad este dicho proceso no podrá ser palpado. (Lacet, 2009). Diferentes autores muestran que el Síndrome de Eagle puede ser una característica de la edad adulta, pero también es posible que se puedan presentar en adolescentes. En pacientes más jóvenes se puede observar una fibrosis del ligamento estiloideo, pudiendo ser esto asintomático, en el momento que este proceso empieza a evolucionar, es ahí donde empieza la calcificación del ligamento estiloides pueda originar o no la manifestación de los síntomas clásicos. Varios pacientes con sintomatología y señales relacionados con el síndrome de Eagle no presentan nada relacionado con aspectos radiográfico relacionado con un proceso alargado de la apófisis estiloides, esto ha sido demostrado por Steimann, que

evidencio con 30 pacientes clínicamente positivos, de los que 26 tenía el proceso estiloides alargado o así como también el ligamento estiloideo calcificado. (Raffo, 2012).

El diagnóstico de esta alteración se basa fundamentalmente en el análisis clínico como radiográfico, al examen extra oral se puede palpar la apófisis estiloides dentro de la fosa tonsilar provocando un dolor intenso, en una radiografía

se puede mostrar la extensión de la apófisis estiloides, tomando en cuenta que normalmente mide 2.5 cm la apófisis, pero cuando es anormal puede llegar a medir 3cm inclusive más. (Gelabert, 2008).

Una de las maneras de determinar si es o no síndrome de Eagle es por medio de los síntomas, ejemplo: dolor en la región amigdalina que mucha de las veces, este se distribuye a la zona laríngea y carotidea, se presentan cefaleas, dolor de oído, sensación de oído tapado, tinitus, sialorrea (sobre producción de saliva), movimientos limitados del cuello, ruido en ATM (articulación témporo mandibular), signo de cuerpo extraño en la cara posterior de la boca, por lo que el paciente es obligado a tragar con mucha frecuencia, síncope seguido y transitorio, vértigo. En el examen extraoral se suele presentar dolor cuando se palpa en la zona de la fosa de amígdalas, al realizar infiltración con un anestésico local el dolor suele ceder (Romero, .2015)

Pueden existir varios mecanismos que desencadenen el síndrome de Eagle uno de ellos puede ser fractura de estiloides que ocasiona la proliferación del tejido granuloso de la apófisis estiloides, ocasionando presión sobre las estructuras cercanas. Puede haber la presencia de cambios a nivel hístico como de inflamación, degenerativos en la inserción del cartílago estiloides, conocida como tendinitis. Se puede presentar irritación en la mucosa de la zona faríngea, ya sea por compresión o por post amigdalotomía. El hecho que se presenten estos síntomas, no es patognomónico de este síndrome, los síntomas se pueden presentar o no en los pacientes, ya que el proceso alargado de la apófisis estiloides en varios de los casos es asintomático. (Chuang, 2007)

1.2 Justificación

Fue necesario realizar esta investigación, debido a que el síndrome de Eagle según estudios se presenta en varios pacientes, y que muchas veces el facultativo al igual que el paciente lo confunde con otro tipo de alteración desviando el tratamiento hacia algo innecesario, de esta forma el caso puede empeorar puesto a que no se elimina el factor etiológico del síndrome en mención, como es el crecimiento longitudinal de la apófisis estiloides o calcificación del ligamento que lleva el mismo nombre. Esta alteración puede afectar incluido hasta la fonética, deglución y masticación debido al dolor, por eso es tan importante saber de este síndrome, saber de qué se trata poder tratarlo o referir al facultativo adecuado para tratar y permitir que el paciente mejore su estilo de vida.

Este síndrome se puede confundir con una odontalgia, disfunción de ATM, etc. Los odontólogos de forma obligada debe conocer de qué se trata esta alteración, todo esto para no cometer errores en el plan de tratamiento, el diagnóstico no es complicado pero si sencillo, ya que mediante una TAC o una radiografía panorámica, se puede determinar la existencia de esta anomalía y tratarlo de forma adecuada, más no tratando otras situaciones que no se relacionan con el factor que origina este problema. Esta investigación también va a determinar si ataca más a mujeres que a hombres, si se presentan más en adultos jóvenes que en adultos maduros.

CAPÍTULO 2: MARCO TEORICO

2.1 Definición de Síndrome de Eagle:

El síndrome de Eagle es una alteración en la que hay sensación de dolor en las regiones: cuello, cabeza; causada por el aumento en la longitud de la apófisis estiloides o a la calcificación del ligamento que lleva el mismo nombre, esta patología se encuentra raramente en los pacientes, también puede presentarse sin síntomas, pero cuando ejerce presión sobre las estructuras cercanas a la apófisis estiloides, puede presentar sintomatología, que puede ir desde dolor al mover el cuello, molestias faríngeas, dolor en los movimientos de la lengua, cambios de voz, secreción de saliva aumentada, cefaleas entre otros. Es posible evidenciar radiográficamente la apófisis estiloides alargada, pero en el diagnóstico entorpece un poco la superposición de estructuras que se encuentran cerca. (Raina, 2009.Pp.10-12)

2.2 Definición de apófisis estiloides:

Es una parte anatómica ubicada en la zona cervical superior de forma cilíndrica, ósea rígida con perfil de aguja, que nace en la parte postero inferior de la sección petrosa ubicada en el hueso temporal, por delante del agujero estilomastoideo, que avanza hacia abajo en dirección oblicua. Esta apófisis presta un anclaje especial para músculos como: estilogloso, estilofaringeo y estilohioideo. El extremo del proceso estiloideo se continúa con el ligamento del mismo nombre, alcanzando así el cornu menor del hioides y del ligamento estilomandibular que al final se extiende hasta el ángulo mandibular. La AE forma parte del sistema del hueso hioides, que son: formaciones ligamentarias y óseas con el hueso hioides, este sistema se une a la base craneal. Embriológicamente este sistema se desarrolla a partir del cartílago primordial del segundo y tercer arco braquial. (Paz, 2012. P.742.)

2.3 Etiología

Existen varias teorías que pueden explicar el origen del síndrome de Eagle, una de ellas habla sobre la presencia de una hiperplasia o también metaplasia, que se asocia a un proceso de osificación de los tejidos del ligamento estilohioideo, en especial del tejido fibrocartilaginoso. Esto se produce como una consecuencia a un trauma pasado, la presión del nervio glosofaríngeo cuando pasa por el proceso alargado de la estiloides. En pacientes sin síntomas se presenta calcificación segmentada del proceso estilohioideo. Estas alteraciones dan origen al conocido síndrome de Eagle, que en otros casos se presenta posterior a una amigdalectomía, también puede presentar síntomas con el envejecimiento, ya que existe una pérdida de elasticidad a nivel general del organismo, eso incluye los tejidos, epitelios, etc. Estos cuadros clínicos se presentan en conjunto con tendinitis, procesos inflamatorios que pueden provocar síntomas en la zona de la orofaringe. (González y col. 2011. P.3)

2.4 Diagnóstico

El diagnóstico del síndrome de Eagle se puede dividir en 3 clases diferentes:

El primero síndrome de Eagle propiamente dicho, que se presenta después de una cirugía en la región cervical (amigdalotomía), acompañado de un dolor que se presenta en el examen clínico al palpar el alargamiento de la apófisis estiloides dentro de boca, más un examen de imagen en el cual se visualice la elongación de dicho proceso. (Raffo, 2012. p. 27)

La segunda forma que es el síndrome estilohioideo, en el que paciente refiere síntomas, no se presenta después de un trauma o de alguna cirugía realizada anteriormente, pero en el análisis radiográfico se evidencia el proceso de AE elongado o con procesos de osificación dentro de una época adulta que oscila entre los 40 años. (Raffo, 2012. p. 27)

En la tercera variante que se conoce como síndrome pseudoestilohioideo, donde el paciente refiere síntomas clásicos del SE, pero no hay evidencia ni radiográfica ni clínicamente de algún tipo de elongación o de alguna especie de osificación, esto se da como secuela del envejecimiento en la que por una pérdida de elasticidad de tejidos, ligamentos, o por tendinitis se dan reacciones inflamatorias a la altura de la región cervical, esta región es inervada por el n. glosofaríngeo dando como resultado molestias por ejemplo; dolor.(Raffo,2012. p. 28)

Tipos:

- Síndrome de estiloides clásico:
  Se realiza con frecuencia posterior a una amigdalectomía, se caracteriza por un cuadro de faringodinia, en ocasiones se acompaña de hipersalivación, faringodinia y odinofagia. Se localiza en la fosa amigdalina, y da una sensación de cuerpo extraño, muy rara vez se presenta con cambios de voz temporales. (Massimo, 2008)

- Síndrome de la arteria carótida:
  Este tipo de síndrome no se relaciona con amigdalectomía, en esta circunstancia toda la estructura estiloidea puede comprimir la parte interna como la externa de arterias carótidas y en especial su vascularización. Si están involucradas las fibras simpáticas da como resultado un dolor intenso y persistente, que se irradia hacia la zona carotidea. La patogenia aún está en debate y la irritación local crónica da como consecuencia una osteítis o una inflamación del periostio de la estiloides, lo que podría provocar una osificación hiperplásica. Como resultado de esto, puede haber residuos de un cartílago llamado de Reichert ya sea por traumatismo o deterioro mecánico por estrés en el desarrollo de este proceso estiloioideo. (Massimo, 2008)

Clasificación de Langlais

En el año de 1986 el Dr. Robert Langlais, estableció una clasificación de los patrones de elongación de la AE según su apariencia en la radiografía panorámica, en la actualidad se describen 3 patrones de elongación radiográficos. (Rodríguez, 2017)

- Tipo I (elongada): En la radiografía se observa una integridad obstaculizada de la AE, en la longitud de dicha apófisis se acepta hasta 2.5 cm como normal.
- Tipo II (pseudoarticulada): Radiográficamente la AE se observa adherida al ligamento estilohioideo o al estilomandibular por una pseudoarticulacion, esto se encuentra ubicado ligeramente por encima al margen inferior de mandíbula, de tal forma que la AE adquiere una apariencia elongada.
- Tipo III (segmentado): esta variante se trata de porciones de AE que tienen formas largas y cortas, estas porciones son ligamentos que en su superficie se encuentran adheridos minerales de calcio, esto se puede presentar arriba o abajo del borde de la mandíbula.

2. OBJETIVOS

2.1 Objetivo General

Determinar la presencia del síndrome de Eagle a partir de hallazgos radiográficos en la clínica odontológica de la Universidad de Las Américas en el periodo de 2014 al 2019.

2.2 Objetivos Específicos

- Determinar la distribución de pacientes que acuden a la clínica odontológica de Universidad de Las Américas según variables sociodemográficas.
- Identificar los patrones de elongación según la longitud de ambas apófisis estiloides a partir de hallazgos radiográficos.
- Determinar la presencia de síntomas asociados.

3. HIPOTESIS

Hipótesis de trabajo

La presencia de pacientes con hallazgos radiográficos positivos para diagnóstico de Síndrome de Eagle es baja.

4. MATERIALES Y MÉTODOS

Tipo de estudio:

Este estudio fue de tipo descriptivo, observacional, puesto que se limitó a estudiar la medición de variables sin interrumpir la trayectoria natural de estos, y transversal, retrospectivo, porque la recolección de datos se realizó en un solo periodo estudiando las variables a la par, retrospectivo puesto que se tomarán en cuenta pacientes que hayan acudido desde el 2014 durante los cinco primeros meses del 2019.

Universo de la muestra

El universo de la muestra estuvo constituido por pacientes adultos entre edades de 20 a 65 años que poseían radiografías panorámicas en sus historias clínicas y que radiográficamente presentaban la apófisis estiloides elongada con patrones de elongación, se tomó en cuenta a los pacientes que acudieron a la clínica odontológica de la Universidad de Las Américas desde el año 2014 hasta el primer semestre del año 2019.

Muestra

Fueron seleccionados para este estudio 31 pacientes según criterios de inclusión y exclusión.

Criterios de inclusión

- Pacientes entre 20 y 65 años de edad serán tomados en cuenta para el estudio de esta investigación.
- Pacientes que en el análisis radiográfico presenten una elongación de alguna apófisis estiloides mayor a 2.5 cm.

Criterios de exclusión

- No fueron tomados en cuenta pacientes fuera del rango de edad que se estimó anteriormente (20-65 años)
- No se analizaron pacientes con radiografías donde no se visualicen las estructuras de las apófisis estiloides y no sea posible realizar el análisis.
- No se consideraron en esta investigación pacientes que por patología oncológica no presentaran apófisis estiloides.

Descripción del método

Una vez que se aprobó el tema de titulación, se consiguió la autorización del Centro de Atención Odontológico de la Universidad de las Américas (anexo 1) para realizar el estudio en la clínica odontológica, la aprobación del Comité de Ética (anexo 2). Se revisó historias clínicas de pacientes que llegaron a la clínica odontológica de la Universidad de Las Américas del año 2014 a las 5 primeros meses del año 2019, para analizar las radiografías panorámicas puesto a que el medio de análisis es radiográfico, estos pacientes deberán presentar ciertos signos radiográficos para confirmar el síndrome de Eagle. Se tomó como referencia en el análisis radiográfico la clasificación de Langlais desarrollado en 1986. Se organizó a la muestra de este estudio en tres grupos según la edad.

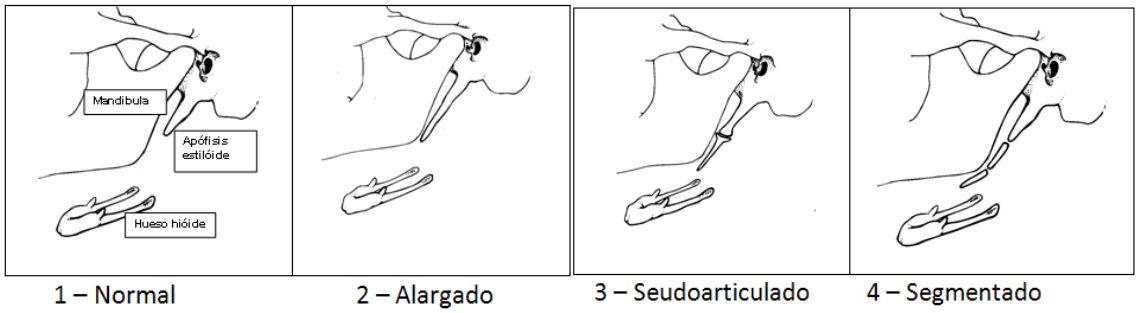

Figura 1. Clasificación de Langlais

Tabla 1. Operacionalización de variables

VARIABLES	DEFINICIÓN	DIMENSIONES	INDICADOR	INSTRUMENTO
Variable Sociodemográfico:	Edad: Tiempo que ha transcurrido desde el origen de un ser vivo hasta la actualidad.	Biológica	Años	20 a 65 años.
	Género: Es aquella identidad sexual de seres vivos.	Biológica	Femenino. Masculino. LGBTI.	Anamnesis.
Longitud de apófisis estiloides	Es la extensión de la AE, lo normal es 2.5 cm.	Radiográficos	-Mayor 2.5 cm AE elongada. -2.5 cm o menos AE normal.	Radiografía panorámica.

Patrones de elongación de AE (Clasificación de Langlais)	-Tipo I (elongada): En la radiografía se observa una integridad obstaculizada de la AE, en la longitud de dicha apófisis se acepta hasta 2.5 cm como normal. -TIPO II (pseudoarticulada): Radiográficamente la AE se observa adherida al ligamento estilohioideo o al estilomandibular por una pseudoarticulacion, esto se encuentra ubicado ligeramente por encima al margen inferior de mandíbula.	Radiográficos	Clasificación de Langlais.	Radiografía panorámica

	-Tipo III (segmentado): esta variante se trata de porciones de AE que tienen formas largas y cortas, estas porciones son ligamentos que en su superficie se encuentran adheridos minerales de calcio.			
Síntomas asociados	Odontalgia: Dolor de diente.	Sensorial.	-Presente. -Ausente.	Anamnesis.
	Cerviálgias: Dolor de la región cervical	Sensorial.	-Presente. -Ausente	Anamnesis
	Sensación de cuerpo extraño: Sentido de tener algo que no debe estar ahí y causa molestias.	Sensorial	-Presente. -Ausente.	Anamnesis.

	Odinofagia: dolor en la garganta.	Sensorial	-Presente. -Ausente.	Anamnesis
	Disfagia: dificultad al tragar.	Sensorial	-Presente. -Ausente.	Anamnesis
	Otalgia: dolor en oído	Sensorial	-Presente. -Ausente.	Anamnesis
	Cefalea: dolor de cabeza.	Sensorial	-Presente. -Ausente.	Anamnesis

Análisis estadístico

En este estudio se utilizó la prueba del chi cuadrado, este análisis tiene un grado de confiabilidad del 95% de forma estándar.

5. RESULTADOS

Tabla 2. Distribución de pacientes según la longitud de la apófisis estiloides elongada, edad y género.

Edad	Longitud de apófisis estiloides elongada				Total	
	Masculino		Femenino		N°	%
	N°	%	N°	%		
20- 35 años	4	12.9	6	19.4	10	32.3
36- 50 años	5	16.1	6	19.4	11	35.4
51- 65 años	3	9.6	7	22.6	10	32.3
Total	12	38.6	19	61.4	31	100

En la tabla se observa la distribución de pacientes, en la que es posible diferenciar un predominio en el sexo femenino con un 61.4% en relación al sexo masculino, en la muestra predomina el grupo de edad de 36 a 50 años con un 35. 4%, seguido a la par el grupo de 20 a 35 años y el grupo de 51 a 65 años con un 32.3%, ambos grupos con el mismo porcentaje.

Tabla 3. Distribución de pacientes según patrones de elongación y género.

Patrones de elongación	Género				Total	
	Masculino		Femenino			
	N°	%	N°	%	N°	%
E	11	26.1	10	23.9	21	50
P	2	4.7	6	14.2	8	19.1
S	5	11.9	8	19.1	13	30.9
Total	18	42.8	24	57.2	42	100

En la presente tabla es posible visualizar que el patrón de elongación que presentó más casos, fue el (E) propiamente dicho con un 50%, seguido por el patrón de

elongación (S) con 30.9%. En cuanto al género se presentaron más casos en el género femenino con un 57.2% con respecto al género masculino con un 42.8%.

Tabla 4. Distribución de pacientes según patrones de elongación y edades.

Patrones de elongación	Edades						Total	
	20-35 años		36-50 años		51-65 años			
	N°	%	N°	%	N°	%	N°	%
E	7	16,7	8	19.1	6	14.2	21	50.0
P	1	2.4	4	9.5	3	7.2	8	19.1
S	5	11.9	2	4.8	6	14.2	13	30.9
Total	13	31.0	14	33.4	15	35.6	42	100

De los 31 pacientes que conformaron la muestra se consideraron para esta tabla el examen de las apófisis estiloides en el lado derecho e izquierdo, para un total de 42 patrones de elongación; en los cuales predominó el grupo de edad de 51 a 65 años de edad con 35.6%, y se presentaron más casos en el grupo de edad de 36 a 50 años con el patrón de elongación (E) con un porcentaje de 19.1%, a su vez en este mismo grupo de edad pero en el patrón de elongación (S) fue donde se presentaron menos casos con un 4.8%.

Tabla 5. Distribución de pacientes según edad, género y síntomas asociados.

Edad	Síntomas asociados				Total	
	Masculino		Femenino			
	N°	%	N°	%	N°	%
20- 35 años	-	-	2	100	2	100
36- 50 años	-	-	-	-	-	-
51- 65 años	-	-	-	-	-	-
Total	-	-	2	100	2	100

En la tabla de distribución de pacientes en relación a los síntomas asociados, en toda la muestra solo en dos casos se presentaron síntomas, ambos casos de síntomas asociados se debían a odontalgias, esto se presentó en el grupo de 20 a

35 años en el sexo femenino, este pequeño porcentaje en esta tabla se asume a que las historias clínicas no fueron cuidadosamente llenadas o que simplemente no presentaron ningún tipo de sintomatología.

Discusión

El artículo de Lacet (2007. Pag. 4) relata que los pacientes de sexo femenino presentan con mayor incidencia este síndrome y un pequeño porcentaje de los pacientes refirió síntomas, lo cual se corresponde con este estudio donde se halló que solo en mujeres se presentó algún síntoma. El diagnóstico del síndrome de Eagle se lo realiza mediante de radiografías panorámicas, una herramienta muy buena también sería la tomografía axial computarizada puesto a que no habría tanta superposición de imágenes como con la radiografía panorámica, aparte de eso la TAC revela la relación que tienen los tejidos blandos con los tejidos duros.

Ragone (2010 pag 14) señala que el sexo femenino presenta una mayor incidencia de revelar alteraciones en la apófisis estiloides que el sexo masculino, tal y como se demostró en el presente estudio en el cual las mujeres presentaron la apófisis estiloides alargada. Se desconoce esta asociación de presentar más molestias en las mayorías de los casos más en el sexo femenino que el masculino, pero como fue descrito en la investigación antes mencionada, al igual que este estudio hubo un predominio en el sexo femenino con respecto al masculino de presentar el síndrome de Eagle.

Raffo (2016) afirma que el síndrome de Eagle se presenta en la mayoría de los casos como asintomático, que se corresponde con los resultados de este estudio dónde de la muestra de 31 pacientes analizados tan solo dos presentaron síntomas, pero puede ser también que solo en ocasiones tuvieron síntomas como dolores de cuello o cefaleas y estas molestias no fueron tomadas en cuenta por los pacientes puesto a que no fue algo crónico o de mucha intensidad para causar malestares en su diario vivir. Todo ello obedece a que esta patología no necesariamente se diagnóstica solo clínicamente si no que es necesario otros medio evaluación para tener un diagnóstico certero; por lo tanto es necesario la evaluación radiográfica para corroborar el diagnóstico del síndrome de Eagle.

La radiografía panorámica es el medio más común pero no el dictatorío para el diagnóstico, ya que se pueden usar otras como la radiografía lateral de cráneo, el punto negativo de esta es que solo se podría analizar una apófisis estiloides.

Espinoza (2013) menciona comenta que el alargamiento de la apófisis estiloides uni o bilateral no es del todo un signo patognomónico del síndrome de Eagle, puesto que como menciona en su estudio solo un 4% de todo la muestra presentó síntomas asociados o parecidos a los del síndrome de Eagle, lo que se podría asociar con este estudio que tan solo en el caso de 2 pacientes de toda la muestra refirieron tener síntomas asociados al síndrome de Eagle aparentemente.

En cuanto a la etiología del síndrome de Eagle, se puede decir que la extensión en la longitud de la apófisis estiloides y los otros tipos de patrones de elongación es una variación anatómica de la misma apófisis como lo dice en Torres (2008. Pg. 58), que no es necesario que haya historia pasada de trauma o de cirugía para que se origine el síndrome de Eagle y que tampoco es una norma que se hallen en la franja más común de edad que se exhibe esta alteración, como es entre los 20 y 30 años de edad, sino que también hay un buen porcentaje de pacientes que presentan el síndrome entre edades de 50 a 60 años de edad, como es en el caso de este estudio que hubo un predominio en el grupo de edad de 51- 65 años. En si la etiología de este síndrome aún desconoce, en otros estudios se menciona unas teorías en cuanto a la etiología, una es por trauma, otra post tonsilectomía.

Fue muy necesario realizar esta investigación, ya que como dice en el estudio de Marisio (2015. Pg. 125), el Síndrome de Eagle debe estar considerado dentro de los diagnósticos diferenciales de los dolores orofaciales, ya que las manifestaciones de esta alteración pueden ser bastantes y muy variables; es muy común que los pacientes que padecen de esta alteración para tratarse recorran por varias especialidades médicas inclusive, donde solo tratarán su inconveniente de una forma sintomática, por lo que no será un buen tratamiento si no existe un diagnóstico adecuado. Un correcto diagnóstico dará un buen tratamiento al

paciente que solucione sus molestias desde raíz, pero esto se verá interrumpido si no se trata de diagnosticar el síndrome de Eagle con exámenes de imagen; con un análisis radiográfico se aclarará el cuadro que presenta el paciente.

Conclusiones

- Existió un predominio del sexo femenino con respecto al masculino. En cuanto a la edad el grupo que predominó en mujeres fue de 51 a 65 años, seguidos a la par con un mismo porcentaje por el grupo de 36 a 50 años, así como el grupo de 20 a 35 años.
- El patrón de elongación que presentó más casos fue el E, seguido después el patrón de elongación S, se presentó más casos de patrones de elongación en el sexo femenino.
- Los dos casos que presentaron síntomas asociados dentro de toda la muestra fueron mujeres.

Recomendaciones

- Para un estudio más específico se deben incorporar a más de radiografías, la aplicación encuestas u otro mecanismo para obtención de datos estadísticos con variables como: hábitos alimenticios, actividad física, tipo de trabajo, etc para poder determinar más características relacionadas al Síndrome de Eagle.

REFERENCIAS

Balcázar, L., Ramírez, Y. (2013). Síndrome de Eagle. *"Gaceta medica de México"*. 19(2), 107–108. Recuperado de: https://www.anmm.org.mx/GMM/2013/n5/GMM_149_2013_5_552-554.pdf el 20-10-18.

Chuang, W., Short, J. (2007). Reversible Left Hemispheric Ischemia Secondary to Carotid Compression in Eagle Syndrome: Surgical and CT Angiographic Correlation. American Journal of Neuroradiology. 28(1), 143-145. Recuperado el 25-08-18 de: http://www.ajnr.org/content/28/1/143/tab-figures-data.

Gelabert, M., García, A. (2008). Síndrome de Eagle. Una causa poco frecuente de cervicalgia. "Scielo". 19(3), 254-257. ISSN 1130-1473

González, M. y Col. (2011). Síndrome de Eagle. Importancia para el odontólogo. Revisión de la literatura. *Acta odontológica venezolana*. 49(2), 1-6. ISSN: 0001-6365.

Lacet, J., Col. (2007). Síndrome de Eagle, revisión de la literatura. *"Acta odontológica Venezolana"*. 45(2), 1-5. ISSN: 0001-6365

Maiz, J. (2016). Síndrome de Eagle. *Acta Otorrinolaringológica Española.* 61(3), 233-235. https://doi.org/10.1016/j.otorri.2009.05.009.

Massimo, P., Corrado T., and Giulia T. (2008). A Rare Cause for Cervical Pain: Eagle's Syndrome, *International Journal of Dentistry*, vol. 2009, Article ID 781297, 1-4. https://doi.org/10.1155/2009/781297

Raffo, M. (2012). Síndrome Eagle: reporte de un caso. "*Scielo Uruguay"*. 14(20) ,26-31. ISSN 1688-9339

Raina, D., Gothi, R., y Rajan, S. (2009). Eagle Syndrome. *La revista india de radiología e imágenes*. 19(2), 107-8. Doi: 10.4103/0971-3026.50826

Rodríguez, FJ., Rodríguez, J. (2017). Síndrome de apófisis estiloides larga. *An Orl Mex.* 62(2), 81-88. Recuperado el 28-11-18 de: https://www.medigraphic.com/cgi-bin/new/resumen.cgi?IDARTICULO=74364.

Romero, G., Nieto, A., Sánchez, A. (2015). Síndrome de Eagle. Manejo del paciente en el Hospital Regional «Licenciado Adolfo López Mateos. *"Revista odontológica mexicana"*. 19(4), 258-262. Recuperado el 20-10-18 de: http://www.elsevier.es/es-revista-revista-odontologica-mexicana-90-articulo-sindrome-eagle-manejo-del-paciente-S1870199X15000464

Paz, F., Barbosa, M. (2012). Biometry and Statistical Analysis of the Styloid Process. *The anatomical record*. 295(5), 742-747. De Wiley online library Base de datos. https://doi.org/10.1002/ar.22452.

ANEXOS

Anexo 1:

Solicitud de autorización dirigida a la Directora del “Centro de Atención Odontológica”

Doctora María Pilar Gabela

Coordinadora de la clínica odontológica de la Universidad de Las Américas

Yo **Jorge Andrés Castro Rentería** me dirijo a usted Directora del “ Centro de Atención Odontológica de la UDLA” para la autorización de la toma de muestra de mi tema de tesis, específicamente al área de archivo para desarrollar la revisión de Historias Clínicas, para realizar el estudio de campo que corresponde a SINDROME DE EAGLE EN PACIENTES QUE ACUDEN EN PACIENTES QUE ACUDEN A LA CLINICA DE LA UNIVERSIDAD DE LAS AMERICAS.

Por ello me dirijo a usted de una manera cordial solicitando la autorización correspondiente para continuar con la recolección de datos, se va a revisar las historias clínicas con el fin de adquirir la información sobre los pacientes que tengan una radiografía panorámica en su historia clínica.

…….. ……..

Firma Directora **Firma Tutor**

……..

Firma Alumno

Anexo 2: Consentimiento informado.

UNIVERSIDAD DE LAS AMÉRICAS

FACULTAD DE ODONTOLOGIA

CONSENTIMIENTO INFORMADO

Responsable: Jorge Castro. R

Tutor: Dr. Pedro Peñón

Institución: Facultad de Odontología de la Universidad de Las Américas

Título del proyecto: Síndrome de Eagle en pacientes que acuden a la clínica odontológica de la Universidad de Las Américas

Usted ha sido invitado a participar como voluntario en el trabajo de investigación, que es controlada por un profesional y un estudiante, este proyecto analiza el síndrome de Eagle en los pacientes que acuden y acudieron en la clínica odontológica de la Universidad de Las Américas.

No tiene ninguna obligación de participar en este trabajo, en el caso de que no desee formar parte puede manifestarlo desde un inicio sin inconveniente alguno.

Riesgos

En este proyecto de investigación, usted estará libre de todo peligro, puesto que solo se analizará su caso sin tener que correr algún riesgo.

Confidencialidad

Todo sus datos recolectados en este estudio será de carácter confidencial, solo tendrán acceso a la información las personas que están elaborando este estudio como es el tutor, el estudiante y ocasionalmente las organizaciones que supervisen las investigaciones.

Revocación

En el caso de que quiera retirarse del estudio, anularlo o revocar el consentimiento, puede hacerlo cuando lo desee.

- He sido adecuadamente instruido sobre el estudio y doy mi consentimiento a que los datos e imágenes tomadas sean aplicadas con fines investigativos que favorezcan a futuros estudios.

Nombre del paciente Firma del paciente

Nombre del estudiante Firma del estudiante

Anexo 3

N° 1

Ficha de recolección de datos.

Nombre:

Edad:

Sexo:

Apófisis estiolides elongada:

Patrones de elongación (clasificación de Langlais):

Izquierda: ☐

Derecha: ☐

Síntomas asociados:

Ausente: ☐

Presente: ☐

Simbología:

Patrones de elongación:

- Tipo I elongada propiamente dicha: E
- Tipo II pseudoarticulada: P
- Tipo III segmentada: S