FACULTAD DE ODONTOLOGÍA

“CASO CLÍNICO REHABILITACIÓN ORAL COMPLETA CON FILOSOFÍA D.A.T.O Y FILOSOFÍA CONVENCIONAL”

Autora

Joseline Mishell Gómez de la Guerra

Año
2019

FACULTAD DE ODONTOLOGÍA

TEMA: "CASO CLÍNICO REHABILITACIÓN ORAL COMPLETA CON FILOSOFÍA D.A.T.O Y FILOSOFÍA CONVENCIONAL"

Trabajo de Titulación presentado de conformidad con los requisitos establecidos para optar por el título de odontóloga.

Profesor guía
Dr. Byron Velásquez Ron

Autor
Joseline Mishell Gómez de la Guerra

AÑO
2019

DECLARACIÓN DEL PROFESOR GUÍA

“Declaro haber dirigido este trabajo, Caso clínico rehabilitación oral completa con filosofía D.A.T.O y filosofía convencional de la estudiante Joseline Mishell Gómez de la Guerra, en el semestre 2019-1, dando cumplimiento a todas las disposiciones vigentes que regulan los Trabajos de Titulación”

_____

Dr. Byron Vinicio Velásquez Ron
Esp. Rehabilitación Oral
C.I 1705956470

DECLARACIÓN DEL PROFESOR CORRECTOR

“Declaro haber revisado este trabajo, Caso clínico rehabilitación oral completa con filosofía D.A.T.O y filosofía convencional de la estudiante Joseline Mishell Gómez de la Guerra, en el semestre 2019-1, dando cumplimiento a todas las disposiciones vigentes que regulan los Trabajos de Titulación”

Dra. Natalia Daniela Proaño Cornejo
Esp. Rehabilitación Oral
C.I 1711779338

DECLARACIÓN DE AUTORÍA DEL ESTUDIANTE

Declaro que este trabajo es original, de mi autoría, que se han citado las referencias correspondientes y que en su ejecución se respetaron las disposiciones legales que protegen los derechos de autor vigentes.

_____

Joseline Mishell Gómez de la Guerra
C.I 0502677107

AGRADECIMIENTOS

Principalmente a Dios que ha sido mi guía durante todos estos años, su protección y cuidado. A mis padres Nelson y Janett por su apoyo y amor incondicional a lo largo de mi vida. Al Dr. Byron Velásquez por guiarme durante todo el proceso, y buscar el tiempo necesario para enseñarme y ayudarme con su gran carisma para enseñar. A la Dra. Estefania Torres por ayudarme en la realización del caso clínico y su amabilidad para brindarme mayor conocimiento.

DEDICATORIA

A mis padres con mucho amor, por el esfuerzo que realizaron cada día ayudándome a salir adelante en cada paso de mi carrera con su amor y sabiduría sin ellos esto nunca hubiera sido posible. A mi tío junto con su familia por ser un aporte fundamental en mí formación. A mi hermano mayor por la confianza que me brindó y ser un ejemplo de superación, a mi segundo hermano por su ayuda especial.

RESUMEN

Objetivo: Caso clínico que permite demostrar la eficacia en el uso de la filosofía D.A.T.O en conjunto con la filosofía Gnatológica al momento de planificar y ejecutar una rehabilitación oral completa. **Materiales y métodos:** Cumpliendo los criterios de inclusión y exclusión, seleccionamos paciente de sexo masculino, 57 años de edad, edéntulo total superior y edéntulo parcial inferior clase Kennedy I modificación I, presencia de piezas dentarias #31, 32, 33, 34, 41, 42, 43, 45 que asiste al Centro de Atención Odontológica de la Universidad de las Américas, con pérdida de dimensión vertical y compromiso estético. Planificación realizada fijando los modelos en articulador semi ajustable, elaboración de encerado funcional y diagnóstico. Valoración de radiografía panorámica observando morfología condilar y estado general de rebordes óseos superior e inferior. Con el plan de tratamiento definido por prótesis total superior, prótesis removibles convencional, coronas en piezas 31, 41 y 45, también carillas en piezas 32 y 42. **Conclusión.** Se logro describir de manera exitosa las filosofías de rehabilitación D.A.T.O y Gnatológica, empleándolas para la reconstrucción de la oclusión, estética dental y facial del paciente.

Palabras Claves. Rehabilitación Bucal, estética dental, arcada edéntula y arcada parcialmente edéntula.

ABSTRACT

Objective: Clinical case that allows to demonstrate the effectiveness in the use of the D.A.T.O philosophy and conventional philosophy at the moment of planning and executing a complete oral rehabilitation. **Materials and methods:** Meeting the inclusion and exclusion criteria, we selected male patient, 57 years old, total upper edentulous and lower partial edentulous Kennedy class I modification I, presence of teeth # 31, 32, 33, 34, 41, 42, 43, 45 who attends the Dental Care Center of the University of the Americas, with loss of vertical dimension and aesthetic commitment. Planning done by fixing the models in a semi-adjustable articulator, working on a functional waxing and diagnosis. Panoramic radiography evaluation observing condylar morphology and general state of superior and inferior bony ridges. With the treatment plan defined by upper total prosthesis, conventional removable prosthesis, crowns in pieces 31, 41 and 45, also veneers in pieces 32 and 42. **Conclusion.** It was successfully described the philosophies of rehabilitation D.A.T.O and Gnatológica, using them for the reconstruction of the occlusion, dental aesthetics and facial of the patient.

keywords. Mouth Rehabilitation, Esthetics, Dental, Jaw, Edentulous,
Jaw, Edentulous, Partially.

ÍNDICE

1. INTRODUCCIÓN 1
2. PLANTEAMIENTO DEL PROBLEMA 3
3. JUSTIFICACIÓN 3
4. MARCO TEÓRICO 4
4.1 Antecedentes 4
4.2 Pérdida dental 4
4.3 Rehabilitación oral 5
4.3.1 Prótesis total 5
4.3.2 Dentadura parcial 6
4.3.3 Prótesis fija 6
4.3.4 Cerámicas dentales 7
4.4 FILOSOFÍAS EN OCLUSIÓN 10
4.4.1 FILOSOFÍA D.A.T.O 10
4.4.1.1 Cinemática mandibular 11
4.4.1.2 Cinemática mandibular a nivel de la Articulación Temporomandibular 11
4.4.1.3 Apertura 12
4.4.1.4 Sectores de la cavidad oral según filosofía D.A.T.O 13
4.4.1.5 Relación céntrica 14
4.4.1.6 Dimensión vertical 15
4.4.1.7 Guía anterior 16
4.4.2 CONVENCIONAL O GNATOLÓGICA 17
4.4.2.1 Relación céntrica 18
4.4.2.2 Dimensión vertical oclusal 19
4.4.2.3 Conceptos oclusales 20
4.4.3 Planificación 25
3.4.3.1 Encerado funcional y diagnostico 25
4.4.3.2 Mock up 25

4.4.3.3 Plan de tratamiento 1 /ideal 25
4.4.3.4 Plan de tratamiento 2 26
4.4.3.5 Plan de tratamiento 3 26
5. OBJETIVOS 27
5.1 Objetivo general 27
5.2 Objetivos específicos 27
6. HIPÓTESIS 27
6.1 Nula 27
7. MATERIALES Y MÉTODOS 28
7.1 Tipo de estudio: 28
7.2 Universo de la muestra 28
7.3 Muestra 28
7.4 Criterios de inclusión 28
7.5 Criterios de exclusión 28
7.6 Descripción del método 29
8. RESULTADOS 33
9. DISCUSIÓN 34
10. CONCLUSIONES Y RECOMENDACIONES 36
10.1 Conclusiones 36
10.2 Recomendaciones 36
Referencias 36
ANEXOS 44

1. INTRODUCCIÓN

La oclusión es un tema de estudio de gran relevancia dentro del mundo de la odontología actual. Se trata de describir las relaciones y dinámica de las superficies dentales de dientes superiores e inferiores, así como las estructuras adyacentes del sistema estomatognático. (Hernández et al., 2018, p. 710)

Muchos de los pacientes acuden a los centros de atención odontológica presentando problemas como ausencia parcial o total de piezas dentales, pérdida de contención posterior y exceso de carga masticatoria en el sector anterior, generando disminución de dimensión vertical, además desgaste de estructura dental.

Existen diferentes filosofías, conceptos y técnicas en búsqueda de un sistema oclusal ideal que restaure la relación de las superficies oclusales de los dientes, además, proporcione una función muscular y articular óptima en rehabilitaciones orales completas. Entre las cuales destacan:

Filosofía Gnatológica

La gnatología más que una técnica se lo consideraba una ciencia que estudia los movimientos y relaciones mandibulares, la morfología oclusal, incluso los parámetros necesarios para una oclusión armónica. La sociedad Gnatológica fue fundada por McCollum, posteriormente con Stuart desarrollaron conceptos como el eje terminal de bisagra, relaciones maxilo mandibulares, el uso del articulador totalmente ajustable, además que la guía anterior era independiente de la guía condilar. Con el tiempo sus colegas fueron discutiendo estas teorías y desarrollando otros conceptos como: Schuyler describió la oclusión balanceada bilateral para el uso de prótesis totales, adicionalmente junto con Stallard

describieron la oclusión mutuamente protegida para dientes naturales. (Tiwari, Ladha, Lalit, Naik, 2014.p. 345-346)

Filosofía D.A.T.O (Desoclusión, alineación tridimensional y oclusión)

Descrita por el Dr. Aníbal Alonso como un protocolo guía de rehabilitación por sectores de adelante hacia atrás replicando la naturaleza de manera ordenada, sistemática y evitar el denominado fenómeno pantográfico. Su objetivo principal es dar estabilidad al sistema mediante topes, estabilizadores, oclusión, desoclusión. (Alonso et al., 2011)

2. PLANTEAMIENTO DEL PROBLEMA

Paciente de sexo masculino de 59 años de edad, acude a la consulta del Centro de Atención Odontológica de la Universidad de las Américas para realizarse un cambio de la prótesis total al examen clínico presenta edentulismo total en maxilar superior, edentulismo parcial en mandíbula, con múltiples exodoncias de piezas dentarias, que generan pérdida de dimensión vertical, con compromiso estético. Se propone rehabilitación con filosofía hibrida entre filosofía D.A.T.O y filosofía gnatológica, que tienen como finalidad buscar una oclusión orgánica, estabilidad y devolver la estética al paciente mediante una rehabilitación oral completa.

3. JUSTIFICACIÓN

El propósito de realizar este caso clínico, es describir parámetros para rehabilitaciones completas con la utilización de distintas filosofías de gran relevancia en la actualidad, además devolver la oclusión, función, estética, mejorar su autoestima y la calidad de vida del paciente.

4. MARCO TEÓRICO

4.1 Antecedentes

La frecuencia de edentulismo reportada a nivel nacional en Perú de acuerdo a lo reportado por Cano es de 77,6% y el valor internacional descrito por Moreira y Col es de un 73,1% lo que muestra un alto nivel de frecuencia de edentulismo, que tiene mayor incidencia dependiendo la edad, estrato social, nivel de educación y disponibilidad de acceso a la salud. (Gutierrez, León y Castillo, 2015, pp.180)
El pionero en describir el término gnatología fue Stallard en el año 1924. Lo definió como la ciencia en que estudia el sistema estomatognático, su relación con la anatomía, fisiología y patología. Incluye su planificación, ejecución del tratamiento en base al preciso examen y diagnóstico. Mcollum y Harlam fueron los pioneros en constituir la Sociedad Gnatológica en el año 1926, por inventar el método de registro del eje de bisagra al usar un arco facial y trasladarlo a un articulador. (Pokorny et al., 2004, pp. 300)

4.2 Pérdida dental

Su etiología se da por varias razones como: caries, fracasos endodónticos, enfermedad periodontal, traumatismos o razones ortodónticas. Provocando una afección denominada edentulismo, se refiere a la pérdida total o parcial de piezas dentales en la cavidad oral, por causa de distintos factores biológicos, ambientales y otros tipos asociados con el paciente. De acuerdo a estudios realizados el edentulismo limita las capacidades funcionales, estéticas del paciente ocasionando alteraciones en su desarrollo social y calidad de vida. (Fernández et al.2016)

Existe una gran evidencia que confirma la asociación entre la pérdida dentaria y una capacidad reducida de masticación. De esta forma contribuye que además de una

reducida habilidad para la masticación genere un cambio en la dieta habitual, y un posible estado de desnutrición. Además de tener un rol crucial en el mantenimiento de la función del músculo esqueletal. (Kretschman et al.,2015, p.17)

4.3 Rehabilitación oral

Es una especialidad odontológica que tiene como objetivo el restablecimiento integral de la oclusión, función y estética del sistema estomatognático como tal. A través de un correcto diagnóstico brinda un tratamiento ideal para las alteraciones provocadas por la pérdida de piezas dentales. El éxito en cualquier tratamiento que se realice está en un correcto diagnóstico y planificación del tratamiento, además un enfoque multidisciplinario en caso de ser necesario, para la oportuna ejecución del tratamiento. (Sarver, 2016, pp.15)

4.3.1 Prótesis total

Es considerada como una de las mejores alternativas restauradoras para la mayoría de la población, tiene como función rehabilitar la condición producida por la pérdida total de piezas dentales. Este aparato se encarga de transmitir las fuerzas masticatorias al reborde alveolar residual a través de toda la mucosa masticatoria, para evitar una mala adaptación, se realiza un sellado periférico de los bordes de la impresión primaria ocasionando un efecto ventosa, que armoniza con las estructuras que contactan con la prótesis.

En algunas ocasiones la retención no es la adecuada, especialmente en la mandíbula, generando problemas en masticación, deglución y fonación, esto afecta de manera negativa la estabilidad física y emocional del portador. (Kretschman et al., 2015, p.17)

4.3.2 Dentadura parcial

Prótesis parcial removible es un tratamiento definitivo que reemplaza algunos dientes perdidos y puede ser retirada y reinsertada en boca por el mismo paciente. El diseño trata de crear un buen ajuste, retención, además que todos los elementos rígidos toquen los dientes y el conector mayor no afecte el tejido blando a su alrededor. Si la biomecánica no es respetada en el momento de su fabricación y además el paciente tiene una deficiente higiene oral puede tener riesgo de caries y enfermedad periodontal en los dientes pilares, provocando una falla de la rehabilitación protésica (Maia et al., 2018, p.755)

4.3.3 Prótesis fija

4.3.3.1 Clasificación

-Restauraciones de cobertura completa

- Coronas

-Restauraciones de cobertura parcial

- Carillas
- Incrustaciones onlays o inlays

4.3.3.2 Coronas

Indicaciones

- Sectores con elevada necesidad estética
- Pilares con soporte adecuado
- En piezas con un desgaste mayor que no se puede restaurar por medios más conservadores
- Desgaste de los dientes antagonistas

-Contraindicaciones

- En pacientes bruxistas
- En pilares de puentes en sector anterior
- Insuficiente soporte de la pieza

4.3.3.3 CARILLAS

Definición:

Son coberturas parciales que se unen a dientes mínimamente preparados, respetando los tejidos, para devolver forma, estética y función a las piezas dentales anteriores. Son elaborados de distintos tipos de cerámica como se describirá posteriormente. (Aguilar, et al., 2014, pp. 282)

Indicaciones

- Alteraciones de color
- Envejecimiento dentario
- Dientes fracturados o agrietados
- Modificaciones de forma y posición dental
- Recuperación de dimensión vertical
- Cierre de diastemas

-Contraindicaciones

- Pacientes con bruxismo o parafunciones no tratadas
- Pacientes trastornos temporo mandibulares
- Piezas con desgaste mínimo que se pueden rehabilitar con resinas.

4.3.4 Cerámicas dentales

Son materiales inorgánicos no metálicos, generados a elevadas temperaturas por el calentamiento de cristales, como principales propiedades mayor resistencia a la compresión, excelente estética, estabilidad cromática, resistencia a la abrasión, menor probabilidad de reacciones alérgicas comparadas con el metal, sin embargo, tienen menor resistencia a la abrasión. Está conformado por oxígeno y otros elementos como: Aluminio, litio, magnesio, sodio, potasio, silicio, zirconio y titanio. Tiene una fase de vidrio y otra cristalina según su estructura. (Saavedra, Iriarte, Oliviera y Moncada, 2014)

4.3.4.1 Clasificación

I. Cerámicas de Silicato o Feldespáticas:

- a. Convencionales
- b. Aluminosas
- c. Reforzadas
  - i. Con leucita:
  - ii. Con disilicato de Litio

II. Cerámicas de Óxido de:

- a. Alúmina
- b. Zirconio

III. Cerámicas vítreas o Vitrocerámicas

4.3.4.2 Tabla 1. Propiedades del disilicato de litio

Propiedades	**Disilicato de litio**	**Zirconio**
Composición	Contiene elementos como: feldespato para la translucidez, caolín para la plasticidad y disilicato de litio para aumentar la resistencia.	Constituida por óxido de circonio altamente sinterizado en 95%, estabilizada, con óxido de itrio, 5%. Presenta una elevada tenacidad y posee un mecanismo de refuerzo denominado transformación resistente
Translucidez	75% (Pineda, Escobar, Latorre, Villarraga, 2013, pp.44)	30% (Pineda, et al., 2013, pp.44)
Resistencia a la fractura	100-300 MPa	por encima de 700 MPa
Resistencia a la flexión	320-450 MPa. (Saavedra et al.,2014)	1000 y 1500 MPa, superando con un amplio margen al resto de porcelanas. (Pihlaja, Näpänkangas, Kuoppala, Raustia, 2015, pp.633)
Indicaciones	Carillas -Coronas individuales -Prótesis fija sector posterior. (Nuñez, Peña, Mongruel, Domínguez, 2014, pp.12)	Prótesis fija -En algunas ocasiones prótesis removible -Dientes con pigmentaciones

Ventajas	-Mayor estética y translucidez para el sector anterior. -Gran adaptación marginal. -Color estable. -Biocompatible.	Son muy estéticas y resistentes al desgaste, a la fractura
Desventajas	Puede existir fallas de prótesis fijas de tres unidades en sector anterior	Son más costosas. Está contraindicada en caso de dimensión vertical demasiado pequeña.

4.4 FILOSOFÍAS EN OCLUSIÓN

4.4.1 FILOSOFÍA D.A.T.O

Es un protocolo guía denominado Filosofía D.A.T.O (Desoclusión, Alineación Tridimensional, Oclusión) utilizado para la rehabilitación por sectores de adelante hacia atrás, para impedir el fenómeno pantográfico. El propósito es brindar estabilidad por medio de estabilizadores, topes, desoclusión, alineación tridimensional de los cóndilos y la correcta oclusión. (Alonso et al., 2011)

Nuestro organismo sufre en una serie de cambios constantes que se acomodan a las necesidades funcionales. Durante el crecimiento y desarrollo del niño, la salida de los incisivos, marca por primera vez el trípode oclusal, entre los dientes anteriores y los cóndilos. A partir de ese momento se desarrolla el tubérculo cigomático debido al cambio en los movimientos mandibulares. A partir del contacto de los incisivos se establece una posición repetitiva, conocida como centricidad mandibular y pone en manifiesto:

- Inducción hacia céntrica.
- Repetibilidad durante los movimientos de cierre.
- Primera tentativa de dimensión vertical anterior. (Alonso et al., 2011)

El concepto de centricidad mandibular o también conocido como relación céntrica. Se describe como la relación más postero superior de los cóndilos. Esta puede ser inducida por varios métodos que serán explicados posteriormente.

4.4.1.1 Cinemática mandibular

La cinemática estudia el movimiento o cambio de posición de un elemento determinado, en este caso de la mandíbula, porque el movimiento de los cóndilos guía a los dientes**.** Para la cinemática mandibular se realizará un análisis del sistema neuromuscular, que genera el movimiento, la articulación temporomandibular, que actúa como conexión y los dientes, que actúan como guía en los movimientos excéntricos como céntricos. (Alonso et al., 2011, pp,96)

4.4.1.2 Cinemática mandibular a nivel de la Articulación Temporomandibular

4.4.1.2.1 Movimientos hacia céntrica

Empieza desde la posición de reposo donde las articulaciones se encuentran sin presiones, en mínima actividad y los espacios articulares descomprimidos.
Posterior a esta posición se va a originar un cierre que se producirá con un movimiento de rotación entre el cóndilo y el disco, generando una oclusión en relación céntrica (ORC) y oclusión mutuamente compartida (OMC) (Alonso et al., 2011, pp,120)

4.4.1.3.2 Movimientos excéntricos

Parte de ORC con máxima intercuspidación y se genera un movimiento lateral de la mandíbula, con un lado de trabajo que actúa como centro de rotación y un lado de no trabajo que se denomina orbitante. (Alonso et al., 2011, pp,122)

4.4.1.3.3 Movimiento protrusivo

Se produce un desplazamiento hacia adelante en posición de máxima intercuspidación, predominando el contacto de los bordes de incisivos superiores e inferiores. El cóndilo y su disco articular se trasladan hacia adelante y hacia abajo a través de la ruta delimitada por la eminencia articular. La longitud de este desplazamiento es de 8 a 12 mm. (Alonso et al., 2011, pp,124)

4.4.1.3.4 Movimiento de lateralidad

Es un movimiento más complejo, debido a que el movimiento de cada cóndilo es distinto. Tenemos un lado de trabajo y un lado de no trabajo. En el lado de no trabajo el cóndilo se desplaza hacia abajo, adelante y hacia el medio, siguiendo la contracción del fascículo inferior del músculo pterigoideo externo. En el lado de trabajo tiene un movimiento muy pequeño hacia atrás, afuera y arriba, pero predomina la rotación sobre la traslación. (Alonso et al., 2011, pp,112)

4.4.1.3 Apertura

Movimiento obtenido por la combinación de varios músculos, ayudados por la fuerza de gravedad producen una rotación pura de la mandíbula el eje terminal de bisagra alcanza una separación de 2 a 2.5 cm. Comienza con la rotación del área inframeniscal hasta una separación de 20 mm en conjunto con los músculos depresores.

4.4.1.4 Sectores de la cavidad oral según filosofía D.A.T.O

- Sector 1: Este sector se encuentra conformado por las piezas 31, 32, 33, 41, 42,43.
- Sector 2: Este sector se encuentra conformado por las piezas 11, 12, 13, 21, 22,23.
- Sector 3: Este sector está conformado por las piezas 34, 35, 36,37 y 44, 45, 46,47.
- Sector 4: Este sector está conformado por las piezas 24,25, 26,27 y 14, 15,16, 17.

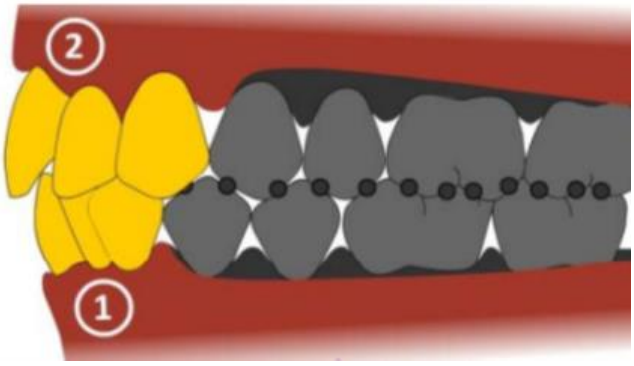

Figura 1. Sector 1 y 2 según D.A.T.O. Tomado de Albertini, A.

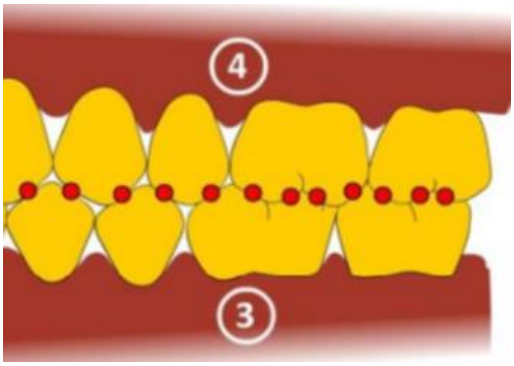

Figura 2. Sector 3 y 4 según D.A.T.O. Tomado de Albetini, A.

4.4.1.4.1 Oclusión

Se define como la relación de contacto entre los dientes inferiores con los superiores, cuando se cierra de manera habitual. Cuando los dientes entran en contacto generan una fuerza resultante, que es resistida por los tejidos de soporte. (Nita, Mubassar y Attiya, 2016, pp. 766)

4.4.1.4.2 Overjet

Se define como el espacio horizontal medido en milímetros desde el borde vestibular del incisivo inferior hasta el borde palatino del incisivo superior. El rango normal es de 0 a 4 mm. (Fávaro et al.,2018, p. 67)

4.4.1.4.3 Overbite

Es la superposición de vertical de los incisivos superiores con respecto a los inferiores, pude ser medido en milímetros o porcentajes. El parámetro en normalidad varia desde el 10 % al 40 %. (Fávaro et al.,2018, p. 68)

4.4.1.5 Relación céntrica

Es la posición más anterior, superior y medial del cóndilo en la cavidad glenoidea, que puede incluir o no la relación discal. Para el registro de relación céntrica es necesario una desprogramación neuromuscular. (Nilo, Monsalve y Frugone, 2017. pp.29)

4.4.1.5.1 Técnica bimanual de Dawson

Es considerada una técnica eficaz para llevar a la mandíbula a relación céntrica.

1. Se reclina el sillón dental, el operador se ubica por detrás de la cabeza del paciente
2. Se estabiliza la cabeza del paciente por medio de una sujeción firme del operador.
3. El operador debe levantar la barbilla del paciente para generar una extensión del cuello.
4. Se coloca los cuatro dedos de cada mano, y el meñique está detrás del ángulo mandibular. Deben mantenerse unidos como si fuera a levantarse la cabeza.
5. Los pulgares se ubican en la escotadura sobre la sínfisis y toman la forma de una C.

6. Una vez en esa posición se realizan movimientos de apertura y cierre, sin permitir el contacto de los dientes superiores con los inferiores. Simultáneamente se realizan ligeros movimientos rotatorios, para evitar la activación de los músculos pterigoides laterales.
7. Cuando el clínico percibe que la mandíbula rota sobre su eje libremente, se asumen que ya está en relación céntrica. Se puede comprobar con una prueba de carga en pacientes asintomáticos. (Dawson, P, et al, 2009, pp. 76-78)

4.4.1.6 Dimensión vertical

Es la medida de la altura del tercio inferior de la cara. Puede verse alterada por la pérdida dental o el desgaste oclusal y puede afectar en el estado sensitivo, neuromuscular y postural. También se acentúa los pliegues genianos, disminuye el bermejo de los labios, la mandíbula esta protruida, entre otros.

Se puede aumentar la dimensión vertical tomando en cuenta dos parámetros

1. El punto de partida empieza con la posición en relación céntrica de los cóndilos.
2. Los parámetros de rehabilitación dependen de la capacidad de adaptación muscular de cada paciente. (Pairazaman, 2016, pp.62)

4.4.1.6.1 Líneas de referencia

4.4.1.6.1.1 Curva de Spee

Es una curvatura anatómica delimitada por la alineación oclusal de los dientes, empieza por la punta del canino inferior, siguiendo las cúspides de premolares, molares y continúa hasta el borde de la rama, con un radio aproximado de 6,5 a 7,0 cm. Denominada por el embriólogo alemán Ferdinand Graf von Spee. (Negui et al., 2016, p. 21)

4.4.1.6.1.2 Curva de Wilson

Se conforma por las inclinaciones normales de las cúspides de premolares inferiores, mientras mayor sea la inclinación de estos mayor será la curvatura. Depende del plano de oclusión, de los ángulos de la eminencia articular, del plano de Frankfurt.

Debe poseer una correcta alineación tridimensional, oclusión consolidada y establecida por los dientes posteriores los dientes posteriores confieren estabilidad a través de las unidades de oclusión. Un diente desalineado puede ocluir, pero no puede desocluir. (Kumari, Fida, Shaikh, 2016, pp.766)

4.4.1.6.1.3 Espacio libre interoclusal

Es la distancia entre el maxilar y mandíbula cuando se encuentran en reposo, los músculos elevadores y depresores se encuentran en equilibrio. Se puede determinar con una fórmula:

$$\frac{\textbf{Dimensión vertical en posición de reposo} - \textbf{Dimensión vertical en oclusión habitual}}{\textbf{ELI}}$$

Se divide en:

Clase I: 3-5 mm

Clase II: 7-9 mm

Clase III: hasta 3 mm

4.4.1.7 Guía anterior

Se denomina al contacto de los bordes incisales de los incisivos inferiores con los superiores en oclusión, protrusión y excursiones laterales. Cumplen la función de protección de los dientes posteriores y su objetivo principal es hacer que las piezas anteriores sean lo suficientemente fuertes para realizar la función masticatoria, inclusive si no existe contención posterior. (Cárdenas, Mendiburu, Cortes, Navarro & Lugo, 2012, pp.3)

4.4.1.7.1 Guía canina

Los caninos constituyen una parte importante en centralizar, desocluir y desprogramar. Lo ideal es tener un contacto bilateral de los caninos para que cumplan una correcta función. (Gbeno, M, et al, 2017, pp.596)

4.4.1.7.2 Oclusión mutuamente protegida

Es la capacidad de protección de los dientes posteriores al detener el cierre mandibular (oclusión) y evitar la exposición de las ATM a fuerzas excesivas. Mientras los dientes anteriores protegen en la desoclusión a los dientes posteriores y ATM. (Alonso et al., 2011, pp,160)

4.4.1.7.3 Oclusión mutuamente compartida

Se considera la relación entre los dientes anteriores, posteriores y las articulaciones temporomandibulares especialmente en el cierre mandibular. En caso de pérdida de contención de los sectores posteriores, el espacio libre interarticular y la dimensión vertical posterior disminuye.
Puede verse afectada por modificaciones en la articulación, cambios en la posición de los dientes, además, puede contribuir los errores en el momento de registro. (Aschheim, 2015)

4.4.2 CONVENCIONAL O GNATOLÓGICA

Mcollum y Harlam fueron los pioneros en constituir la Sociedad Gnatológica en el año 1926, por inventar el método de registro del eje de bisagra al usar un arco facial y trasladarlo a un articulador. El pionero en describir el término gnatología fue Stallard en el año 1924. Lo definió como la ciencia que estudia el sistema estomatognático, su relación con la anatomía, fisiología y patología. Incluye su planificación, ejecución del tratamiento en base al examen y diagnóstico preciso. McCollum y Harlam fueron los

primeros en constituir la Sociedad Gnatológica en el año 1926, por inventar el método de registro el eje de bisagra al usar el arco facial y trasladarlo a un articulador. (Pokorny et al.,2008, pp.300)

En el año 1955 Stuart junto con McCollum publican los primeros fundamentos del movimiento mandibular, eje transversal de bisagra y las relaciones intermaxilares utilizando un articulador para reproducir el movimiento circundante de la mandíbula. Además, McCollum señalaba la oclusión balanceada bilateral como el más indicado para prótesis completas y rehabilitación de la oclusión normal.

Hobo junto con Takayama descubrieron que la guía anterior y la trayectoria condilar eran factores dependientes. Hobo adoptó el concepto de desoclusión posterior y lo denominó la técnica de mesas dobles. Describe que la oclusión posterior depende del ángulo de rotación de la bisagra creado por la diferencia angular entre la guía anterior y la trayectoria condilar, también, la sobre inclinación y la forma de las cúspides posteriores ayuda a controlar las fuerzas laterales dañinas.

La primera tabla guía incisal denominada tabla incisal sin desoclusión se utiliza para fabricar restauraciones para dientes posteriores. La segunda tabla incisal, denominada tabla incisal con desoclusión, se utiliza para lograr una guía incisal con desoclusión posterior.

En su investigación, Hobo y Takayama concluyeron que el ángulo de la cúspide se considera el determinante más confiable de la oclusión, ya que el ángulo de la cúspide no se desvía y es 4 veces más confiable que la trayectoria condilar e incisal que muestra la desviación. (Tiwari, Ladha, Lalit y Naik, 2014, pp.351)

4.4.2.1 Relación céntrica

La filosofía Gnatológica afirma que la mandíbula se encuentra en relación céntrica cuando los centros de movimiento vertical, transversal y horizontal están en su eje terminal de bisagra, posición que se logra cuando los cóndilos están en su posición más posterior, superior y media en la fosa glenoidea. En los años 80 se pasó al concepto de la posición condilar más posterior a la más anterior y llegando a ser la técnica bimanual mandibular de Peter Dawson la más aceptada.
Se habla de tres parámetros para alcanzar una posición mandibular reproducible:

1.Deprogramar la musculatura.
2. Estabilizar la ATM.
3. Eliminar los contactos deflectivos.

Se deberá realizar registros pantográficos previos para posteriormente llevar hacía una oclusión orgánica, como: oclusión mutuamente protegida, guía canina, contactos uniformes, simultáneos y simétricos, oclusión en céntrica en sentido puntiforme, contacto cúspide fosa para una axialización de fuerzas dentales, máxima altura cuspídea, tabla oclusal estrecha y fosas profundas con anatomía, para una máxima eficiencia durante la masticación. También, en oclusión en céntrica es necesario caras oclusales precisas, de acuerdo a los contactos interoclusales necesarios, que deberán ocluir simultáneamente. En la actualidad, los conceptos gnatológicos, son aplicados y a la vez utilizados como objetivo terapéutico en rehabilitación oral protésica y también en ortodoncia. (Firmani et al., 2013, p.91)

4.4.2.2 Dimensión vertical oclusal

Es la distancia interoclusal desde la posición de reposo hasta el contacto incisal mandibular en el área del cíngulo lingual de los incisivos maxilares, perfil estético y dental, que se puede medir a partir de la evaluación fonética.
Esta relación espacial a menudo se mide mediante la evaluación de la fonética, la distancia interoclusal desde la posición de reposo hasta el contacto incisal mandibular

en el área del cíngulo lingual de los incisivos maxilares y el perfil estético facial y dental. Otros investigadores determinaron que puede variar con el habla, la emoción, relación mandibular, posición del cuerpo, entre otros pueden impactar en las determinaciones de la dimensión vertical en oclusión los métodos son poco científicos y no deben limitarse a una sola técnica.

En una rehabilitación si se debe restaurar el sector anterior, se empieza a partir de los modelos diagnósticos articulados y se puede diseñar una disposición diagnóstica para optimizar la articulación mutuamente protegida y ser transferida a los provisionales, además se puede fabricar una tabla de guía incisal, para establecer una dimensión vertical en oclusión, para primeramente generar guía anterior y posteriormente armonizar con la posterior, desarrollando una oclusión mutuamente protegida, sin infringir fonética y estética. (Pokorny et al.,2008, pp.304)

4.4.2.3 Conceptos oclusales

Beyron, sugirió que el contacto uniforme de los dientes en oclusión bilateral era positivo e inevitable, de acuerdo a la filosofía de Pankey-Mann-Schuyler denominada modificación de la guía canina, en rehabilitaciones orales completas, para tener contactos simultáneos del canino y los dientes posteriores. Además, una guía incisal sin libertad de movimientos, bloqueará la oclusión posterior. Se determina la guía incisal con la céntrica, por el eje horizontal transversal y la libertad de movimiento en normalidad. Se realizan primero las restauraciones mandibulares posteriores, después se restaura los dientes postero superiores. Las restauraciones definitivas se equilibran en relación céntrica y función de grupo en el lado de trabajo. Para esta filosofía se recomienda el uso de un articulador sin arco.

Jankelson, introdujo la estimulación neural eléctrica transcutánea, para relajar los músculos y para establecer el registro de mordida en oclusión miocéntrica, denominada como punto terminal de oclusión generado por contracción isotónica del músculo desde posición de reposo a lo largo de la trayectoria, y en ningún caso coincide con la relación céntrica.

La posición de máxima intercuspidación, se utiliza en caso de realizar una sola restauración o corona, con una aceptable dirección anterior, dimensión vertical, articulación temporo mandibular y salud neuromuscular. No es posible en todos los casos cuando existe una obstrucción céntrica y carece de los determinantes condilares bilaterales apropiados y puede generar una alteración oclusal con el tiempo, en especial en las regiones de molares posteriores, necesitando ajustes significativos para la aceptación propioceptiva del paciente.

4.4.2.3.1 Guía anterior

Stuart y Stallard también notaron el fenómeno de desgaste que genera la oclusión anterior, desarrollaron la guía anterior como concepto gnatológico en la articulación mutuamente protegida, de manera que los dientes anteriores tienen la función protectora del sector posterior en movimientos excéntricos y los dientes posteriores resguardan a los dientes anteriores en máxima intercuspidación, sin interferencias o contactos oclusales deflectivos. (Aschheim, 2015)

4.4.2.3.2 Posición intercuspal

Una vez establecida la relación céntrica funcional y reproducible con una guía anterior funcional mutuamente protegida, se diseña la morfología oclusal posterior. En gnatología se busca una oclusión libre de interferencias, conocida como oclusión orgánica, que abarca la desoclusión, oclusión céntrica, relación cúspide fosa, contacto céntrico uniforme, el tripoidismo, la mesa oclusal estrecha, altura máxima de la cúspide, entre otras. (Pokorny et al.,2008, pp.300)

4.4.2.3.3 Oclusión balanceada bilateral

Un diseño oclusal óptimo es fundamental para un soporte, retención y estabilidad en las prótesis completas. Por lo tanto, el mayor número de contactos dentales posible

en ambos lados del arco durante los movimientos céntricos y excéntricos mandibulares evita fuerzas y movimientos masticatorios desfavorables en la prótesis que puede provocar inestabilidad y traumatizar las estructuras de soporte. Descrita como oclusión equilibrada completamente bilateral es considerada el esquema oclusal ideal para dentaduras completas convencionales. (Kawai et al., 2017, p. 114)

Este tipo de oclusión se fundamenta en la teoría de los tres puntos de equilibrio oclusal de Bonwill, la curva de Spee y la teoría esférica de Monson. En máxima intercuspidación y movimientos excéntricos mandibulares todos los dientes entran en contacto simultáneo. Las fuerzas oclusales laterales se distribuyen de manera uniforme en los dientes y articulaciones durante los movimientos excéntricos. Las fuerzas horizontales se producen durante los movimientos masticatorios. Las fuerzas laterales perjudiciales se transfieren desde los dientes y lo soportan los ligamentos periodontales. Para equilibrar los esfuerzos laterales, se debe distribuir la carga oclusal, por lo tanto, la necesidad de un área de contacto máxima durante la intercuspidación y todos los movimientos excéntricos**.** (Schierz, Reissmann, 2016, pp.316)

Es empleada para dar estabilidad y retención a la prótesis total, cuando se realice movimientos excéntricos, se produce contacto tanto en el sector anterior como en el posterior. También en sus movimientos de lateralidad existe contacto del lado de trabajo como en el de no trabajo. Este esquema se logra con un plano de oclusión paralelo a la guía condílea sagital. (Ramirez y Ballesteros, 2012, pp. 205)

Una oclusión balanceada utiliza dientes artificiales anatómicos o semianatómicos en los dos arcos, deben ser adaptados para no tener puntos prematuros de contacto para que todas las superficies inclinadas tanto posteriores como anteriores actúen como una “unidad” en oclusión céntrica y durante los movimientos excursivos.

Indicaciones

- Pacientes con buena alineación de los rebordes residuales.
- Pacientes con entrecruzamiento vertical moderado- empinado de los dientes anteriores.
- Pacientes que tienen contacto anterior habitual y provocan desoclusión posterior.
- Pacientes que necesitan dientes protésicos antagonistas anatómicos o semi anatómicos.

4.4.2.3.3.1 Requisitos

- Los dientes posteriores contactan entre sí, los anteriores el contacto debe ser suave. En relación céntrica.
- Lado de trabajo, las cúspides vestibulares superiores, contactan con las cúspides vestibulares inferiores.
- Lado de no trabajo, las cúspides palatinas superiores contactan con las vestibulares inferiores.
- En protrusión se contacta de borde incisal a borde incisal, además en el lado de no trabajo hay contacto en segundo molar.

Ventajas

- Penetración más fácil del bolo alimenticio.
- La prótesis expone una estética superior.
- Las cúspides actúan como guías de mandíbula, llevándola a una relación
- maxilomandibular repetible.
- Las fuerzas parafuncionales se eliminan por el balance bilateral.
- Menor reabsorción del reborde a largo plazo.
- Reducción de fuerzas laterales en movimientos funcionales y parafuncionales.

Desventajas

- A medida que se genera la reabsorción alveolar, aparecen mayores discrepancias oclusales, difíciles de resolver.
- Es necesaria la existencia de bases estables y relaciones intermaxilares precisas.
- Mayor estrés horizontal debido a las inclinaciones cuspídeas.
- Requiere un mayor tiempo y precisión en las técnicas.
- Necesita más ajustes posinserción. (Kawai et al., 2017, p. 114)

4.4.2.3.4 Oclusión mutuamente protegida

Luego de un proceso de investigación por Mc Collum, Stallard y Stuart, llegaron a la conclusión que en movimientos excursivos los dientes anteriores y caninos no deben permitir el contacto posterior. Los dientes posteriores son los encargados en la carga vertical y solo deben contactar en máxima intercuspidación. (Aschheim, 2015)

4.4.2.3.4.1 Requisitos

- En relación céntrica los dientes posteriores se encuentran en contacto, mientras los dientes anteriores se encuentran separados por 0.005 pulgadas.
- En el lado de trabajo, contactan los caninos superior e inferior y los posteriores se encuentran separados por 0,5 a 1 mm.
- En movimientos de protrusión los anteriores contactan en sus bordes incisales y los posteriores no contactan.

4.4.3 Planificación

3.4.3.1 Encerado funcional y diagnostico

Sirve para identificar la situación inicial, es el único instrumento de referencia y guía, que ayuda durante todo el proceso de planificación y fabricación protésica.
Un tratamiento rehabilitador sin encerado diagnóstico resultará corto y deficiente, con un alto grado de improvisación por parte del técnico que no garantizará el resultado final de un caso con un elevado grado de exactitud. (Ortiz, F.2015, pp.548)

4.4.3.2 Mock up

Es un modelo previo de utilidad para el profesional que se realizará después de la fijación de modelos en el articulador con el encerado diagnóstico, se realiza una impresión con silicona de condensación sobre el modelo encerado, posteriormente se recorta excesos en la impresión para un mejor desplazamiento del material y evitar injurias al tejido blando, se coloca vaselina en los dientes ya que es utilizado como provisional y en el mock up se coloca resina bis acrílica y se lleva a boca del paciente, y al final se retira excesos y se controla la oclusión. (Manuel, S, et al, 2014, pp.55)

4.4.3.3 Plan de tratamiento 1 /ideal

Maxilar:

- Sobredentadura sobre implantes

Mandíbula

- Prótesis fija de piezas # 43 a 45 dos implantes para zona edéntula posterior derecha y dos implantes para zona posterior izquierda.
- Coronas en piezas 31, 33,34, 41 y 43
- Carillas en pieza 32 y 42

4.4.3.4 Plan de tratamiento 2

- Prótesis total superior
- Prótesis removibles con ataches
- Coronas en piezas 31, 33,34, 41 y 43
- Carillas en pieza 32 y 42

4.4.3.5 Plan de tratamiento 3

- Prótesis total superior
- Prótesis removibles convencional
- Coronas en piezas 31, 41 y 45
- Carillas en pieza 32 y 42

5. OBJETIVOS

5.1 Objetivo general

Demostrar la eficacia de la filosofía D.A.T.O Y filosofía convencional en una rehabilitación oral completa.

5.2 Objetivos específicos

- Recuperar la dimensión vertical aplicando contención en el sector anterior
- Cumplir con las expectativas estéticas del paciente mediante la colocación de coronas y carillas en los dientes anteriores en boca
- Mejorar la función y fonética del paciente al culminar su rehabilitación

6. HIPÓTESIS

6.1 Nula

No aplica porque es un caso clínico.

7. MATERIALES Y MÉTODOS

7.1 Tipo de estudio:

Descriptivo transversal establece una descripción completa de patologías, y diferentes cuadros clínicos presentados en un periodo de tiempo determinado. Los reportes de casos clínicos pueden establecer una asociación, debido a que no tienen grupo de comparación.

7.2 Universo de la muestra

Paciente edéntulo total en maxilar y edéntulo parcial en maxilar inferior con pérdida de dimensión vertical que será rehabilitado con filosofía D.A.T.O y filosofía convencional.

7.3 Muestra

Será seleccionado n=1 paciente según los criterios de inclusión.

7.4 Criterios de inclusión

- Paciente con pérdida de dimensión vertical.
- Paciente con ausencia de piezas dentales.
- Paciente con atrición de piezas dentales remanentes en boca.

7.5 Criterios de exclusión

- Paciente con enfermedades sistémicas
- Paciente sin ausencia de piezas dentales.
- Paciente mayor de 70 años.

7.6 Descripción del método

Se socializa con el paciente la posibilidad de ingresar al estudio, explicando todos los beneficios y riesgos del tratamiento.
Firma del consentimiento informado por parte del paciente aceptando el tratamiento.
El paciente se ubica en el cubículo dental y se coloca de barreras de bioseguridad (gorro, gafas y babero).

Se realiza la anamnesis, qué son un conjunto de preguntas dirigidas al paciente sobre el motivo de consulta, dolor o algún tipo de molestias. Además, el análisis clínico y el desarrollo del odontograma.
Como parte del protocolo de atención del Centro de Atención. Odontológica (CAO), el procedimiento inicia con una profilaxis en las piezas que aún se conservan en boca.
Analizar la radiografía panorámica del paciente para observar anatomía, posición y descartar patologías en las estructuras óseas.
Presentamos tres planes de tratamiento, el paciente elige el mejor de acuerdo a lo socializado previamente con el alumno y el docente tutor.
Se toma fotografías intra y extraorales con ayuda de espejos intraorales y cámara fotográfica profesional.
Inicio la ejecución del plan de tratamiento.
Toma de impresiones de maxilar superior e inferior con alginato.
Vaciado de modelos en yeso piedra.
Fijado de modelos superior e inferior en articulador semi ajustable.
Encerado funcional y diagnóstico en el sector 1 según filosofía D.A.T.O correspondiente a piezas #31, #32, #33, #34, #41, #42, #43 y #45.

Prótesis total

Toma de impresión primarias en maxilar superior edéntulo con alginato. (Hidrocoloide irreversible)

Vaciado de modelo diagnóstico con yeso piedra.
Confección de cubeta para impresión individual definitiva, obteniendo los modelos maestros.
Recorte muscular con la cubeta posicionada en boca, traccionando tejido blando a nivel de orbicular de los labios, mejilla.
Sellado periférico utilizando godiva de baja fusión, para generar el efecto ventosa.
Toma de impresión definitiva con silicona de adición putty pasta fina.
Encajonado, vaciado del modelo con yeso tipo V, para confección de modelo definitivo.
Elaboración de la base y rodete de altura con medidas estándar específicas.
Paralelización de rodete superior en boca del paciente tomando en cuenta líneas faciales, línea media, línea ala de la nariz y perfil facial. Para ayudar a la paralización con la platina de Fox, que tiene como referencia la línea bipupilar y plano de Frankfurt.
Fijado de modelo con rodete superior utilizando arco facial en articulador semi ajustable Bioart A7 plus.
Inducción a relación céntrica al paciente con el modelo inferior encerado
Fijado de modelo inferior en el articulador, disminuyendo 1 mm del vástago para compensar la posición de relación céntrica
Enfilado de dientes, previa selección de forma y tamaño de los mismos basados en el rodete de altura superior.
Prueba de la prótesis total superior en cera con el enfilado en boca del paciente para valorar oclusión, estabilidad, retención y estética.

Tallado y fabricación.

Realizar mock up del encerado diagnóstico, para evaluar el diseño previo verificando la funcionalidad y estética, además nos ayuda a controlar el nivel de tallado necesario.
Tallado de las piezas inferior #31, #41 y #45 para colocación de coronas y de las piezas #32, #42 para colocación de carillas.
La reducción de la estructura dentaria debe ser homogénea siguiendo la anatomía del diente, se requiere un desgaste de 0.5 mm en el tercio incisal y 0,7 en el tercio medio

y gingival de los dientes inferiores. Además, los ángulos deben ser redondeados y una línea de terminación tipo chaflán con terminación yuxtagingival.
Posicionamiento de hilo retractor 00, en las piezas 31, 41, 45, 32 y 42.
Toma de impresión del maxilar inferior utilizando silicona de adición, pasta pesada posicionando como espaciador un pedazo de funda platica de 5x5 cm. Inyección de la pasta fina en márgenes, en pieza dentaria y en la cubeta, llevamos a boca de paciente y esperamos de 5 a 10 minutos.
Provisionalización con la llave mock up de las piezas talladas, con resina bis acrílica.
Control oclusal determinando guías de desoclusión en función de grupo anterior.
Alisado y pulido de los provisionales.

Cementación

Colocación de hilo retractor en el margen gingival de las piezas a cementar.
Proceso de desinfección de la corona y carilla en clorhexidina.
Colocar ácido fluorhídrico en la superficie posterior de la restauración por 20 segundos, lavar y secar por 30 segundos para eliminar el ácido residual. Posteriormente se procede a colocar silano por 60 segundos, para establecer un enlace químico entre el adhesivo y la cerámica.
Realizar protocolo de adhesión en la pieza con ácido ortofosfórico por 15 segundos y lavar por el doble de tiempo, luego la colocación de bonding y fotocurado del cemento se aplica sobre la cerámica, se asienta en el diente tallado, se retira excesos y se polimeriza.
Para finalizar se verifica la oclusión.

Prótesis parcial removible

El paciente presentaba una clase de Kennedy 1 modifcación I, en el modelo con encerado diagnóstico se diseña la estructura de la prótesis removible. Se utiliza una barra lingual, con ganchos (Ackers) y apoyo mesial en los caninos.

En la estructura en metal se coloca rodetes de oclusión, se envía al paciente a oclusión en relación céntrica

Realizar el enfilado de dientes

Comprobación en el paciente de una correcta oclusión, retención, estética y que no genere molestias.

Acrilado de la prótesis total superior y removible inferior, con citas de control posteriores al paciente.

8. RESULTADOS

Se consiguió como resultados

- Excelente estética en el sector antero inferior, denominado como sector 1 en la filosofía D.A.T.O debido a la restauración completa de las piezas propias del paciente, con carillas y coronas de cerámica, para renovar la no solo la función, también la estética y por lo tanto la autoestima del paciente.
- La prótesis total en el maxilar superior, no presentó molestias o interferencias en la oclusión, al contrario, tuvo una magnífica adaptación en la mucosa y el paciente sentía comodidad y seguridad al usarla.
- Se colocó una prótesis removible para generar contención posterior en mandíbula, con la utilización de ganchos (Ackers) con apoyo mesial en los caninos y como conector mayor una barra lingual. No existió una disminución de la estética por la utilización de este tipo de retenedores debido al patrón de sonrisa del paciente.

9. DISCUSIÓN

La filosofía Gnatológica se denomina la ciencia que estudia los movimientos mandibulares, morfología oclusal y los requerimientos funcionales para un automantenimiento armonioso de la oclusión.
La filosofía D.A.T.O es conocida como un protocolo guía para la rehabilitación oral en pacientes iniciando desde la zona anterior a la posterior, tomando a consideración el primer trípode oclusal formado a los seis meses de edad por los incisivos superiores e inferiores y los cóndilos. Se considera de gran importancia la oclusión en relación céntrica utilizada como una posición diagnóstica que nos permite determinar que pasa con los dientes por medio de la posición de los cóndilos y posteriormente determinar una posición funcional. (Firmani et al., 2013, p.91)

La oclusión en relación céntrica se considera una posición de conveniencia protésica, debido que nos proporciona un punto de referencia reproducible a lo largo del tratamiento, además de un esquema para el desarrollo y diseño oclusal. Varios factores pueden afectar la relación céntrica como la remodelación articular, liberación neuromuscular y alteraciones de la función cóndilo disco. Un estudio realizado por Celenza en pacientes con restauraciones en oclusión en relación céntrica, es un periodo de 2 a 12 años, se observaron que no se generó desviaciones en la mayoría de pacientes revisados. Se llego a la conclusión que una ubicación en relación céntrica, se convierte en una posición neuromuscular y no en una ligamentosis, por acondicionamiento de la musculatura, dando mayor importancia a la precisión de la oclusión. (Tiwari et al. 2014, pp.351)

Mc Collum señala que oclusión balanceada bilateral como el más indicado para prótesis completas y rehabilitación de la oclusión normal. Stuart observó que ese tipo de contactos en la oclusión natural producía interferencias, molestias y desarticulaba la mandíbula de relación céntrica, por lo que no compartían los mismos criterios. Se aseveraba que este tipo de oclusión ayudaba a distribuir mejor las fuerzas

masticatorias en un mayor número de piezas, pero con el tiempo se llegó a la conclusión que generaba un desgaste desmesurado de las piezas dentales propias en boca. Stallard adoptó la oclusión balanceada bilateral para estabilizar la base de la prótesis total y junto con Stallard adoptaron la oclusión mutuamente protegida para la dentición normal. (Pokorny et al.,2008, pp.303)

Hobo y Takayama hicieron observaciones apoyando a Schuyler acerca de la guía condilar y se confirmó que son factores dependientes con la guía condilar. Creían en la oclusión posterior en movimientos excéntricos, a diferencia de la filosofía de PMS, donde la función de grupo se logra en el lado de trabajo. No incluían la libertad en céntrica. En el procedimiento de dos etapas, como el ángulo de la cúspide fue el principal determinante de la oclusión, no fue necesario registrar la trayectoria del cóndilo. Por lo tanto, no se requieren instrumentos complicados como el pantógrafo y articuladores totalmente ajustables. Este procedimiento es mucho más simple que el procedimiento gnatológico estándar, pero sigue los principios gnatológicos. (Tiwari et al. 2014, pp.353)

Después de realizar un análisis de los diversos conceptos oclusales de cada filosofía, se reconoció que los conceptos gnatológicos proporcionan resultados más estables a largo plazo, debido a la oclusión y los contactos balanceados bilaterales porque provee de retención y estabilidad a la prótesis en los movimientos excéntricos, por sus contactos múltiples, no se generó algún problema debido a la estabilidad en el sector posterior por la prótesis removible, se devolvió dimensión vertical y contención en el sector anterior con la ayuda de la filosofía D.A.T.O y su rehabilitación por sectores.

El odontólogo actual debe dominar las bases de la oclusión y realizar diagnósticos precisos, para determinar la configuración oclusal precisa para cada paciente y evitar el aumento o desarrollo de patologías orales para el paciente. Por lo tanto, se tomó en cuenta los parámetros de tratamiento mas favorables de cada filosofía y se acoplo a las necesidades del paciente para realizar esta rehabilitación.

10. CONCLUSIONES Y RECOMENDACIONES

10.1 Conclusiones

- Se considera de vital importancia el diagnóstico, para que la planificación nos facilite devolver estética, función y mejorar la calidad de vida del paciente.
- Se debe rehabilitar al paciente en una posición mandibular reproducible lo que se conoce como relación céntrica.
- Con la técnica bimanual de Dawson, conseguimos la posición diagnóstica que permita analizar la armonía entre la ATM, los dientes y el sistema muscular. (Alonso, et al., 2012, pp. 467)
- El encerado diagnóstico nos sirve como una guía para evaluar la forma, función, estética y darle conformidad al paciente durante el tratamiento.

10.2 Recomendaciones

Se sugiere a futuro el aumento del universo de la muestra, para una amplia comparación de datos y resultados de diversos pacientes. Además de la combinación de distintos materiales cerámicos para evaluar el nivel de resistencia, translucidez y estética al terminar el tratamiento.

Referencias

Alonso, A. Albertini, J. (2011). Oclusión y diagnóstico en rehabilitación oral. Buenos Aires, Argentina: editorial Panamericana.

Andamayo, Diana Esmeralda. (2015). Edentulismo y necesidad de tratamiento protésico en adultos de ámbito urbano marginal. *Revista Estomatológica Herediana*, *25*(3), 179-186. Recuperado en 19 de octubre de 2018, de http://www.scielo.org.pe/scielo.php?script=sci_arttext&pid=S1019-43552015000300002&lng=es&tlng=es3

Cárdenas Erosa, R., Mendiburu Zavala, C. E., Cortes Carrillo, D., Navarro Zapata, D., & Lugo Ancona, P. (2012). Guía anterior como factor etiológico del dolor de la articulación temporomandibular. IntraMed Journal, 1(3).

Castro-Aguilar, Enrique Gabriel, Matta-Morales, Carlos Octavio, & Orellana-Valdivieso, Oscar. (2014). Consideraciones actuales en la utilización de coronas unitarias libres de metal en el sector posterior. *Revista Estomatológica Herediana*, 24(4), 278-286. Recuperado en 29 de noviembre de 2018, de http://www.scielo.org.pe/scielo.php?script=sci_arttext&pid=S1019-43552014000400010&lng=es&tlng=e

Esquivel Hernández, R., & Jiménez, J. (2012). Efecto de la utilización de prótesis dentales en la percepción de salud bucal. *Revista ADM*, *69*(2).

Fabbri, G., Sorrentino, R., Cannistraro, G., Mintrone, F., Bacherini, L., Turrini, R., & ... Fradeani, M. (2018). Increasing the Vertical Dimension of Occlusion: A Multicenter Retrospective Clinical Comparative Study on 100 Patients with Fixed Tooth-Supported, Mixed, and Implant-Supported Full-Arch Rehabilitations. *International Journal Of Periodontics & Restorative Dentistry*, *38*(3), 323-335. doi:10.11607/prd.3295

Fávaro, M., Jason, G., Salvatore, K., Gobbi, R., Gobbi, R, Freitas, M., & Castanha, H. 2014. Overjet, overbite, and anterior crowding relapses in extraction and nonextraction patients, and their correlations. American Journal of Orthodontics and Dentofacial Orthopedics.146(1). pp. 67-72.

Fabbri, G., Cannistraro, G., Pulcini, C., & Sorrentino, R. (2018). The full-mouth mock-up: a dynamic diagnostic approach (DDA) to test function and esthetics in complex rehabilitations with increased vertical dimension of occlusion. *International Journal of Esthetic Dentistry*, 13(4), 460–474. Retrieved from http://search.ebscohost.com.bibliotecavirtual.udla.edu.ec/login.aspx?direct=tre&db=ddh&AN=132542762&lang=es&site=ehost-live

Firmani, M, Becerra, N, Sotomayor, C, Flores, G, & Salinas, JC. (2013). Therapeutic occlusion: From occlusal schools of thought to Evidence-based Dentistry. *Revista clínica de periodoncia, implantología y rehabilitación oral*, *6*(2), 90-95. https://dx.doi.org/10.4067/S0719-01072013000200009

Fernandez-Barrera, M. Á., Medina-Solís, C. E., Márquez-Corona, M. D. L., Vera-Guzmán, S., Ascencio-Villagrán, A., Minaya-Sánchez, M., & Casanova-Rosado, A. J. (2016). Edentulismo en adultos de Pachuca, México: aspectos sociodemográficos y socioeconómicos. *Revista clínica de periodoncia, implantología y rehabilitación oral*, *9*(1), 59-65. https://doi.org/10.1016/j.piro.2015.12.004

Fuentes, F. e. (2018). Conocimientos actuales para el entendimiento del bruxismo. *Revista ADM*, 180-186.

Güth, J. (2017). Potential of innovative digital technologies and CAD/CAM composites in complex cases with change in the VDO. *International Journal Of Esthetic Dentistry*, *12*(2), 274-282.

Gutierrez-Vargas, Vanessa Leila, León-Manco, Roberto Antonio, & Castillo-Andamayo, Diana Esmeralda. (2015). Edentulismo y necesidad de tratamiento protésico en adultos de ámbito urbano marginal. *Revista Estomatológica Herediana*, *25*(3), 179-186. Recuperado en 19 de octubre de 2018, de http://www.scielo.org.pe/scielo.php?script=sci_arttext&pid=S1019-43552015000300002&lng=es&tlng=es.

Hernández Reyes, Bismar, Díaz Gómez, Silvia María, Marín Fontela, Grettel María, Márquez Ventura, Yetisleidys, Rodríguez Ramos, Sonia, & Lazo Nodarse, Rómell. (2018). Caracterización de la oclusión dentaria en pacientes con trastornos temporomandibulares. *Revista Archivo Médico de Camagüey*, *22*(5), 708-725. Recuperado en 03 de febrero de 2019, de http://scielo.sld.cu/scielo.php?script=sci_arttext&pid=S1025-p02552018000500708&lng=es&tlng=

Kretschmann, M., Torres, A., Sierra, M., Pozo, B., Quiroga, R., Aravena, D., Quiroga, R. (2015). Masticatory performance and satisfaction level in patients treated with complete dentures. Revista Clínica de Periodoncia Implantología Rehabilitación Oral. (1)p.7-23

Kumari, N., Fida, M., Shaikh, A. 2016. Exploration of Variations in Positions of Upper and Lower Incisors, Overjet, Overbite, and Irregularity Index in Orthodontic Patients with Dissimilar Depths of Curve of Spee. *Journal of Ayub Medical College Abbottabad, ;*28(4):766–72.

Mai, D. L. (2012). Estudio comparativo del rendimiento masticatorio en pacientes desdentados parciales con y sin Prótesis Parcial Removible. *Revista Dental de Chile*, *103*(3), 5-11.

Maia Correia, A. R., da Silva Lobo, F. D., Pereira Miranda, M. C., Soares Framegas de Araújo, F. M., & Santos Marques, T. M. (2018). Evaluation of the Periodontal Status of Abutment Teeth in Removable Partial Dentures. *International Journal of Periodontics & Restorative Dentistry*, *38*(5), 755–760. https://doi-org.bibliotecavirtual.udla.edu.ec/10.11607/prd.2855

Matsumura, K., Sato, Y., Kitagawa, N., Shichita, T., Kawata, D., & Ishikawa, M. (2018). Influence of denture surface roughness and host factors on dental calculi formation on dentures: a cross- sectional study. *BMC Oral Health*, *18*(1), N.PAG. doi:10.1186/s12903-018-0543-1

Machado, A., Chacana, L., Calderón, C., Aránguiz, Sady. (2015). Chewing alterations in removable dental prosthesis users: systematic review. cefac. (4).1319-1325.Recuperado en 22 de abril de 2018, de http://web.b.ebscohost.com.bibliotecavirtual.udla.edu.ec/ehost/pdfviewer/pdfviewer?vid=0&sid=ca7f0b91-4df9-4052-a77ep5946c8b33eae%40sessionmgr101

Mulet García, Mariela, Hidalgo Hidalgo, Siomara, & Díaz Gómez, Silvia M.. (2006). Salud bucal en pacientes portadores de prótesis: Etapa diagnóstica. *Revista Archivo Médico de Camagüey*, *10*(5), 34-43. Recuperado en 10 de abril de 2018, de http://scielo.sld.cu/scielo.php?script=sci_arttext&pid=S1025-02552006000500005&lng=es&tlng=es.

Nair, S. J., Aparna, I. N., Dhanasekar, B., & Prabhu, N. (2018). Prosthetic Rehabilitation of Hemimandibulectomy Defect with Removable Partial Denture Prosthesis Using an Attachment-Retained Guiding Flange.

Contemporary Clinical Dentistry, 9(1), 120-122. doi:10.4103/ccd.ccd_730_17

Negui, S., Shukla, L., Sigh, G., Aggarwal, M. (2016). Investigation of Variation in Curve of Spee, Overjet and Overbite Among Class- I and Class-II Malocclusion Subjects and to Find Sexual Dimorphism, if any. *Journal of Advanced Medical and Dental Sciences,* 4(1):21-26.

Nilo, C., Monsalve, C., & Frugone-Zambra, R. (2017). Movimientos mandibulares y posición de centricidad mandibular post utilización de un jig modificado de lucia. *Revista Nacional de Odontología, 13*(24). doi:https://doi.org/10.16925/od.v12i24.1664

Nita, K., Mubassar, F., & Attiya, S. (2016). Exploration of Variations in Positions of Upper and Lower Incisors, Overjet, Overbite, and Irregularity Index in Orthodontic Patients with Dissimilar Depths of Curve of Spee. *Journal of Ayub Medical College Abbottabad*; 28(4).

Nápoles González, I. D. J., Nápoles Salas, A. M., García Nápoles, C. I., Castellanos Zamora, M., & Silva Martínez, Y. (2017). Caracterización de los pacientes con reparaciones de prótesis estomatológica. *Revista Archivo Médico de Camagüey*, *21*(3), 321-327.

Nuñez, T., Peña, M., Mongrel, O., Dominguez, J. 2014. Efecto del silano precalentado en la resistencia de unión de las ceramicas de disilicato de litio y cementos. *Revista CES Odontología.* 27(1), 11-17

Oliveira, E., Silva, M., Falcón, A., Freitas, J.(2017). Prótesis dental en el paciente anciano: aspectos relevantes. Revista Estomatológica Herediana. (17), pp. 104-107. Recuperado de http://www.redalyc.org/pdf/4215/421539348010.pdf

ORTIZ, F. M. F. Uso de encerado diagnóstico y técnica Mock-Up modificada como método diagnóstico y para la confección de resinas compuestas en sector anterosuperior. Int. J. Med. Surg. Sci., 2(3):547-550, 2015.

Pairazaman, G. J. (2016). Recuperación de la Dimensión Vertical con Prótesis Combinada: Reporte de Caso Clínico. *Rev. Salud & Vida Sipanense,* (1), 61-74

Pihlaja, J., Näpänkangas, R., Kuoppala, R., Raustia, A. (2015). Veneered zirconia crowns as abutment teeth for partial removable dental prostheses: A clinical 4-year retrospective study. The Journal of Prosthetic Dentistry. (4), pp. 633-636.

Pineda ÉA, Escobar JC, Latorre F, Villarraga JA. Comparison of the resistance of three ceramic systems in anterior fixed prosthetic segments. A finite element analysis. *Revista Facultad Odontología Universidad Antioquia* 2013; 25(1): 44-75.

Pokorny, P. H., Wiens, J. P., & Litvak, H. (2008). Occlusion for fixed prosthodontics: a historical perspective of the gnathological influence. *The Journal of prosthetic dentistry*, *99*(4), 299-313.

Ramirez, L. M, & Ballesteros, L. E. (2012). Oclusión Dental: ¿Doctrina Mecanicista o Lógica Morfofisiológica?. *International journal of odontostomatology*, *6*(2), 205-220. https://dx.doi.org/10.4067/S0718-381X2012000200015

Saavedra. R., Iriarte, R., Oliviera, O., Moncada, G. (2014). Clasificación y significado clínico de las diferentes formulaciones de las cerámicas para restauraciones dentales*. Acta Odontológica Venezolana,* (52).

Schierz, O., Reissmann, D. (2016). Influence of guidance concept in complete dentures on oral health related quality of life – Canine guidance vs. bilateral

balanced occlusion. *Journal of Prosthodontic Research*. 6 0. Pp. 315 – 320.

Sarver, D. M. (2016). Orthodontics & esthetic dentistry: Mission possible! A Broader Approach to Interdisciplinary Esthetic Treatment. *Journal of Cosmetic Dentistry*, 14-26.

Silva, F. J. M., Gonçalves, J., Rocha, M. D., Borges, S. A. L., Salazar, M. S. M., & Uemura, S. E. (2006). Eficiencia masticatoria en portadores de prótesis parcial removible. *Revista Estomatológica Herediana*, *16*(2), 93-97.

Tiwari, B., Ladha, K., Lalit, A., & Naik, B. D. (2014). Occlusal concepts in full mouth rehabilitation: an overview. *The Journal of Indian Prosthodontic Society*, *14*(4), 344-351.

Vanegas, A. V. (2016). Frecuencia del edentulismo parcial y total en adultos y su relación con factores asociados en la Clínica universitaria Cuenca Ecuador. *kkjkljm*, 232.

Kawai, Y., Ikeguchi, N., Suzuki, A., Kuwashima, A., Sakamoto, R., Matsumaru, Y., Kimoto, S., Iijima, M., Feine, S. (2017). A double blind randomized clinical trial comparing lingualized and fully bilateral balanced posterior occlusion for conventional complete dentures. *Journal of Prosthodontic Research.* 61.pp. 113–122.

ANEXOS

Fotografías extraorales



Figura 1 Foto extraoral anterior



Figura 2 Fotografía extraoral izquierda

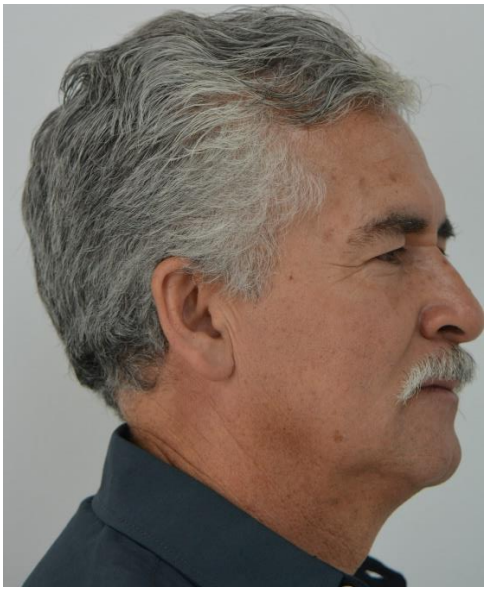

Figura 3 Fotografía extraoral

Radiografia Panorámica

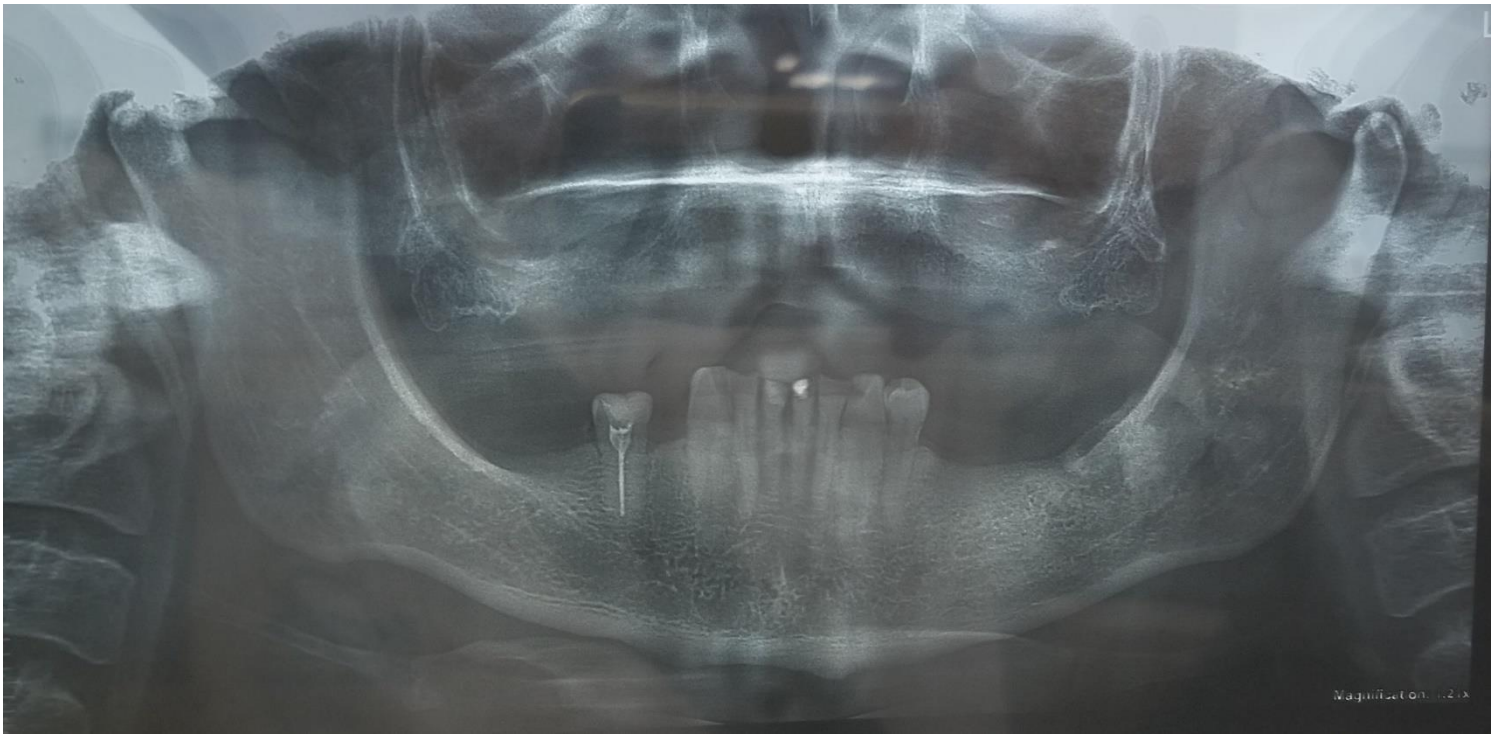

Figura 4 Radiografía panorámica

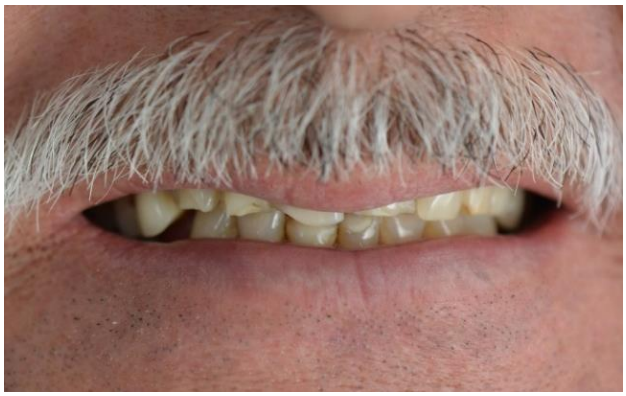

Figura 5 Fotografía extraoral en oclusión

Figura 6 fotografía extraoral

Fotografías intraorales

Figura 7 Fotografía intraoral maxilar

Figura 8 Fotografía intraoral maxilar inferior

Figura 9 Fotografía intraoral lateral

Figura 10 Fotografía intraoral lateral izquierda

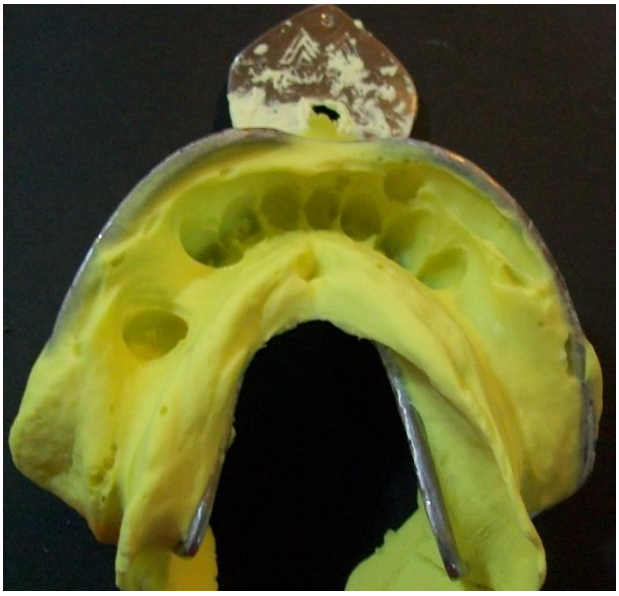

Figura 11 Fotografía toma de impresión con alginato

Figura 12 Fotografía de vaciado

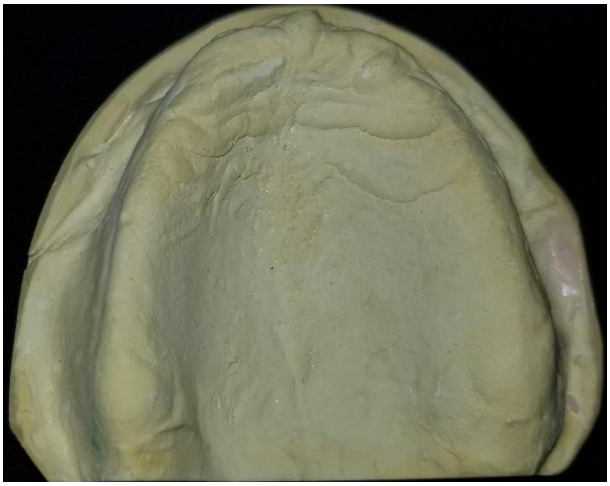

Figura 13 Fotografía modelo maxilar superior en yeso

Figura 14 Fotografía modelo maxilar inferior en yeso

Figura 15 Fotografía montaje en articulador con encerado diagnóstico

Figura 16 Fotografía de cubeta individual

Figura 17 Fotografía de cubeta individual con impresión definitiva

Figura 18 Fotografía modelo definitivo

Figura 19 Fotografía modelo con rodete de altura superior

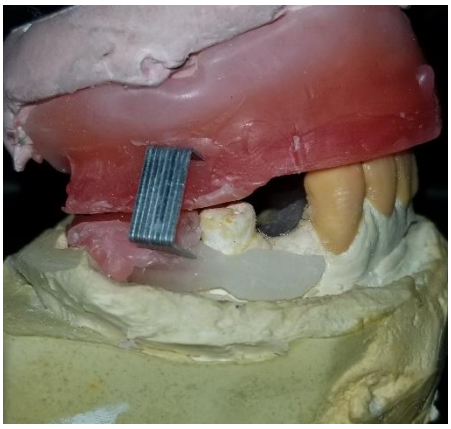

Figura 20 Fotografía lateral derecha montaje de rodete superior en relación céntrica

Figura 21 Fotografía montaje de rodete superior en relación céntrica

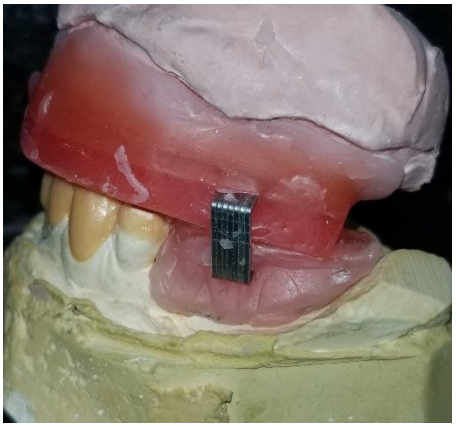

Figura 22 Fotografía lateral izquierda montaje de rodete superior en relación céntrica

Figura 23 Enfilado de dientes

Figura 24 Prueba en cera

Figura 25 Tallado de piezas

Figura 28 impresión definitiva para creación de carillas y coronas

Figura 26 Provicionalización con resina Bis acrílica

Figura 27. Coronas y carillas convencionales de disilicato de litio.

Figura 28. Cementación de carillas y coronas.

Figura 29. Montaje de rodete en estructura metálica lateralidad izquierda.

Figura 30. Montaje de rodete en estructura metálica en lateralidad derecha

Figura 31 Enfilado de dientes en prótesis removible

Fotografías finales

Figura 32 Fotografía final intraoral

Figura 33 Fotografía intraoral con contraste

Figura 34 Fotografía lateral derecha final

Figura 35 Fotografía lateral izquierda final

Figura 36 Fotografía lateralidad derecha

Figura 37 Fotografía lateralidad izquierda



Figura 38 Fotografía frontal final



Figura 39 fotografía lateral derecha

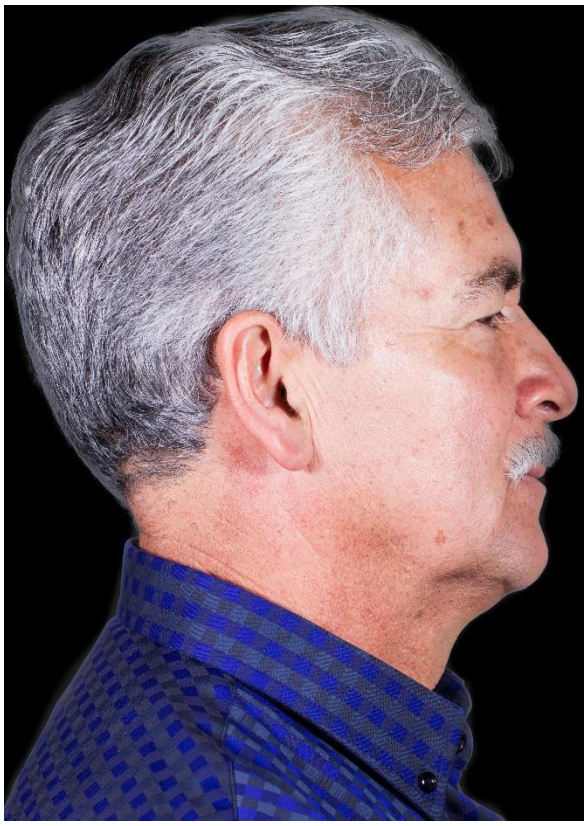

Figura 40 fotografía lateral derecha



Figura 41 Fotografía final línea de sonrisa