



FACULTAD DE ODONTOLOGIA



APLICACIÓN DEL ALOE VERA EN LA SENSIBILIDAD POST
CLAREAMIENTO DENTAL EN CONSULTORIO: CASO CLÍNICO.



AUTOR

Javier Francisco Monroy Rojas

AÑO

2018



FACULTAD DE ODONTOLOGIA

APLICACIÓN DEL ALOE VERA EN LA SENSIBILIDAD POST
CLAREAMIENTO DENTAL EN CONSULTORIO: CASO CLÍNICO

“Trabajo de Titulación presentado en conformidad con los requisitos
establecidos para optar por el título de Odontólogo General”

Profesor Guía

Dra. Virginia Magdalena Vizcarra Chiriboga

Autor(a)

Javier Francisco Monroy Rojas

Año

2018

DECLARACIÓN PROFESOR GUÍA

"Declaro haber dirigido el trabajo, Aplicación del aloe vera en la sensibilidad post clareamiento dental en consultorio: caso clínico, a través de reuniones periódicas con el estudiante Javier Francisco Monroy Rojas, en el semestre 2017-2018, orientando sus conocimientos y competencias para un eficiente desarrollo del tema escogido y dando cumplimiento a todas las disposiciones vigentes que regulan los Trabajos de Titulación".

Virginia Magdalena Vizcarra Chiriboga

Rehabilitación oral

C.C. 1710896034

DECLARACIÓN PROFESOR CORRECTOR

"Declaro haber revisado este trabajo, Aplicación del aloe vera en la sensibilidad post clareamiento dental en consultorio: caso clínico, de la estudiante Javier Francisco Monroy Rojas, en el semestre 2017-2018, dando cumplimiento a todas las disposiciones vigentes que regulan los Trabajos de Titulación".

Alexandra Patricia Mena Serrano

Msc. PhD.

C.C. 1713167896

DECLARACIÓN DE AUTORÍA DEL ESTUDIANTE

“Declaro que este trabajo es original, de mi autoría, que se han citado las fuentes correspondientes y que en su ejecución se respetaron las disposiciones legales que protegen los derechos de autores vigentes”

Javier Francisco Monroy Rojas

C.C. 1725237083

AGRADECIMIENTOS

A Dios por permitirme luchar por mis sueños.

A mi madre Dra. Yamile Rojas por su espíritu de fortaleza, su paciencia y su amor. Es a ella y a Dios a quien les debo mi gratitud, lealtad y amor.

A mi tío P. Héctor Rojas por su apoyo, sus consejos y su cariño incondicional.

A la Dra. Virginia Vizcarra por sus enseñanzas y su apoyo, por su formarme para ser mejor cada día.

A la Dra. Alexandra Mena por sembrar el cariño por la investigación, el desarrollo de nuevo conocimiento y su cariño

A todos los docentes que en mi camino me llenaron de pasión por la odontología

A mis amigos Fredy, David, Alejandra, Jessica, Susan, Josue, Alisson, Josselyn quien en momentos difíciles me extendieron su apoyo.

DEDICATORIA

A mi madre, a mi tío y a mis abuelos Héctor y Herminia.

A la Dra. Ma. Larco por su invaluable amistad que me llenó no solo de conocimiento, sino también de valores humanos.

A la Msc.Ma. Elena Navarrete por su amor y su dedicación en mi formación.

A Prof.Dr. Luis Pinos por su apoyo, su cariño y por ser mi amigo y una figura

RESUMEN

Objetivo: Describir la aplicación de aloe vera como desensibilizante post blanqueamiento dental en el consultorio. **Materiales y método:** el presente reporte de caso clínico, se seleccionó un voluntario según los criterios de exclusión e inclusión. Se realizaron dos sesiones de blanqueamiento dental aplicando peróxido de hidrógeno al 35% (Whiteness HP, FGM, Joinville, Brasil) por 45 minutos en intervalos de 15 minutos bajo todos los parámetros de seguridad. Se evaluó la sensibilidad mediante una escala cuantitativa del 0 al 10 y una escala cualitativa con parámetros de: 1) no hay sensibilidad, 2) leve, 3) moderada, 4) considerable o 5) severa, posterior a ello se aplicó el agente desensibilizante aloe vera en la cara vestibular de los dientes por un periodo de 10 minutos para luego ser retirado y evaluar nuevamente la sensibilidad. **Resultados:** durante la primera sesión de blanqueamiento no se reflejó ningún tipo de sensibilidad tanto en el momento del procedimiento como posterior, sin embargo en la segunda sesión se refirió sensibilidad leve con un score de 2/10 inmediatamente al finalizar el procedimiento, dentro de las primeras 24 horas se registraron tres momentos de sensibilidad entre leve y moderada con un score máximo de 5/10. Se evidenció una variación de color en dientes incisivo de 4 tonos y en dientes caninos de 5 tonos con escala VITAPAN EASY SHADE **Conclusiones:** se puede concluir que la aplicación de aloe vera posterior al blanqueamiento dental como agente desensibilizante no presente ningún cambio en la reducción de la sensibilidad post operatoria. **Recomendaciones:** se recomienda implementar el aloe vera como agente desensibilizante en una muestra más amplia para poder discernir su eficacia y estudiarlo frente a otros agentes desensibilizantes.

ABSTRACT

Objective: Describe the application of aloe vera as a post-whitening desensitizer in the office. **Materials and methods:** the present study shows a report of a clinical case where volunteers were selected under exclusion and inclusion criteria. Two dental whitening sessions were developed applying hydrogen peroxide at 35% (Whiteness HP, FGM, Joinville, Brasil) for 45 minutes in 15 minutes intervals under all security parameters where the sensitivity was evaluated with a quantitative scale from 0 to 10, and a qualitative scale with parameters of: 1. There is no sensitivity, 2. Light, 3. Moderate, 4. Considerable or 5. Severe, after that, desensitizer agent AL (Aloe Vera) was applied in the vestibular face of the treated tooth previously treated with the clarifying agent for a period of 10 minutes; later it was removed and the sensitivity was reevaluated. **Results:** during the first whitening session, there was no sensitivity type in the moment of the procedure or later. Nevertheless, in the second session the sensitivity was describes as light with a score of 2/10 immediately by the time the procedure finished. During the first 24 hours there were three sensitivity moments between light and moderate with a maximum score of 5/10. Color variation was observed in 4-tone incisor teeth and 5-tone canine teeth with the VITAPAN EASY SHADE scale. **Conclusions:** it can be concluded that the application of Aloe Vera after dental whitening as desensitizer agent has no change in the reduction of the post operatory sensitivity. **Recommendations:** it is recommended to implement AL as desensitizer agent in a wider sample to discern its efficiency, and study the aloe vera in comparison with other desensitizer agents.

ÍNDICE

1. INTRODUCCION	1
2. JUSTIFICACIÓN	2
3. OBJETIVOS	2
3.1 Objetivo general	2
3.2 Objetivo específico	2
4. MARCO TEÓRICO	3
4.1 Clareamiento dental	3
4.1.1 Métodos de aplicación	3
4.1.2 Efectos clínicos	3
4.1.3 Efectos estructurales	4
4.1.4 Efectos secundarios del clareamiento dental	4
4.2 Sensibilidad post blanqueamiento	5
4.2.1 Nivel de sensibilidad	6
4.2.2 Tratamiento de la sensibilidad post blanqueamiento	7
4.3 ALOE VERA	7
4.1.1 Estructura	8
4.1.2 Composición	8
4.3 Uso en la historia	9
4.4 Acciones farmacológicas	10
4.4.1 Acción regeneradora:	11
4.4.2 Acción antiinflamatoria	11
4.4.3 Acción antioxidante	12
4.4.4 Acción antibacteriana	12
4.5 Uso del aloe vera en odontología	13
4.5.1 Aplicación en cariología	13
4.5.2 Aplicación en periodoncia	14
4.5.3 Aplicación en endodoncia	14
4.5.4 Aplicación en patología	15
4.5.5 Aplicación en cirugía bucal	15

5. MATERIAL Y MÉTODOS	16
6.1 Tipo de estudio:	16
5.2 Muestra	16
5.2.1 <i>Criterios de inclusión:</i>	16
5.2.2 <i>Criterios de exclusión:</i>	16
5.3.3 Descripción del método.....	17
6 REPORTE DEL CASO	19
7 RESULTADOS	29
8 DISCUSIÓN	34
9 CONCLUSIONES	37
10 RECOMENDACIONES	37
REFERENCIAS	38
ANEXOS	47

1. INTRODUCCION

El clareamiento dental es un procedimiento que consisten en la aplicación de una determinada concentración de peróxido de hidrógeno sobre las piezas dentales, donde la liberación de radicales de oxígeno es lo que permite el cambio de coloración (Correa, A. C.,2016,pp .15-22) .El peróxido de hidrógeno o sub productos pueden penetrar hasta cierto grado en la estructura dental (Eimar, H.,et al, pp. e25-e33) , generando cierto daño en las células del tejido pulpar (Tredwin, C. J et al., 2006, pp .371-376) lo cual es visible o medible en la sensibilidad que refleja el paciente (Martin J et al., 2013,pp.10-4).

En un estudio (Tay L et al .,2009, pp .1245-1251) se evaluó opciones de tratamiento de la sensibilidad post clareamiento dental, donde la implementación de nitrato de potasio al 5% y fluoruro de sodio al 2% expresa resultado favorables y efectivos como terapia desensibilizante. Esto establece la investigación de nuevos materiales que puedan ser implementados como terapias desensibilizante, en el caso de la presente investigación el uso de aloe vera.

El aloe vera cuyo nombre científico es *Barbadensis Miller* (Vega A .,2005.pp 208-214) es una planta altamente implementada en el área médica de dermatología usado como antiinflamatorio y reconstituyente del tejido epitelial (Ferraro G M., 2009,pp. 90(4)). El aloe vera se ha usado desde tiempos inmemorables como en culturas griegas quienes la consideraban como una panacea universal al igual que en cultura egipcia que la tenía como la planta de la inmortalidad (Surjushe A et al., 2008, pp .163-166). El aloe vera está en muchas presentaciones de geles sensibilizaste odontológicos en conjunto con otros agentes como se evidencio en el ensayo de (Pizani A et al, 2015, pp .154-158) lo cual promueve la idea de implementarlo de manera natural y directa.

2. JUSTIFICACIÓN

El procedimiento de clareamiento dental ha aumentado en el último siglo a raíz del aumento de la percepción de la belleza en la población mundial. Se han desarrollado varios materiales tanto para su implementación en el consultorio como terapias enviadas a casa. Los resultados estéticos que se obtienen son representativos sin embargo los desafíos que se presentan como las reacciones de sensibilidad ponen énfasis en implementar un tratamiento eficaz para tratar mencionada sensibilidad.

El aloe vera desde su punto de vista funcional, está compuesto por variados compuestos que aumentan la reparación de tejidos (Ferraro, G M., 2009, pp. 90). El aloe vera por su facilidad de adquisición, propiedades reparativas y antiinflamatorias se postula como una posible herramienta efectiva en el tratamiento de la sensibilidad post blanqueamiento.

La capacidad de producir geles desensibilizantes de manera natural, fácil, sin agregar sub productos y de manera económica es lo que impulsa esta investigación.

3. OBJETIVOS

3.1 Objetivo general

Describir la aplicación de aloe vera como desensibilizante post blanqueamiento dental en el consultorio.

3.2 Objetivo específico

- a. Determinar en escala cuantitativa y cualitativa el grado de sensibilidad en el reporte de caso.
- b. Medir el cambio de color existente, al finalizar las dos sesiones de blanqueamiento dental en el consultorio.

4. MARCO TEÓRICO

4.1 Clareamiento dental

El clareamiento dental fue descrito por primera vez en 1884, donde se implementaba ácido oxálico el cual es uno de los dicarboxílicos más simples. Posterior a ello se fue evolucionando este procedimiento y mejorando los agentes blanqueadores (Freedman, G. A., McLaughlin, G., & Greenwall, L,2001.pp 139).

En la actualidad existen varias técnicas para realizar este procedimiento dependiendo el cuadro clínico, es decir si las pigmentaciones son intrínsecas /extrínsecas; si se realiza en diente vital o no. (De Rodríguez, M. P. G, 2014.pp 34-36).

4.1.1 Métodos de aplicación

Dependiente el diagnóstico de la pigmentación existen desde aplicaciones en férulas de geles aclarantes para aplicación nocturna y casera, hasta aplicaciones en el consultorio bajo un régimen de aislamiento absoluto o intracameral en dientes despulpados (De Rodríguez, M. P. G, 2014.pp 34-36).

4.1.2 Efectos clínicos

El principal efecto clínico es el cambio de coloración de la pieza dentaria sin embargo, el pronóstico dependerá del cuadro del paciente es decir: si existe

presencia o no de restauraciones con pigmentos, la edad e incluso el tiempo que posee la pigmentación en la boca (De Rodríguez, M. P. G ,2014,pp 34-36).

La duración del efecto puede ser dependiente del tipo de material, algunos estudios muestran una regresión del 50% en el primer año; teniendo el tratamiento una media de 3 años de duración (Lozada, O., García, C., & Alfonso, I.2000, pp 14-17).

4.1.3 Efectos estructurales

Los cambios estructurales van a ser dependientes del agente clareador, puesto que su concentración u composición ejercerá diferente acción frente a los componentes dentinarios.

El peróxido de carbamida al 10% genera desmineralización a nivel del esmalte, alrededor de 50 micras por debajo de la superficie; este presenta un pH de 6,1 lo cual expresa que su acción no se da por su Ph sino por su acción con los radicales peróxidos (Efeoglu, N., Wood, D., & Efeoglu, C.2005,pp 561-567).

Acción muy diferente presenta el peróxido de hidrogeno el cual no se sabe en su totalidad que actúa sin embargo investigaciones refieren que su acción se debe a una mezcla de sus propiedad oxidativa y acidas (Ph 2), este presenta una alta acción a nivel dentinario. (Chng, H et al .2005,pp 363-369).

4.1.4 Efectos secundarios del clareamiento dental

A pesar de ser un tratamiento estético el cual se planta como objetivo obtener una sonrisa sin pigmentaciones o colores amarillentos, puede llegar a presentar ciertas condiciones tanto clínicas como estructurales.

La principal observación en la literatura es la sensibilidad post operatoria, la cual según investigaciones puede estar relacionada con la permeabilización de peróxido de hidrógeno por el esmalte y dentina que puede producir ligera irritación pulpar (Joiner, A., Thakker, G., & Cooper, Y.. 2004, pp 27-34).

La segunda observación es el deterioro del sellado marginal de las restauraciones al estar en contacto con el agente clareador puesto que disminuye las propiedades adhesivas de la restauración, es por eso que es indicado cambiar las restauraciones afectadas (Schemehorn, B., González-Cabezas, C., & Joiner, A., 2004, pp 35-39).

La tercera observación es la sensibilidad a tejidos blandos en aquellos casos donde existen tejidos dentinarios expuestos, lesiones en mucosa o sensibilidad como respuesta normal frente a la liberación de oxígeno (De Rodríguez, M. P. G., 2014, pp 34-36).

4.2 Sensibilidad post blanqueamiento

La acción de la pulpa frente a agentes nocivos: físicos, químicos o biológicos inicia desde la acción de los macrófagos que frente a un agente agresor liberan citoquinas las cuales inician un proceso inflamatorio inicial (Asfora, K et al., 2005, pp 155-162).

Esta respuesta inflamatoria de defensa se observa a mayor escala en presencia de peróxido de hidrógeno que carbamida, puesto que hay mayor adherencia de macrófagos, mayor inflamación y por ende más sensibilidad (Asfora, K et al., 2005, pp 155-162).

Como ya antes se mencionó la primera idea clara en relación de la sensibilidad post blanqueamiento dental se da con el criterio de que existe penetración de agente clareador por tejidos dentinarios y crea una ligera irritación pulpar (Joiner, A et al., 2004, pp 27-34).

El peróxido de hidrogeno al ser de bajo peso molecular y alta difusión puede tener un alto potencial citotóxico al desencadenar una respuesta inflamatoria expresada en sensibilidad (Asfora, K et al., 2005, pp 155-162).

En la actualidad se implementa la luz LED para acelerar el proceso del blanqueamiento sin embargo, investigaciones ya han concluido que el uso de luz LED aumenta la sensibilidad dentaria y no presenta mejores resultados cuando el peróxido de hidrogeno esta en concentraciones de (25 a 35%) (He L et al., 2012, pp 644-653).

4.2.1 Nivel de sensibilidad

Retomamos los conceptos antes mencionados, de que el clareamiento dental puede desencadenar o presentar en el paciente sensibilidad dental. Según algunas investigaciones los criterios del material utilizado para el procedimiento o la concentración el mismo se ven correlacionados con la mayor o menor presencia de sensibilidad post operatoria.

Según Jorgensen, M. G., & Carroll, W. B, (2002, pp. 1076-1082) en su ensayo clínico donde implemento clareamiento casero con peróxido de carbamida al 15% en 50 pacientes, concluyo que 50% de sus pacientes reflejaron sensibilidad leve y que un 4% sensibilidad severa.

Otras investigaciones por Basting, R. T et al. (2012, pp. 464-473) donde se realizó un ensayo con 100 individuos aplicando tanto carbamida como peróxido de hidrógeno refirió dos conclusiones principales, de la totalidad de individuos un 43.2% refirió algún tipo de sensibilidad; la segunda conclusión es que la sensibilidad esta dependiente de la concentración del producto y del tiempo de exposición de el mismo.

4.2.2 Tratamiento de la sensibilidad post blanqueamiento

El tratamiento de la sensibilidad por lo general se realiza con el agente desensibilizante que posee cada sistema de clareamiento a continuación se mostrara algunas opciones de tratamiento.

En la investigación de Browning, W. D., Cho, S. D., & Deschepper, E. J. (2012, pp. 268-276). Los autores presentan la implementación de una pasta de Nano-Hidroxiapatita Renamel AfterBleach® para tratar la sensibilidad, concluyeron con la reducción significativa de los casos de sensibilidad en un periodo corto de tiempo.

En el ensayo clínico de Reis, A et al. (2011, pp.12-17) se realizaron clareamiento dentales con activación de luz LED y se evaluó dos productos para eliminar la sensibilidad post operatoria nitrato de potasio al 5% y fluoruro de sodio al 2%, se concluyó que a pesar de que el 80% refirió sensibilidad al aplicar los estas sustancias se redujo la sensibilidad posterior a 24 horas.

4.3 ALOE VERA

El Aloe vera es conocido con su nombre botánico como Aloe barbadensis, pertenece a la familia Asphodelaceae (Liliaceae). Es una planta arbustiva o suculenta, de color verde y Crece generalmente África, Asia, Europa y América. en regiones secas o áridas (Surjushe A, Vasani R y Suple DG,2008.pp 163-166).

Son Grindlay, D., & Reynolds, T, (1986, pp. 117-151) quienes describen la primera clasificación del aloe vera, describen que el mismo es originario de la isla de Barbados y que se introdujo en el resto del mundo mediante el comercio marítimo.

El aloe vera a lo largo de la historia ha estado presente en diversa culturas, las primeras referencias de esta planta se encuentran en los papiros de Ebers (tratados médicos egipcios) y en sin numerosas culturas como griegos, romanos, algerianos, árabes, tunecinos, indios y chinos. (Surjushe A, et al, 2008, pp163-166).

Autores como Boudreau M, Beland F (2006, pp. 103-154) remonta el significado de la palabra aloe vera que viene del griego "aloe"; del árabe se "alloeh", que traducidos significa: "la sustancia amarga brillante" y de la palabra vera original del latín que significa: "verdad".

4.1.1 Estructura

Los autores Reynolds T, Dweck A. (1999,pp. 3-37) describen la estructura de la planta de aloe vera la cual está conformada por :raíz, tallo, hojas y flores .En el caso de las hojas su crecimiento es desde el tallo a nivel de la base en forma de roseta donde al crecer se forman flores amarillas .Las hojas son de forma lanceolada , dentadas formada por una corteza que recubre una pulpa verdosa la cual representa el 65 % al 80% del peso de la planta.

4.1.2 Composición

Según los estudios de Alarcón G y Rafael F (2013, pp. 33-38.) describen la composición a nivel microestructural del aloe vera los cuales serán presentado según grandes grupos de elementos ; el Aloe barbadensis se compone de :

Tabla 1 Composición del aloe vera

COMPOSICIÓN DEL ALOE VERA

ELEMENTO	COMPOSICIÓN
VITAMINAS	B1, B2, B6 B12, A, C, E,
ENZIMAS	, bradiquinasa, catalasa, peroxidasa y superoxido-dismutasa amilasa, lipasa
MINERALES	Al, Ba, Sr Ca, Cr, Cu, , Na, K, P, Zn, Fe. Se, Mg, Mn
AMINOÁCIDOS	20 de los 22 aminoácidos del ser humano ademas de Hormonas: auxinas y giberilinas.
ANTRAQUINONAS	compuestos fenólicos con efectos potentes ,analgésicos, antioxidantes antimicrobianos
AZÚCARES	fructosa, glucomananos como el acemanano, glicoproteína como el alprogen glucosa arabinosa y galactosa
ÁCIDOS GRASOS	campesterol, Colesterol,

Adaptada de Alarcón G y Rafael F (2013, pp 33-38.)

4.3 Uso en la historia

Autores como Surjushe A et al (2008, pp.163-166) describen la implementación de aloe vera como una planta medicinal utilizada desde épocas antiguas por diversas culturas, cita como ejemplo culturas griegas, egipcias, romanas, algerianas, árabes, tunecinos, indias y chinas. En la cultura egipcia era implementada como una

panacea la cual formaba parte de todo tipo de tratamiento ampliamente relacionada con la cicatrización de heridas.

Según archivos de la OMS, es para 1963 que se describe en un artículo por primera vez el uso de aloe vera, el cual fue estudiado en la regeneración de heridas de dermatitis post radiación (Suárez, A. A. A., & Herrera, E. M., 2009, pp. 91-105).

Stevens N (2006) muestra que el aloe vera ha sido utilizado con fines medicinales desde al año 2.100 AC, y que a lo largo de los años se continua su uso con el mismo fin.

El aloe vera está presente en muchas presentaciones de geles sensibilizaste odontológicos en la actualidad, es en el ensayo de (Pizani A et al .2015, pp .154-158) que se puede observar la presencia de aloe vera en diversa formas estructurales en desensibilizantes comercial. Esto implica una posible aplicación del aloe vera de manera natural y directa.

4.4 Acciones farmacológicas

Se han descrito innumerables usos del aloe vera "Aloe barbadensis" Alarcón G y Rafael F (2013, pp. 33-38.) describe las principales actividades en el organismo tales como: actividad antimicrobiana, antiinflamatoria, antioxidante y efectos cicatrizantes, protector gástrico, hipoglucemiante y hepato protector.

Dentro de la composición del aloe vera se observa fotoquímicos activos tales como el ácido ascórbico, vitamina E y compuestos fenólicos .Estos tienen la capacidad de reducir la liberación de radicales libres quien desencadenan en reacciones de oxidación las mismas que se relacionan con enfermedades degenerativas como: envejecimiento o degeneraciones cardiovasculares (Miranda, M., Maureira, H., Rodriguez, K., & Vega-Gálvez, A. (2009, pp. 297-304).

4.4.1 Acción regeneradora:

Un componente específico e importante del aloe vera es el acemanano un mucopolisacárido, en investigaciones a nivel odontológico muestran que el acemanano estimula la proliferación de fibroblasto a nivel gingival, aumenta el factor 1 de crecimiento de queratositos, aumenta el crecimiento del endotelio vascular y un aceleración de la tasa de re epitelialización (Jettanacheawchankit, S., Sasithanasate, S., Sangvanich, P., Banlunara, W., & Thunyakitpisal, P., 2009, pp. 525-531).

Investigaciones recientes en animales realizadas por Boonyagul, S., Banlunara, W., Sangvanich, P., & Thunyakitpisal, P, (2014, pp. 310-317) citan que el acemanano extraído de la planta de aloe vera genera influencia el procesos de desarrollo óseo, tanto en formación como mineralización. Esto sugiere que dicha molécula es bio activa a nivel de células del estroma de la médula lo cual desencadena en la proliferación y diferenciación de osteoblastos. Esto plantea a este producto del aloe vera como un candidato natural para ser utilizado como biomaterial en la regeneración ósea.

4.4.2 Acción antiinflamatoria

El efecto antiinflamatorio ha sido estudiado en investigaciones donde se inducen procesos inflamatorios en lesiones animales, como es el estudio de Vijayalakshmia D, (2012, pp. 542-546) quien cita que tratar lesión con aloe vera muestra la inhibición de las metaloproteinasas que interviene en el proceso oxidativo de los neutrófilos y además en enfermedades como artritis se inhibe la migración transendotelial de los monocitos lo cual reduce el proceso inflamatorio.

Otras investigaciones muestran que en patologías como la esclerosis múltiple donde se implementa aloe vera y a nivel celular se observa bajos niveles de óxido nítrico y de proliferación de linfocitos T. (Mirshafiey, A et al., 2010, pp. 410-415).

Es Reuter J et al, (2008, pp. 106-110) quien en su estudio en eritemas causados por irradiaciones de tipo UV refiere que la aplicación de aloe vera muestra un efecto anti inflamatorio y que en su desarrollo muestra reducción del eritema. El autor plantea el uso de aloe vera como tratamiento seguro a comparación de la cortico terapia que posee efectos secundarios.

4.4.3 Acción antioxidante

El aloe vera ha sido conocido por su efecto antioxidante en estudios que desglosaron sus componentes estructurales. Este efecto antioxidante es dependiente del peso molecular, el tipo de azúcar y el enlace de los polisacáridos del aloe vera. El aloe vera en determinada estructura muestran una actividad de eliminación de radicales de oxígeno sumada a una eliminación de peroxidasa lo cual fue visible a mayor grado de acetilación (Chun-hui, L., Chang-hai, W., Zhi-liang, X. y Yi, W., 2007, pp. 961-970).

Domínguez-Fernández, R. N et al. (2012, pp. 23-43) refiere que el aloe vera por sus componentes estructurales y sub productos bio activos que eliminan peroxidasa, se convierte en un potencial antioxidante de fácil procesamiento.

4.4.4 Acción antibacteriana

El aloe vera posee metabolitos secundarios que tiene una acción antimicrobiana, a sido utilizado de manera natural en procesos infecciosos de la piel como dermatitis o descamaciones de la piel (Boonyagul, S et al., 2014, pp. 310-317).

Ferrero V, (2003, pp. 1137- 1139) refiere en su estudio que el aloe vera una actividad antimicrobiana frente a especies como: *Staphylococcus aureus*, *S pyogenes*

Pseudomonas aeruginosa, Escherichia coli y variadas especies gram negativas mayormente presentes en procesos infecciosos.

4.5 Uso del aloe vera en odontología

En el ámbito odontológico varios autores han referido la implementación de aloe vera en diversos tratamientos gracias a sus propiedades. Es Arunkumar, S., & Muthuselvam, M., (2009, pp. 572-576) quien menciona las propiedades antiinflamatorias, regenerativo, antibacterial y su gran aplicación en diversas patologías orales desde: enfermedad periodontal tratamiento post exodoncia o lesiones en mucosas.

EL uso en diversas especialidades se da gracias a las acciones farmacológicas que presenta el aloe vera, permite implementarlo en muchos tratamientos .A continuación se ejemplificara algunos usos según la especialidad odontológica.

4.5.1 Aplicación en cariologia

El aloe vera posea actividad antibacteriana, investigaciones de autores como George, D., Bhat, S. S., & Antony, B ,(2009, pp. 238-41) han demostrado la eficacia del aloe vera frente a S. mutans, S. sanguis y L. casei. En la investigación se usó Forever Bright® , una pasta dental con aloe vera la cual fue comparada con componentes de triclosan y fluor. La investigación concluyo que todos los componentes funcionan sin embrago Forever Bright® la cual posee aloe vera tiene mayor eficiencia.

Autores refieren que el aloe vera en presentaciones de enjuague bucal genera una reducción de la placa dental sumado a una reducción de colonias de S mutans el cual es el principal patógeno relacionado con la caries dental (Kumar, G et al., 2014, pp. 139-144).

4.5.2 Aplicación en periodoncia

Varias investigaciones reportan la actividad antimicrobiana que posee el aloe vera como lo cita Fani, M., & Kohanteb, J. (2012, pp. 15-21) cuya investigación concluye en que la implementación de aloe vera genera eficiente propiedad antibacterial en *Aggregatibacter actinomycetemcomitans* y *Porphyromonas gingivalis* las cuales son clásicos patógenos de la enfermedad periodontal.

La implementación de aloe vera permite la reducción de la inflamación y el proceso edemático presente en la enfermedad periodontal o gingival además que reduce la acumulación de placa y calculo, lo que genera un beneficio luego de un tratamiento periodontal (Bhat, G., Kudva, P., & Dodwad, V., 2011, pp. 205).

4.5.3 Aplicación en endodoncia

Varias investigaciones han relatado la propiedad regenerativa y antiinflamatorias del aloe vera frente a tejidos pulpares como es la investigación de Gupta, N., Bhat, M., & Prabha Devi, G, (2010, pp. 87) quien en su estudio de pulpotomias de dientes deciduos aplico aloe vera en gel y observo que no existió dolor inflamación o infección alguna, lo cual demostró las grandes propiedades del aloe vera en contacto con el tejido pulpar.

Componentes específicos en la composición del aloe vera como es el acemanano, el cual posee la capacidad estimular la formación de dentina a raíz de un proceso

de diferenciación celular y re mineralización lo que muestra su actividad regeneradora y su biocompatibilidad con los tejidos pulpaes (Jittapiromsak N et al, .2010, pp. 1997-2006).

Los beneficios del uso de aloe vera en endodoncia no solo se ven a nivel de tejidos, sino que también investigaciones han demostrado que el aloe vera en un porcentaje del 90% genera un efecto desinfectante o descontaminante en los conos de gutapercha que se implementa en la obturación aumentando así el porcentaje de eficacia del tratamiento endodontico (Athiban, P. P., Borthakur, B. J., Ganesan, S., & Swathika, B., 2012, pp. 246).

4.5.4 Aplicación en patología

Patologías de origen inflamatorio como el liquen plano presenta agudos signos de dolor en donde se puede observar que la aplicación de aloe vera en presentaciones de gel reduce los signos de dolor (Salazar-Sánchez, N., López-Jornet, P., Camacho-Alonso, F., & Sánchez-Siles, M, 2010, pp. 735-740).

Autores como Mansourian A et al. (2011, pp. 447-451) refieren que el uso de aloe vera en patologías inflamatorias se muestra como un tratamiento más seguro que implementar una coritcoterapia convencional lo que refleja una opción natural y segura a este tipo de patologías.

4.5.5 Aplicación en cirugía bucal

Existen estudios donde es visible la regeneración de alveolos y la rapidez de cicatrización en tratamientos post exodoncia al implementar soluciones de aloe vera. (Poor, M. R., Hall, J. E., & Poor, A. S, .2002, pp. 374-379).

En complicaciones post exodoncia como la alveolitis se puede implementar extractos de aloe vera como tratamiento, el cual refleja excelentes resultados mayormente en alveolitis de tipo seca donde se elimina la infección en cuestión de días (González, I. D. J. N et al ,.2015,pp 10).

5. MATERIAL Y MÉTODOS

6.1 Tipo de estudio:

El presente trabajo es un reporte de caso, donde se describe técnicas, materiales de manera secuencial dentro del procedimiento clínico de blanqueamiento dental y aplicación de aloe vera como agente para la reducción de la sensibilidad postoperatoria.

5.2 Muestra

Fue seleccionado 1 individuo según los criterios de inclusión y exclusión.

5.2.1 Criterios de inclusión:

- Pacientes de 18 a 30 años con color dental mínimo A3 en caninos y A2 en incisivos (escala VITAPAN).

5.2.2 Criterios de exclusión:

- Pacientes que presenten dentina expuesta, sensibilidad o restauraciones en las piezas anteriores
- Pacientes con blanqueamiento dental previo
- Personas menores de edad
- Mujeres embarazadas o en periodo de lactancia.
- Personas fumadoras

5.3.3 Descripción del método

En este estudio se seleccionó 1 paciente con color dental A3 en los caninos y A2 en incisivos como mínimo (escala VITAPAN).

Se implementó hidrogel a base de aloe vera, siendo extraído directamente desde la planta mediante raspado de la pulpa del aloe vera y posterior colocación de la misma en una jeringuilla plástica estéril, este procedimiento se realizó en laboratorio biológico.

Como protocolo para iniciar el proceso se le hizo leer y firmar al paciente voluntario el consentimiento informado, donde estaba explicado el procedimiento y el objetivo del estudio (ANEXO 5). Una vez estuvo firmado el consentimiento se procedió a realizar la apertura de la historia clínica UDLA y la correspondiente profilaxis con cavitron, curetas universales e implementación de pasta de piedra pómez.

Se tomó el color de los dientes a primeras horas de la mañana y en un ambiente de luz neutra con escalas VITA Clasical (ANEXO 2), VITA 3DMASTER bleach. (ANEXO 3) y fotografías dentales con equipo Nikon D5000 y objetivo macro Tamro 105 mm (ANEXO 6) tanto previamente al procedimiento como posterior al mismo. Se implementó el espectrofotómetro VITA Easyshade (ANEXO 4) como el método de evaluación objetivo.

El color fué tomado en una pieza central superior como en una pieza canina superior, la elección de la pieza se realizó de manera aleatorio según el criterio del investigador.

El investigador realizó dos sesiones de blanqueamiento dental (una por semana) bajo todos los parámetros de bioseguridad.

Se realizó una profilaxis superficial cada cita previa al blanqueamiento con copa de caucho y piedra pómez bajo parámetros de retracción labial. Se realizó protección de tejidos gingivales con barrera gingival TOP DAM la cual se polimerizó por 10 segundos.

Se preparó el agente blanqueador de peróxido de hidrógeno al 35% (Whiteness HP, FGM, Joinvile, Brasil) en una proporción tres de peróxido y uno de espesante, este fué aplicado por 45 minutos en las caras vestibulares de dientes superiores e inferiores de primer premolar a primer premolar. La aplicación del agente blanqueador se realizó por intervalos de 15 minutos, pasados cada 15 minutos se retiró con algodón el producto y se realizó nuevamente otra aplicación.

Inmediatamente después de finalizar los 45 minutos del agente blanqueador se retiró con sumo cuidado implementando una gasa y posterior a ello se realizó un enjuague con agua para retirar los residuos del agente blanqueador.

Luego se aplicó el agente antioxidante de aloe vera en las caras vestibulares por 10 minutos en una capa de espesor de 1mm mínimo para luego ser retirado mediante algodón hasta eliminar el agente. Una vez que se cumplieron estos parámetros se procedió a retirar la protección gingival y retracción labial.

Al finalizar se envió una ficha de sensibilidad donde el paciente registró la frecuencia, intensidad y hora donde presento sensibilidad. (ANEXO 1). La ficha se formuló mediante la escala de sensibilidad VAS, evocada a evaluarla mediante una recta de 10 cm en la cual el paciente registra su percepción del 0 al 10 e indica: 0-1 no hay dolor, 2-3 dolor leve, 4-6 dolor moderado, 7-8 dolor severo, 9-10 dolor insoportable; y la escala de sensibilidad 5 puntos verbales donde el paciente escoge si siente: 0 no hay dolor, 1 dolor leve, 2 dolor moderado, 3 dolor considerable, 4 dolor severo.

El mismo procedimiento se repitió hasta culminar las dos citas de blanqueamiento. La última cita se estableció como control.

6 REPORTE DEL CASO

PRIMERA SECCION

Paciente masculino de 21 años acude a la consulta y es diagnosticado con pigmentación extrínseca, se evaluaron los parámetros de inclusión. Se le hizo leer al paciente el consentimiento informado, una vez firmado y aceptando así los términos se procedió a la apertura de la historia clínica UDLA. Se realizó profilaxis con cavitrón, curetas universales e implementación de pasta de piedra pómez. Se hizo análisis de sonrisa mediante fotografía extra oral facial (figura 1, 2,3) y extra oral (figura 4).

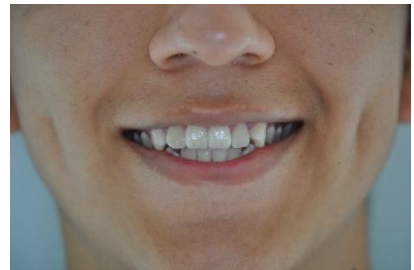
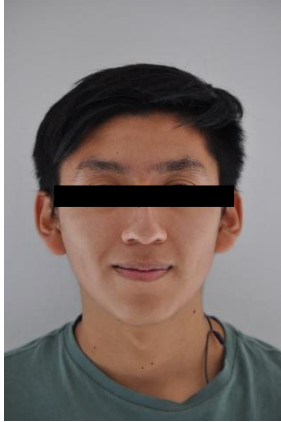
Figura:1 Sonrisa media Figura:2 máxima expresión Figura:3 tercer tercio facial

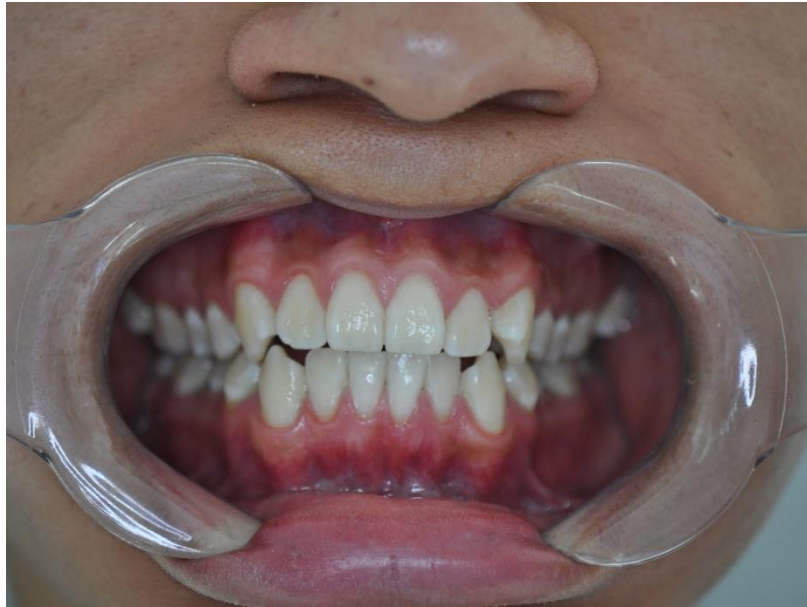

Figura 4: fotografía extra oral con retracción labial

SEGUNDA SESIÓN

Se realizó la profilaxis superficial para eliminar el biofilm, mediante copa de caucho y piedra pómez (Figura: 5), se procedió a la toma de color en las horas de la mañana y en un ambiente de luz neutra con escalas VITA 3DMASTER bleach. (Figura 6) VITA Clasical (Figura 7), y VITA Easyshade (Figura 8,9) todas las tomas fueron con retracción labial.

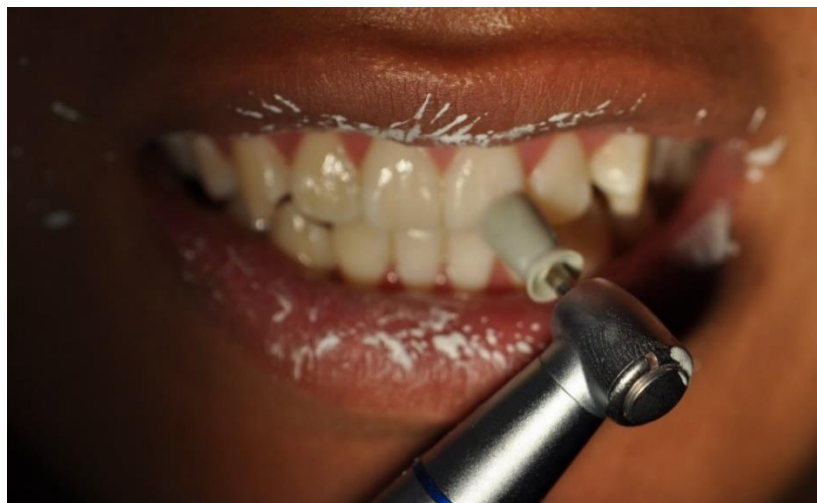

Figura 5 : retiro superficial e biofilm, profilaxis superficial

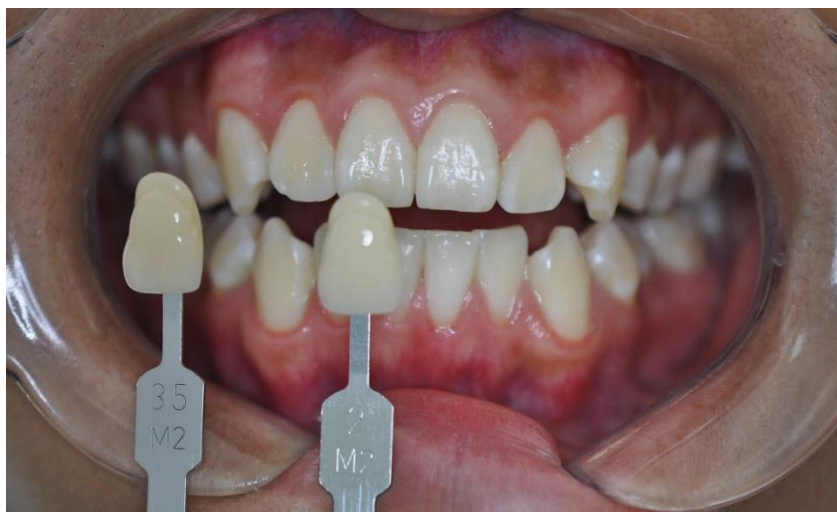

Figura 6: color inicial mediante :vita 3D master (piezas 11,13)

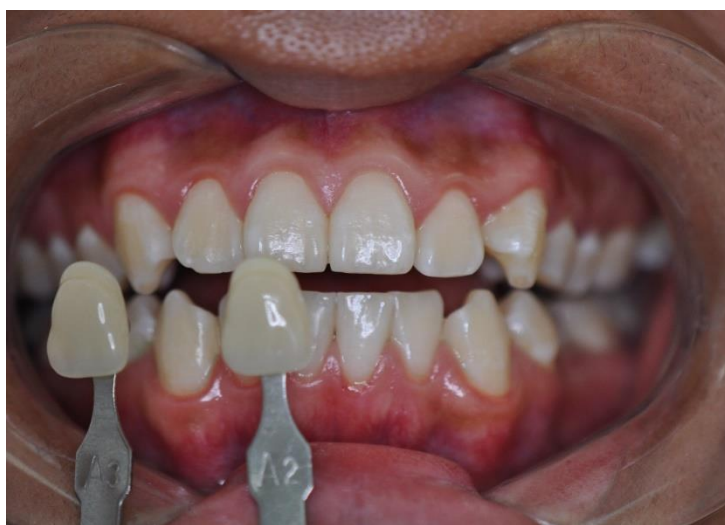

Figura 7 :color inicial mediante : VITA CLASSICAL (piezas 11,13)

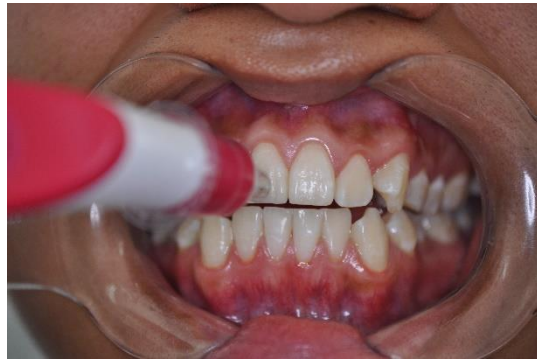

Figura 8: color inicial mediante: VITA EASYHSADE (piezas 11)

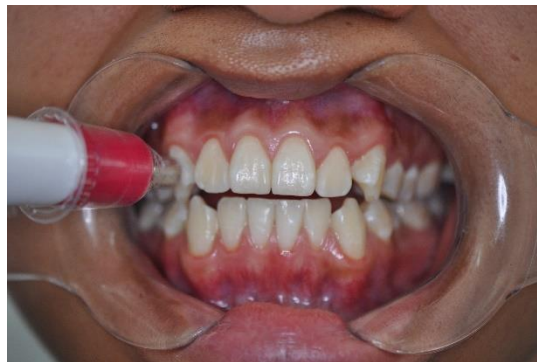

Figura 9 :color inicial mediante: VITA EASYHSADE (piezas 13)

Una vez corroborado los parámetros de inclusión, se realizó retracción labial y protección de tejidos blandos (aplicación de barrera gingival) TOP DAM BLUE FGM con una altura de 2mm por encima del margen gingival de primer premolar a primero premolar (Figura 10), se polimerizo durante 10 segundos (Figura 11)

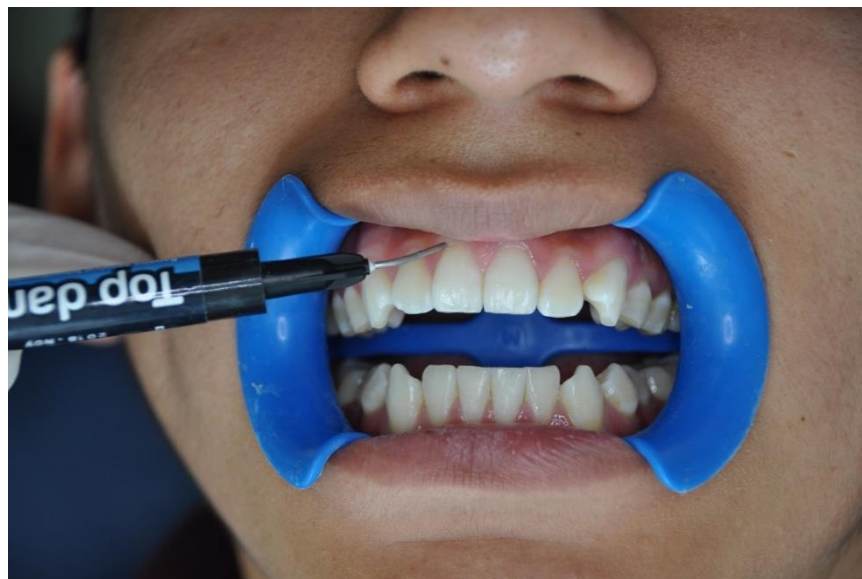

Figura 10: señalización de el área de colocación de la barrega gingival

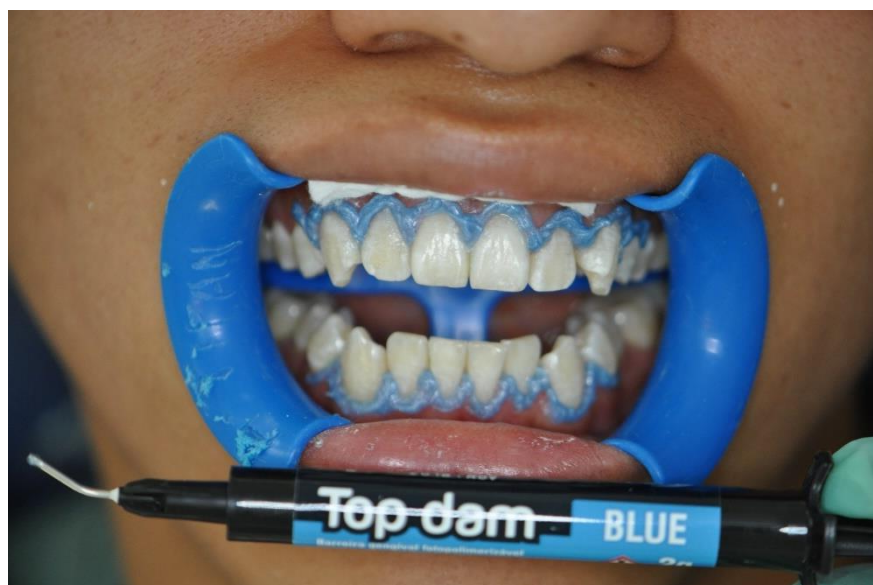

Figura 11 : aplicación completa de barrera gingival TOP DAM FGM

Se procedió a preparar el material en una proporción tres a uno (tres de peróxido y uno de espesante) Figura 12



Figura12: peróxido y espesante

Se realizó una sesión de blanqueamiento dental bajo todos los parámetros de bioseguridad, se aplicó peróxido de hidrógeno al 35% (Whiteness HP, FGM, Joinville, Brasil) por 45 minutos en intervalos de 15 minutos (Figura 13) donde se evaluaba la sensibilidad, el procedimiento se realizó con succión constante. Al terminar se retiró con agua abundante el material y posteriormente se secaron las superficies con algodón

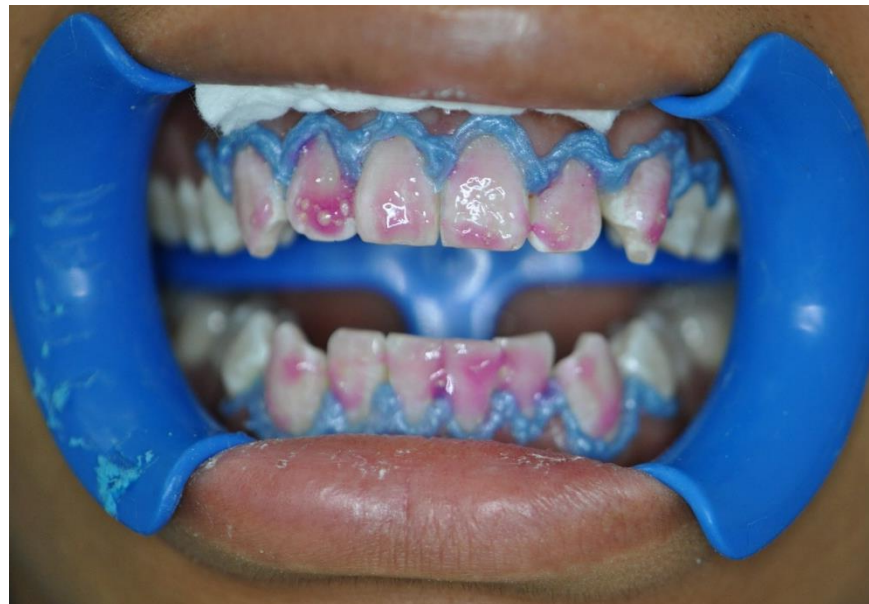

Figura 13 : aplicación de peróxido de hidrógeno al 35% (Whiteness HP, FGM

Una vez seca las superficies se procedió a la aplicación del agente antioxidante AL (aloe vera) la cual está en una presentación de jeringa (Figura 14), se aplicó de manera uniforme una capa de aproximadamente 1mm por un periodo de 10 minutos (Figura 15), para luego retirar los excesos únicamente con algodón.

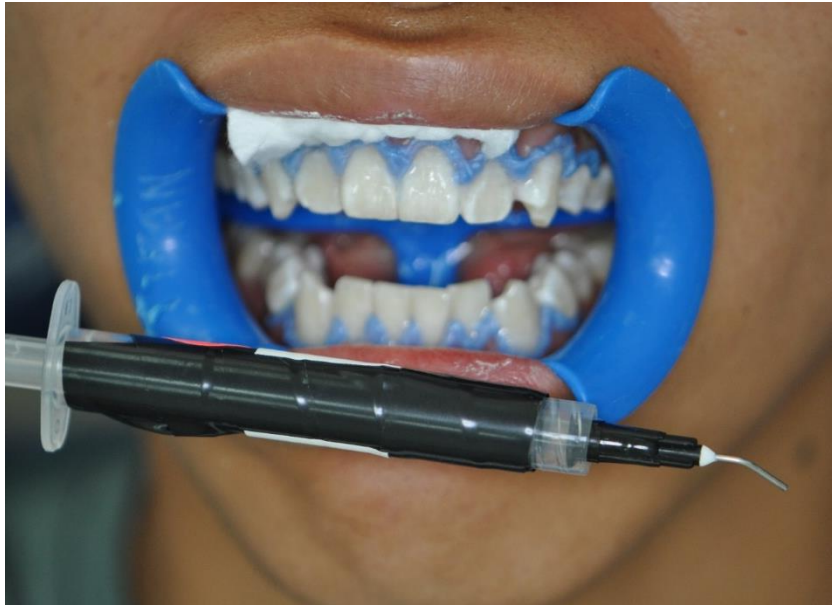

Figura 14: presentación de AL en jeringa tratada en laboratorio

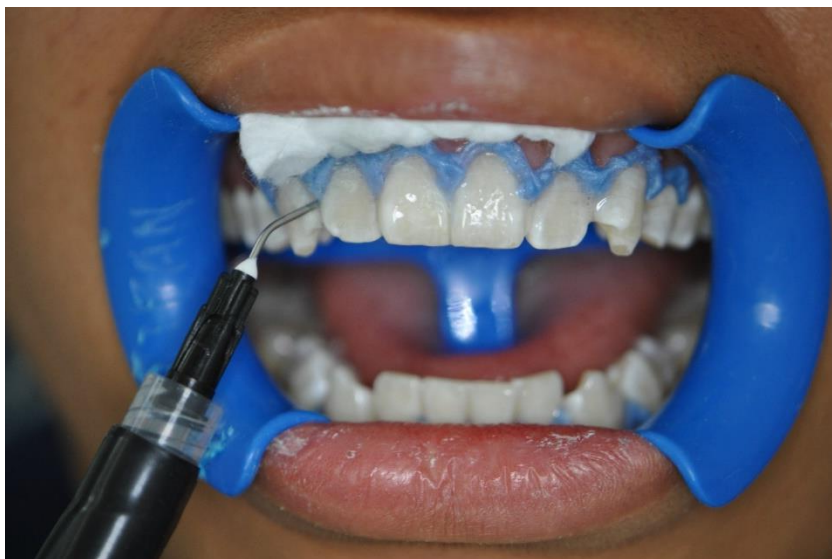

Figura 15: aplicación de antioxidante AL

Finalizando todo el protocolo y asegurándose de que no perista ningún residuo de agente blanqueador se procede a retirar la protección gingival y la retracción labial (Figura 16)

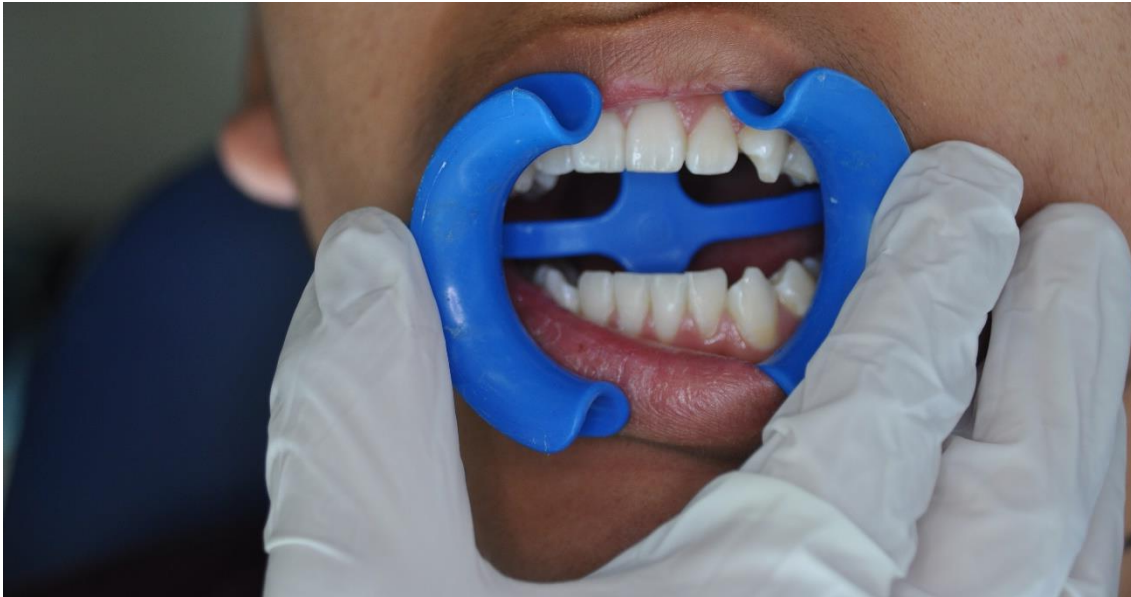

Figura 16: retiro de retracción labial

Durante el procedimiento se registró periódicamente cada 15 minutos la sensibilidad que presentaba el paciente y se registró también posterior a los 45 minutos .Al finalizar el procedimiento se tomó el color y se envió fichas de registro de sensibilidad.

TERCERA SESIÓN

El procedimiento clínico se repite de la misma manera, ocho días posteriores a la primera sesión de blanqueamiento dental. Se envió de nuevo fichas para el registro de la sensibilidad. y se citó para 8 días posteriores

CUARTA SESIÓN

Se procedió a la toma final de color en las horas de la mañana y en un ambiente de luz neutra con escalas VITA 3DMASTER bleach. (Figura 17) VITA Clasical

(Figura 18) , y VITA Easyshade (Figura 19,20) todas las tomas fueron con retracción labial.

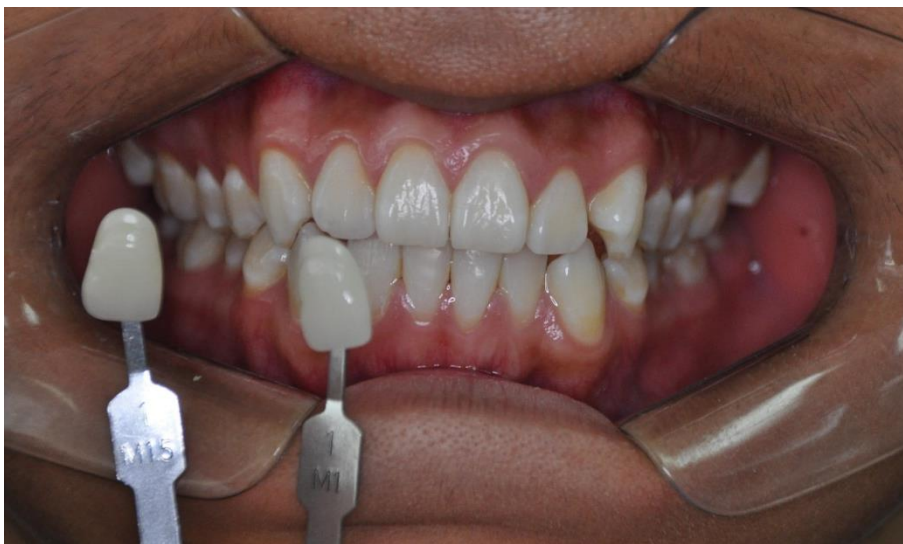

Figura 17: Se tomó el color final mediante :vita 3D master (piezas 11,13)

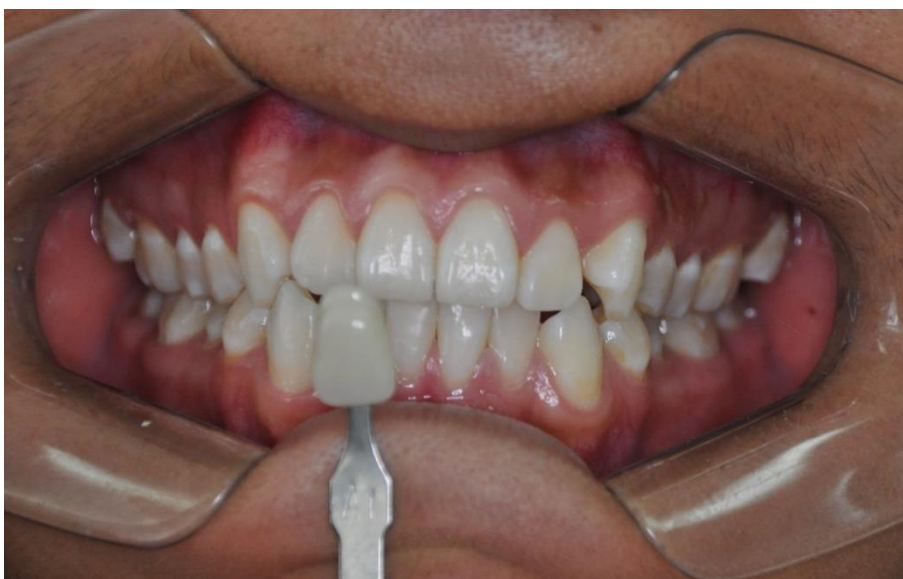

Figura 18: Se tomó el color final mediante: VITA CLASSICAL (piezas 11,13)

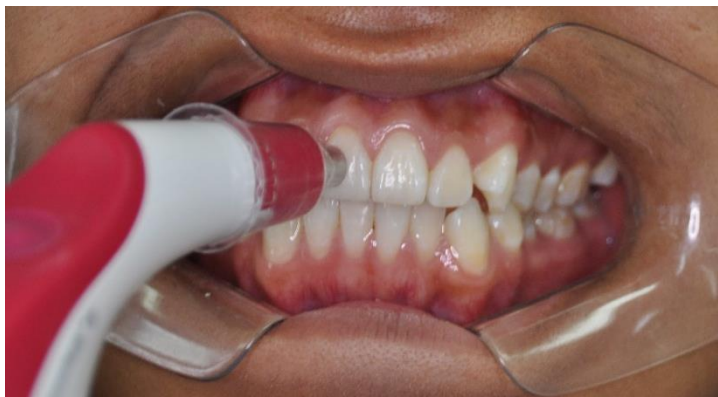

Figura 19: Se tomó el color final I mediante: VITA EASYHSADE (piezas 11)

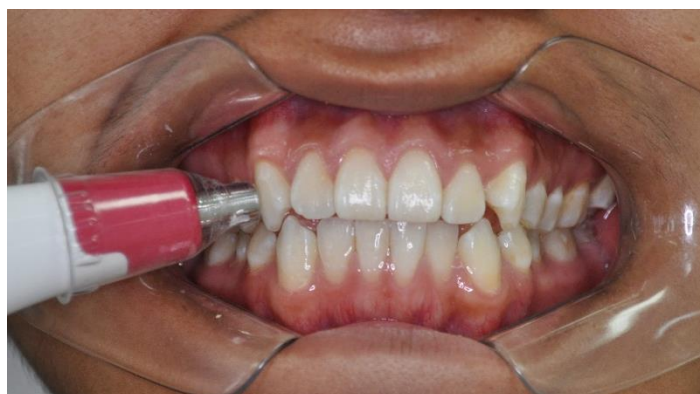

Figura 20: Se tomó el color final I mediante: VITA EASYHSADE (piezas 13)

7 RESULTADOS

La sensibilidad fue evaluada durante e inmediatamente después del procedimiento clínico, durante el proceso de blanqueamiento se evaluó periódicamente cada 15 minutos llenando una escala tanto cuantitativa con parámetros de 0 a 10 siendo 10 lo máximo además de una escala cualitativa con parámetros de 0 = no hay sensibilidad 1 = leve 2 = moderada 3 = considerable 4 = severa. Lo mismo se realizó al terminar el procedimiento sumado a un registro que el paciente realizó en casa.

En el transcurso de la primera sesión el paciente no registró ningún tipo de sensibilidad tanto en el procedimiento como posterior a él, marcando cuantitativamente 0 en sensibilidad y un score de 0 (no hay sensibilidad).

La evaluación de sensibilidad enviada a casa posterior a la primera sesión fue nula. El paciente no presentó sensibilidad alguna posterior a la primera sesión

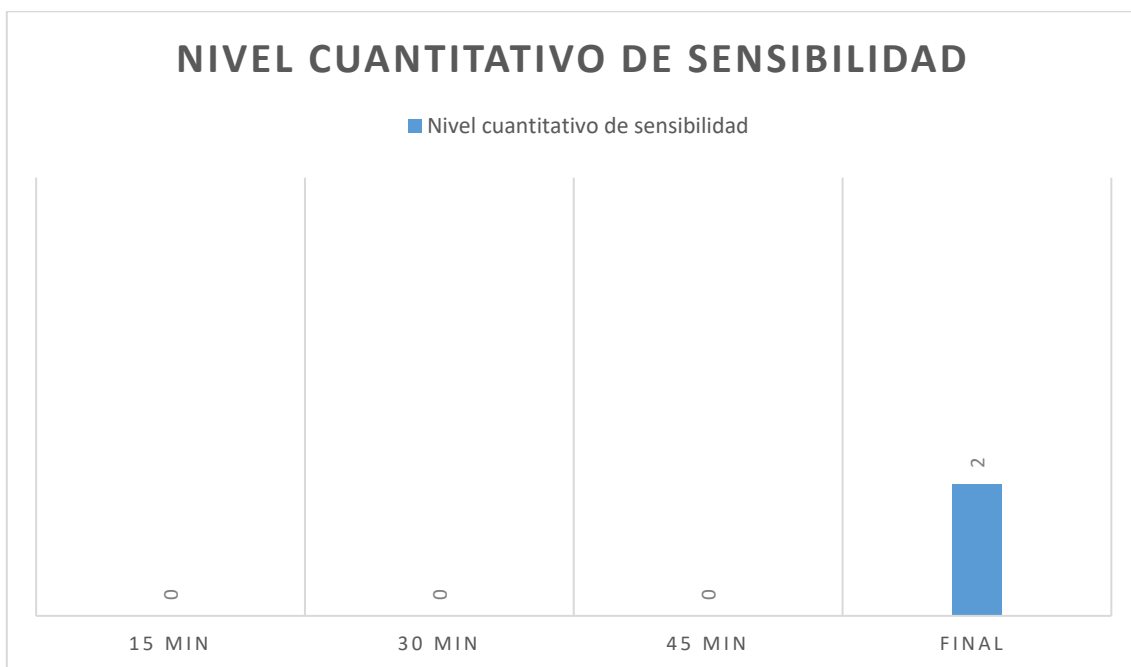
En el transcurso de la segunda sesión el paciente registro cuantitativamente 0 en sensibilidad y un score de 0 (no hay sensibilidad) durante los 45 minutos iniciales fue inmediatamente al terminar que se registró de score tres y leve dentro de la escala (tabla: 1y2).

La evaluación de sensibilidad enviada a casa posterior a la segunda sesión reflejo un momento de sensibilidad dentro de las primeras 12 horas posteriores a la segunda sesión, correspondiente a un score 1 y leve. Se registró dentro de las 24 horas siguientes un score de 5 y otro de 4 de sensibilidad con leve y moderada respectivamente (tabla: 3, 4) con un intervalo de una hora veinte minutos (tabla: 5,6).

Dentro de las posteriores 36 a 48 horas no se presentó ningún otro momento de sensibilidad

Se evidencio una variación de color en dientes incisivo de 4 tonos y en dientes caninos de 5 tonos con escala VITAPAN EASY SHADE. Se observo como tonos finales B1 en centrales y B2 en caninos.

Tabla 2 Escala cuantitativa de sensibilidad: Durante e inmediatamente después del Blanqueamiento (SEGUNDA SESION)



PARAMETROS	VALOR
No sensibilidad	0
Sensibilidad severa	10

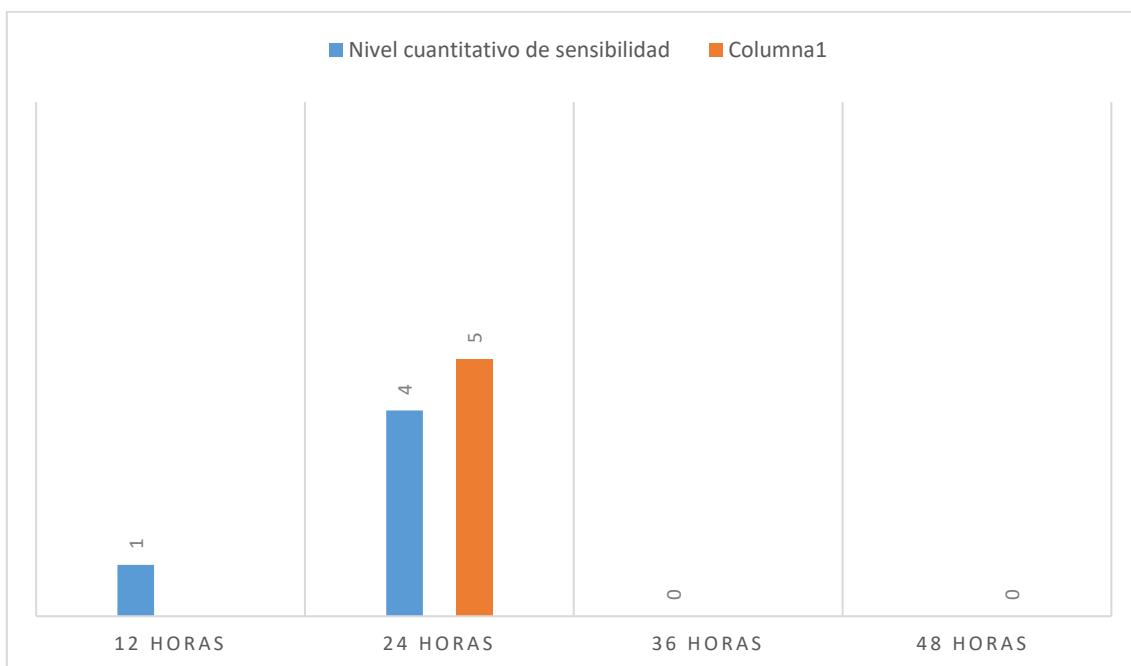
Únicamente se registró sensibilidad inmediatamente al finalizar el procedimiento con un score 2 dentro de la segunda sesión.

Tabla 3 Escala cualitativa de sensibilidad: Durante e inmediatamente después del Blanqueamiento (SEGUNDA SESION)

PARAMETROS	1era aplicación 15 Min	2da aplicación 30 min	3ra aplicación 45min	Final
0 = no hay sensibilidad	x	x	x	
1 = leve				X
2 = moderada				
3 = considerable				
4 = severa				

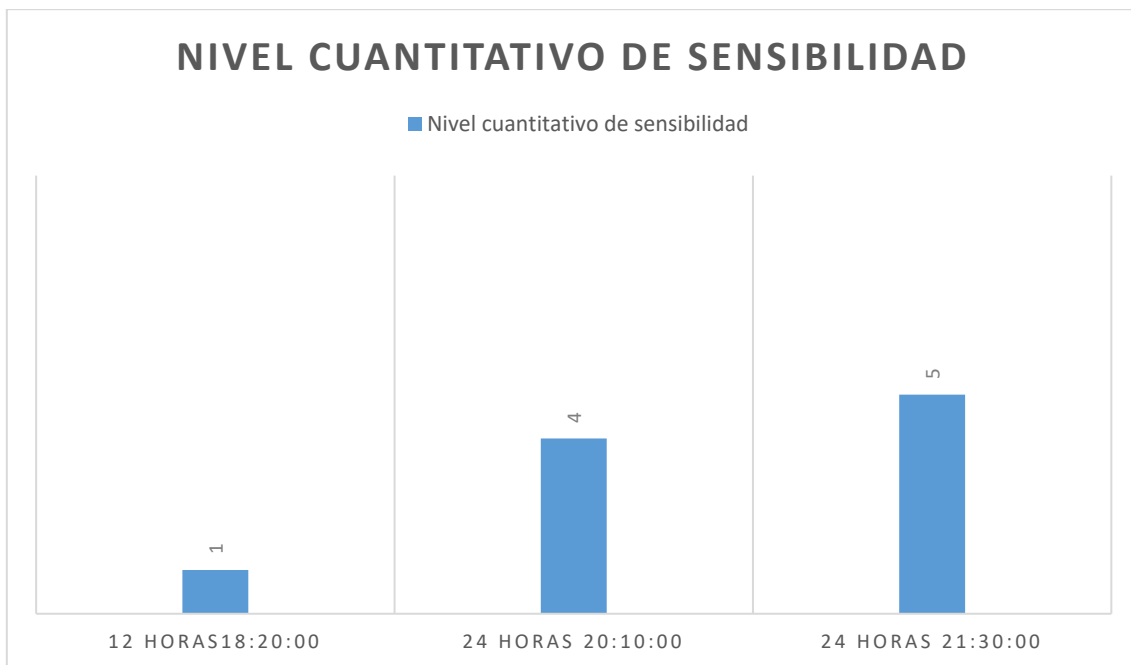
Se registró score 0 durante los 45 minutos iniciales del procedimiento y un score 1 inmediatamente al terminar el procedimiento.

Tabla 4 Escala cuantitativa de sensibilidad: enviada al paciente registro de 48 horas posteriores.



La presente tabla expresa la horas e intensidades de sensibilidad que el paciente presento posterior a la segunda sesión de blanqueamiento dental, se registró 3 momentos de sensibilidad con un score máximo de 5/10.

Tabla 5. Escala cuantitativa de sensibilidad: registro de horas dentro de las primeras 24 horas



Se observa un intervalo de sensibilidad de una hora veinte minutos.

Tabla 6. Escala cualitativa de sensibilidad: enviada al paciente por una semana

HORA	18:20 12 horas	20:10 24 horas	21:30 24 horas
0 = no hay sensibilidad			
1 = leve	x	x	
2 = moderada			X
3 = considerable			
4 = severa			

La presente tabla representa la escala cualitativa que refirió el paciente después de la segunda sesión de blanqueamiento, se presentó un momento dentro de las primeras 12 horas y dos momentos dentro de las 24 primera horas con un intervalo de una hora con veinte minutos.

8 DISCUSIÓN

El blanqueamiento dental se vializó como tratamiento a las pigmentaciones extrínseco e intrínseco dentales, el producto más implementado es el peróxido de hidrógeno (Mondelli et al, .2012, pp. 435-443). Los pigmentos se eliminan mediante la liberación de oxígeno y la descomposición de moléculas complejas (Ardila Medina, C.M., 2009, pp. 137-146).

El peróxido de hidrógeno libera oxígeno el cual se introduce por las porosidades del esmalte hasta llegar a unión amelo- cementaría y es allí donde descompone las pigmentaciones en partículas simples e incoloras, todo esto proceso llega hasta un

punto máximo de saturación donde solo persisten estructuras hidrófilas incoloras (Sfreddo, M., & Mason, S., 2005, pp. 55-76).

Estudios refieren que la concentración más eficiente es al 35% y que su relación a la sensibilidad es dependiente del tiempo (Soares et al., 2014, pp. 185-198).

La sensibilidad dental es uno de los principales inconvenientes después de un blanqueamiento dental, es dada por los estímulos de carácter externo que corresponden a la Teoría Hidrodinámica de Brännström donde se ve el aumento de la presión de fluidos en los túbulos dentinarios que se refleja en estimulación de la pulpa dental (Ramos, R.L et al., 2007, pp. 392-395).

Dentro de la odontología conservadora se plantean protocolos de blanqueamiento dental donde se implementan tres topicaciones de 15 minutos implementando concentraciones al 35 % como lo muestra el reporte clínico de (Bertone, M. N., & Zaiden, S., 2008, pp. 54/55) es por ello que en el presente estudio se implementó un total de 45 min de exposición al material.

La sensibilidad post operatoria reflejada en el blanqueamiento dental está relacionada con la permeabilidad o paso del peróxido de hidrógeno a través de las estructuras dentales lo cual genera una ligera irritación de los tejidos pulpaes (De Rodríguez M. P. G, 2005, pp. 34-36).

A lo largo de investigaciones se ha buscado implementar diversos tratamientos para la sensibilidad postoperatoria, el objetivo de los desensibilizantes es eliminar la sintomatología, ocluir los túbulos dentinarios bloqueando el movimiento de fluido y la inactivación de radicales libres de oxígeno (Medina .A, 2009, pp. 137-146).

Existe un cambio estructural del esmalte al ser expuesto al agente blanqueador. No solo se observa desmineralización sino que también un aumento de la porosidad y profundidad de los poros, lo que conllevaría a pensar que el agente penetraría en la estructura (Espinosa, C. E. M., Llamosas Hernández, E., & Zúñiga, R. E. Q, 2013, pp.146-150).

En el ensayo de Ribeiro, A. P. D et al. (2009, pp. 458-464) el gel blanqueador presentó efectos citotóxicos que atraviesan esmalte y dentina, se caracterizó por daño de los odontoblastos y disminución de su actividad metabólica.

Marson et al. (2015, pp. 39-4) en su estudio refiere que la penetración del peróxido de hidrogeno en la estructura dental va a ser dependiente del tiempo de exposición al agente blanqueador, es por ello que varios estudios implementan agentes que puedan inhibir esa acción.

La posibilidad de penetración y difusión en los tejidos dentales hasta la cámara pulpar del agente clareador descrito por Mena-Serrano et al. (2015, pp.76-82) podría ser la causa de la sensibilidad que es reflejada por el paciente.

La idea de que el producto clareador ingrese en la estructura dental es lo que nos hace plantear el uso de algún tipo de agente que extraiga ese agente activo, en el presente caso se implementó aloe vera por sus múltiples propiedades antioxidantes.

Los antioxidantes tienen como objetivo la degradación oxidativa de los radicales libres de oxígeno (Almeida, M. M. B et al., 2011, p. 2155-2159). Chun-hui, L., Chang-hai, W., Zhi-liang, X. y Yi, W., 2007, pp. 961-970) en su investigación demuestra la capacidad antioxidante del aloe vera lo cual lo hace viable en la implementación en el tratamiento de la sensibilidad postoperatoria al extraer el producto activo del peróxido de hidrogeno.

No solo son sus múltiples propiedades farmacológicas, antioxidantes y antiinflamatorias (Pizani A et al. 2015, pp. 154-158) las que las convierten en un excelente tratamiento post blanqueamiento sino que también al ser una planta natural, de fácil adquisición y manejo u aplicación en la cavidad bucal permiten su implementación y eficacia como tratamiento.

En la presente investigación no existieron cambios representativos con la implementación de extracto de aloe vera en relación a la sensibilidad.

9 CONCLUSIONES

La aplicación extracto de aloe vera no genera reducción significativa de la sensibilidad post operatoria. Con la aplicación de aloe vera, el paciente refirió sensibilidad en escalas leves a moderadas con un máximo cuantitativo de 3 sin embargo no es concluyente para referir una disminución de la sensibilidad como tal.

10 RECOMENDACIONES

Se necesitan más estudios clínicos donde se implemente el extracto de aloe vera en una muestra más amplia. La percepción de sensibilidad es diferente en cada paciente por ello estudiarlo en una mayor cantidad de individuos permitiría discernir su efectividad.

Al igual que evaluarlo frente a otros agentes antioxidantes nos permitiría observar y comparar más datos para comprender las posibles acciones desensibilizaste que se generen.

REFERENCIAS

- Alarcón, M., & Fernández, R. (2013). Aplicación terapéutica del Aloe vera L. en Odontología. Redalyc. org, 17(3), 33-38.
- Almeida, M. M. B., de Sousa, P. H. M., Arriaga, Â. M. C., do Prado, G. M., de Carvalho Magalhães, C. E., Maia, G. A., & de Lemos, T. L. G. (2011). Bioactive compounds and antioxidant activity of fresh exotic fruits from . ISSN 0963-9969, <https://doi.org/10.1016/j.foodres.2011.03.051>.
- Arunkumar, S., & Muthuselvam, M. (2009). Analysis of phytochemical constituents and antimicrobial activities of Aloe vera L. against clinical pathogens. World Journal of Agricultural Sciences, 5(5), 572-576 Recuperado de [http://www.idosi.org/wjas/wjas5\(5\)/9.pdf](http://www.idosi.org/wjas/wjas5(5)/9.pdf)
- Asfora, K. K., da Silva, M. D. C. M., Montes, M. A. J. R., & de Castro, C. M. M. B. (2005). Evaluation of biocompatibility of sodium perborate and 30% hydrogen peroxide using the analysis of the adherence capacity and morphology of macrophages. Journal of dentistry, 33(2), 155-162. <https://doi.org/10.1016/j.jdent.2004.08.011>.
- Athiban, P. P., Borthakur, B. J., Ganesan, S., & Swathika, B. (2012). Evaluation of antimicrobial efficacy of Aloe vera and its effectiveness in decontaminating gutta percha cones. Journal of conservative dentistry, 15(3), 246 doi: 10.4103/0972-0707.97949.
- Basting, R. T., Amaral, F. L. B., França, F. M. G., & Flório, F. M. (2012). Clinical comparative study of the effectiveness of and tooth sensitivity to 10% and 20% carbamide peroxide home-use and 35% and 38% hydrogen peroxide in-office bleaching materials containing desensitizing agents. Operative Dentistry, 37(5), 464-473 <https://doi.org/10.2341/11-337-C>.
- Bertone, M. N., & Zaiden, S. (2008). Blanqueamiento dentario. Aplicaciones clínicas. Revista de la Facultad de Odontología (UBA), 23(54/55), 20 Recuperado de <http://www.odon.uba.ar/revista/2008vol23num54-55/art3.pdf> .

- Bhat, G., Kudva, P., & Dodwad, V. (2011). Aloe vera: Nature's soothing healer to periodontal disease. *Journal of Indian society of periodontology*, 15(3), 205 doi: 10.4103/0972-124X.85661.
- Boonyagul, S., Banlunara, W., Sangvanich, P., & Thunyakitpisal, P. (2014). Effect of acemannan, an extracted polysaccharide from Aloe vera, on BMSCs proliferation, differentiation, extracellular matrix synthesis, mineralization, and bone formation in a tooth extraction model. *Odontology*, 102(2), 310-317 doi: 10.1007/s10266-012-0101-2.
- Boudreau, M. D., & Beland, F. A. (2006). An evaluation of the biological and toxicological properties of Aloe barbadensis (miller), Aloe vera. *Journal of Environmental Science and Health Part C*, 24(1), 103-154 DOI: 10.1080/10590500600614303.
- Boudreau, M. D., Beland, F. A., Nichols, J. A., & Pogribna, M. (2013). Toxicology and carcinogenesis studies of a nondecolorized [corrected] whole leaf extract of Aloe barbadensis Miller (Aloe vera) in F344/N rats and B6C3F1 mice (drinking water study). National Toxicology Program technical report series, (577), 1-266 Recuperado de <http://europepmc.org/abstract/med/24042237>.
- Browning, W. D., Cho, S. D., & Deschepper, E. J. (2012). Effect of a Nano-Hydroxyapatite Paste on Bleaching-Related Tooth Sensitivity. *Journal of Esthetic and restorative Dentistry*, 24(4), 268-276 doi: 10.1111/j.1708-8240.2011.00437.x.
- Chng, H. K., Ramli, H. N., Yap, A. U. J., & Lim, C. T. (2005). Effect of hydrogen peroxide on intertubular dentine. *Journal of Dentistry*, 33(5), 363-369 DOI: 10.1016/j.jdent.2004.10.012.
- Chun-hui, L., Chang-hai, W., Zhi-liang, X. y Yi, W. (2007). Isolation, chemical characterization and antioxidant activities of two polysaccharides from the gel and the skin of Aloe barbadensis Miller irrigated with sea water. *Process Biochemistry* 42, 961-970 <https://doi.org/10.1016/j.procbio.2007.03.004>.

- Correa, A. C., Santana, T. R., Nahsan, F. P., Loguercio, A. D., & Faria-e-Silva, A. L. (2016). The Impact of a Customized Tray on In-Office Bleaching Tooth Sensitivity: A Randomized Clinical Trial. *Operative dentistry*, 41(1), 15-22 <https://doi.org/10.2341/15-029-C>.
- De Rodríguez, M. P. G. (2005). Efectos clínicos y estructurales del blanqueamiento dental. *Odontología Sanmarquina*, 8(2), 34-36 DOI: <http://dx.doi.org/10.15381/os.v8i2.3145> .
- Domínguez-Fernández, R. N., Arzate-Vazquez, I., Chanona-Perez, J. J., Welti-Chanes, J. S., Alvarado-González, J. S., Calderon-Dominguez, G., ... & Gutierrez-Lopez, G. F. (2012). El gel de Aloe vera: estructura, composición química, procesamiento, actividad biológica e importancia en la industria farmacéutica y alimentaria. *Revista mexicana de ingeniería química*, 11(1), 23-43 Recuperado de http://www.scielo.org.mx/scielo.php?pid=S1665-27382012000100003&script=sci_arttext&tIng=en
- Efeoglu, N., Wood, D., & Efeoglu, C. (2005). Microcomputerised tomography evaluation of 10% carbamide peroxide applied to enamel. *Journal of dentistry*, 33(7), 561-567 <https://doi.org/10.1016/j.jdent.2004.12.001>.
- Eimar, H., Siciliano, R., Abdallah, M. N., Nader, S. A., Amin, W. M., Martinez, P. P., ... & Tamimi, F. (2012). Hydrogen peroxide whitens teeth by oxidizing the organic structure. *Journal of dentistry*, 40, e25-e33 <https://doi.org/10.1016/j.jdent.2012.08.008>.
- Espinosa, C. E. M., Llamosas Hernández, E., & Zúñiga, R. E. Q. (2013). Análisis morfológico y químico mediante microscopia electrónica del esmalte de dientes sometidos a blanqueamiento. *Revista de la Asociación Dental Mexicana*, 70(3), 146-150.
- Fani, M., & Kohanteb, J. (2012). Inhibitory activity of Aloe vera gel on some clinically isolated cariogenic and periodontopathic bacteria. *Journal of oral science*, 54(1), 15-21 <https://doi.org/10.2334/josnurd.54.15>.

- Femenia, A., Sánchez, E. S., Simal, S., & Rosselló, C. (1999). Compositional features of polysaccharides from Aloe vera (*Aloe barbadensis* Miller) plant tissues. *Carbohydrate* [https://doi.org/10.1016/S0144-8617\(98\)00163-5](https://doi.org/10.1016/S0144-8617(98)00163-5).
- Ferraro, G. M. (2009). Revisión de la aloe vera (*Barbadensis* Miller) en la dermatología actual. *Revista argentina de dermatología*, 90(4), 00-00
Recuperado de http://www.scielo.org.ar/scielo.php?script=sci_arttext&pid=S1851-300X2009000400004&lng=es&tlng=es.
- Ferrero, V.A., F. Bradbury, P.P., Cameron, E., Shakir S, R Rahman and W.H. Stimson, 2003. In vitro susceptibility of *Shigella flexneri* and *Streptococcus phyogenes* to inner gel of *Aloe barbadensis* Miller, Antimicrobial agent and chemotherapy, pp: 1137 -1139 doi: 10.1128/AAC.47.3.1137-1139.
- Freedman, G. A., McLaughlin, G., & Greenwall, L. (2001). In Bleaching techniques in restorative dentistry. London: Martin Dunitz, 139.
- George, D., Bhat, S. S., & Antony, B. (2009). Comparative evaluation of the antimicrobial efficacy of Aloe vera tooth gel and two popular commercial toothpastes: An in vitro study. *Gen Dent*, 57(3), 238-41
Recuperado de https://www.researchgate.net/profile/Dilip_George/publication/26885577_Comparative_evaluation_of_the_antimicrobial_efficacy_of_Aloe_vera_tooth_gel_and_two_popular_commercial_toothpastes_An_in_vitro_study/links/0c96051c59d277aeb8000000.pdf.
- González, I. D. J. N., Corrales, M. C., Blanco, M. D. C. S., Herrera, S. R. Á., & Pérez, O. R. (2015). Efectividad del extracto acuoso de aloe en el tratamiento de las alveolitis bucales. *Revista Electrónica Dr. Zoilo E. Marinello Vidaurreta*, 40(10)
Recuperado de <http://www.revzoilomarinaldo.sld.cu/index.php/zmv/article/view/337>.
- Grindlay, D., & Reynolds, T. (1986). The Aloe vera phenomenon: a review of the properties and modern uses of the leaf parenchyma gel. *Journal of*

- ethnopharmacology, 16(2-3), 117-151 [https://doi.org/10.1016/0378-8741\(86\)90085-1](https://doi.org/10.1016/0378-8741(86)90085-1).
- Gupta, N., Bhat, M., & Prabha Devi, G. (2010). Aloe-Vera: A Nature's Gift to Children. *International Journal of Clinical Pediatric Dentistry*, 3(2), 87 doi: 10.5005/jp-journals-10005-1059.
- He, L. B., Shao, M. Y., Tan, K., Xu, X., & Li, J. Y. (2012). The effects of light on bleaching and tooth sensitivity during in-office vital bleaching: a systematic <https://doi.org/10.1016/j.ident.2012.04.010>.
- Jettanacheawchankit, S., Sasithanasate, S., Sangvanich, P., Banlunara, W., & Thunyakitpisal, P. (2009). Acemannan stimulates gingival fibroblast proliferation; expressions of keratinocyte growth factor-1, vascular endothelial growth factor, and type I collagen; and wound healing. *Journal of pharmacological sciences*, 109(4), 525-531 DOI <https://doi.org/10.1254/jphs.08204FP>.
- Jittapiromsak, N., Sahawat, D., Banlunara, W., Sangvanich, P., & Thunyakitpisal, P. (2010). Acemannan, an extracted product from Aloe vera, stimulates dental pulp cell proliferation, differentiation, mineralization, and dentin formation. *Tissue Engineering Part A*, 16(6), 1997-2006 <https://doi.org/10.1089/ten.tea.2009.0593>.
- Joiner, A., Thakker, G., & Cooper, Y. (2004). Evaluation of a 6% hydrogen peroxide tooth whitening gel on enamel and dentine microhardness in vitro. *Journal of Dentistry*, 32, 27-34 <https://doi.org/10.1016/j.jdent.2003.10.010>.
- Jorgensen, M. G., & Carroll, W. B. (2002). Incidence of tooth sensitivity after home whitening treatment. *The Journal of the American Dental Association*, 133(8), 1076-1082 <https://doi.org/10.14219/jada.archive.2002.0332>.
- Kumar, G. R., Devanand, G., John, B. D., Ankit, Y., Khursheed, O., & Sumit, M. (2014). Preliminary antiplaque efficacy of aloe vera mouthwash on 4 day

- plaque re-growth model: Randomized control trial. *Ethiopian journal of health sciences*, 24(2), 139-144 <http://dx.doi.org/10.4314/ejhs.v24i2.6>.
- Lara, C. L., Nepo, Y. J., & Jara, Y. D. (2012). Clareamiento dental en el consultorio. In *Crescendo*, 3(1), 131-138 DOI: <https://doi.org/10.21895/in%20cres.v3i1.102>.
- Lozada, O., García, C., & Alfonso, I. (2000). Riesgos y beneficios del blanqueamiento dental. *Acta odontol. venez*, 38(1), 14-17 Recuperado de http://www.scielo.org.ve/scielo.php?script=sci_arttext&pid=S0001-63652000000100004..
- Mansourian, A., Saheb-Jamee, M., Momen-Beitollahi, J., Momen-Heravi, F., Esfehiani, M., & Khalilzadeh, O. (2011). Comparison of aloe vera mouthwash with triamcinolone acetonide 0.1% on oral lichen planus: a randomized double-blinded clinical trial. *The American journal of the medical sciences*, 342(6), 447-451 <https://doi.org/10.1097/MAJ.0b013e3182171164>
- Marson, F. C., Gonçalves, R. S., Silva, C. O., Cintra, L. T. A., Pascotto, R. C., Santos, P. D., & Briso, A. L. F. (2015). Penetration of hydrogen peroxide and degradation rate of different bleaching products. *Operative dentistry*, 40(1), 72-79 <https://doi.org/10.2341/13-270-L>.
- Martin, J., Fernandez, E., Bahamondes, V., Werner, A., Elphick, K., Oliveira Jr, O. B., & Moncada, G. (2013). Dentin hypersensitivity after teeth bleaching with in-office systems. Randomized clinical trial. *Am J Dent*, 26(1), 10-4 .
- Medina, A. (2009). Hipersensibilidad dentinal: Una revisión de su etiología, patogénesis y tratamiento. *Avances en Odontoestomatología*, 25(3), 137-146.
- Mena-Serrano AP, Parreiras SO, do Nascimento EM, Borges CP, Berger SB, Loguercio AD, Reis A. (2015). Effects of the concentration and composition of in-office bleaching gels on hydrogen peroxide penetration into the pulp chamber. *Oper Dent*,40(2),E76-82. doi: 10.2341/13-352-L.

- Miranda, M., Maureira, H., Rodriguez, K., & Vega-Gálvez, A. (2009). Influence of temperature on the drying kinetics, physicochemical properties, and antioxidant capacity of Aloe Vera (*Aloe Barbadensis* Miller) gel. *Journal of Food Engineering*, 91(2), 297-304 <https://doi.org/10.1016/j.jfoodeng.2008.09.007>.
- Mirshafiey, A., Aghily, B., Namaki, S., Razavi, A., Ghazavi, A., Ekhtiari, P., & Mosayebi, G. (2010). Therapeutic approach by Aloe vera in experimental model of multiple sclerosis. *Immunopharmacology and immunotoxicology*, 32(3), 410-415 <https://doi.org/10.3109/08923970903440184>.
- Mondelli, Rafael Francisco Lia, Azevedo, Juliana Felipi David e Góes de, Francisconi, Ana Carolina, Almeida, Cristiane Machado de, & Ishikiriama, Sérgio Kiyoshi. (2012). Comparative clinical study of the effectiveness of different dental bleaching methods - two year follow-up. *Journal of Applied Oral Science*, 20(4), 435-443 Recuperado de http://www.scielo.br/scielo.php?pid=S167877572012000400008&script=sci_arttext.
- Pizani, A. M. A., Tholt, B., Paciornik, S., Dias, K. R. H. C., Albuquerque, P. P. A. C. D., & Queiroz, C. S. (2015). Dental bleaching agents with calcium and their effects on enamel microhardness and morphology. *Brazilian Journal of Oral Sciences*, 14(2), 154-158 Recuperado de http://www.scielo.br/scielo.php?pid=S1677-32252015000200154&script=sci_arttext&tIng=es.
- Poor, M. R., Hall, J. E., & Poor, A. S. (2002). Reduction in the incidence of alveolar osteitis in patients treated with the SaliCept patch, containing Acemannan hydrogel. *Journal of oral and maxillofacial surgery*, 60(4), 374-379 <https://doi.org/10.1053/joms.2002.31222>.
- Ramos, L. R., Fentanes, E. P., Montiel, R. N., Dib Kanán, A., & Esquivel, B. E. E. (2007). Tipos y técnicas de blanqueamiento dental. *Oral*, 8(25), 392-395. Recuperado de <http://new.medigraphic.com/cgi-bin/resumen.cgi?IDARTICULO=25998>.

- Reis, A., Dalanhol, A. P., Cunha, T. S., Kossatz, S., & Loguercio, A. D. (2011). Assessment of tooth sensitivity using a desensitizer before light-activated bleaching. *Operative dentistry*, 36(1), 12-17 <https://doi.org/10.2341/10-148-CR>.
- Reuter, J., Jocher, A., Stump, J., Grossjohann, B., Franke, G., & Schempp, C. M. (2008). Investigation of the anti-inflammatory potential of Aloe vera gel (97.5%) in the ultraviolet erythema test. *Skin pharmacology and physiology*, 21(2), 106-110 <https://doi.org/10.1159/000114871>.
- Reynolds, T., & Dweck, A. C. (1999). Aloe vera leaf gel: a review update. *Journal of ethnopharmacology*, 68(1), 3-37. Hamman JH. Composition and applications of Aloe vera leaf gel. *Molecules*. 2008;13:1599-1616.
- Reynolds, T., & Dweck, A. C. (1999). Aloe vera leaf gel: a review update. *Journal of ethnopharmacology*, 68(1), 3-37.
- Salazar-Sánchez, N., López-Jornet, P., Camacho-Alonso, F., & Sánchez-Siles, M. (2010). Efficacy of topical Aloe vera in patients with oral lichen planus: a randomized double-blind study. *Journal of oral pathology & medicine*, 39(10), 735-740 DOI: 10.1111/j.1600-0714.2010.00947.x.
- Schemehorn, B., González-Cabezas, C., & Joiner, A. (2004). A SEM evaluation of a 6% hydrogen peroxide tooth whitening gel on dental materials in vitro. *Journal of dentistry*, 32, 35-39 <https://doi.org/10.1016/j.jdent.2003.10.012>.
- Sfreddo, M., & Mason, S. (2005). Evaluación del blanqueamiento dental mediante espectrofotometría y SEM. *Quintessence Int*, 5, 55-76 Recuperado de <http://biowhite.it/pdf/QuintessenzaInternationalESPweb.pdf>.
- Sharafeddin, F., & Farshad, F. (2015). The Effect of Aloe Vera, Pomegranate Peel, Grape Seed Extract, Green Tea, and Sodium Ascorbate as Antioxidants on the Shear Bond Strength of Composite Resin to Home-bleached Enamel. *Journal of Dentistry*, 16(4), 296 Recuperado de <https://www.ncbi.nlm.nih.gov/pmc/articles/PMC4664025/>.

- Soares, D. G., Basso, F. G., Hebling, J., & de Souza Costa, C. A. (2014). Concentrations of and application protocols for hydrogen peroxide bleaching gels: effects on pulp cell viability and whitening efficacy. *Journal of dentistry*, 42(2), 185-198. <https://doi.org/10.1016/j.jdent.2013.10.021>
- Stevens N. Aloe vera. 7ma Ed Málaga-España: Editorial Sirio S.A.; 2006
- Suárez, A. A. A., & Herrera, E. M. (2009). La salud bucal colectiva y el contexto colombiano: un análisis crítico. *Revista Gerencia y Políticas de Salud*, 16, 91-105 Recuperado de <http://www.scielo.org.co/pdf/rgps/v8n16/v8n16a06.pdf>.
- Surjushe, A., Vasani, R., & Saple, D. G. (2008). Aloe vera: a short review. *Indian journal of dermatology*, 53(4), 163 doi: 10.4103/0019-5154.44785.
- Tay, L. Y., Kose, C., Loguercio, A. D., & Reis, A. (2009). Assessing the effect of a desensitizing agent used before in-office tooth bleaching. *The Journal of the American Dental Association*, 140(10), 1245-1251 DOI: 10.2341/10-148-CR.
- Tredwin, C. J., Naik, S., Lewis, N. J., & Scully, C. B. E. C. (2006). Hydrogen peroxide tooth-whitening (bleaching) products: review of adverse effects and safety issues. *British dental journal*, 200(7), 371-376 DOI: 10.1038/sj.bdj.4813423.
- Vega, A., Ampuero, N., Díaz, L., & Lemus, R. (2005). El Aloe vera (*Aloe barbadensis* Miller) como componente de alimentos funcionales. *Revista chilena de nutrición*, 32(3), 208-214 Recuperado de http://www.scielo.cl/scielo.php?script=sci_arttext&pid=S0717-75182005000300005.
- Vijayalakshmia D, Dhandapanib R, Jayavenia S, Jithendraa PS, Rosea CH, Mandal AB. In vitro anti inflammatory activity of Aloe vera by down regulation of MMP-9 in peripheral blood mononuclear cells. *J Ethnopharmacol*. 2012;141:542-546 doi: 10.1016/j.jep.2012.02.040.

ANEXOS

ANEXO 1: Ficha de sensibilidad

Ficha de sensibilidad

Durante e inmediatamente después del Blanqueamiento

Nombre del paciente: _____

Edad: _____ HC: _____

Fecha: _____ Hora finalización del tratamiento: _____

Identificar los diferentes dientes que pudieran experimentar sensibilidad

Sensibilidad a la primera aplicación (15 min)



0 = no hay sensibilidad 1 = leve 2 = moderada 3 = considerable
4 = severa

Sensibilidad a la segunda aplicación (30 min)



0 = no hay sensibilidad 1 = leve 2 = moderada 3 = considerable
4 = severa

Sensibilidad a la tercera aplicación (45 min)



0 = no hay sensibilidad 1 = leve 2 = moderada 3 = considerable
4 = severa

Sensibilidad inmediatamente después del blanqueamiento



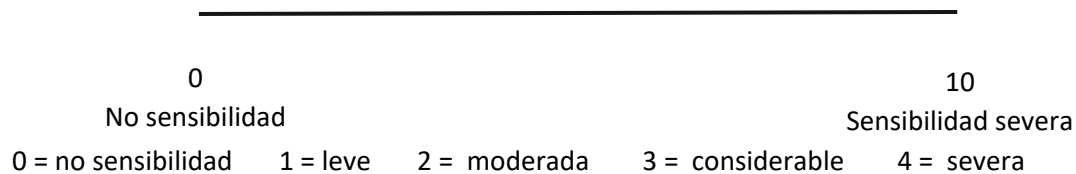
0 = no hay sensibilidad 1 = leve 2 = moderada 3 = considerable
4 = severa

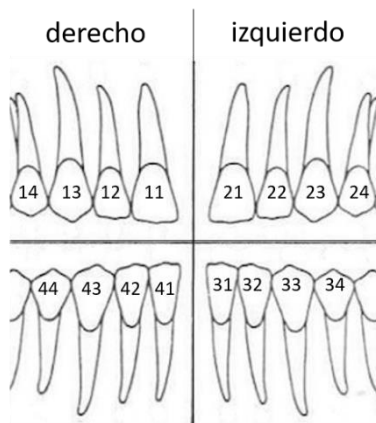
Ficha de sensibilidad para el paciente

Nombre del paciente: _____

Identificar los diferentes dientes que pudieran experimentar sensibilidad

Fecha en la que se presenta la sensibilidad: _____ Hora en la que se
presenta la sensibilidad: _____

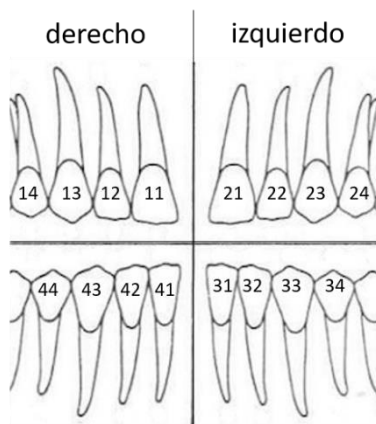



Fecha en la que se presenta la sensibilidad: _____ Hora en la que se presenta la sensibilidad: _____

0 10
 No sensibilidad Sensibilidad severa

0 = no sensibilidad 1 = leve 2 = moderada 3 = considerable 4 = severa

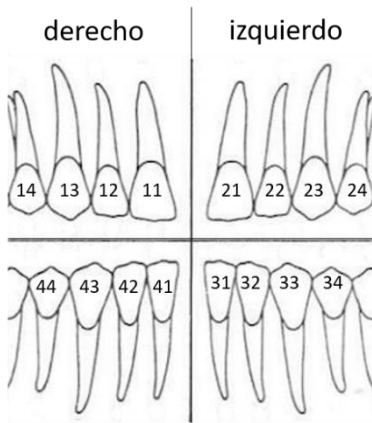


Fecha en la que se presenta la sensibilidad: _____ Hora en la que se presenta la sensibilidad: _____

0
No sensibilidad

10
Sensibilidad severa


0 = no sensibilidad 1 = leve 2 = moderada 3 = considerable 4 = severa



Anexo 2: VITA Clasical



Anexo 3: VITA 3DMASTER bleach



Anexo 4 : VITA easyshade



ANEXO 5: Consentimiento informado

FACULTAD DE ODONTOLOGÍA

UNIVERSIDAD DE LAS AMÉRICAS

CONSENTIMIENTO INFORMADO

**APLICACIÓN DEL ALOE VERA EN LA SENSIBILIDAD POST
CLAREAMIENTO DENTAL EN CONSULTORIO: CASO CLÍNICO.**

Responsables:

Dra Virginia Vizcarra

Alumno: Francisco Monroy

Institución: Universidad de las Américas Facultad de Odontología

Email: v.vizcarra@udlanet.ec javier.monroy @udla.edu.ec

Título del proyecto: Aplicación del aloe vera en la sensibilidad post clareamiento dental en consultorio: caso clínico.

Invitación a participar:

Está usted invitado a participar como paciente voluntario, en una evaluación supervisada por un profesional y un estudiante, en la cual se determinará cuanta sensibilidad presenta después del blanqueamiento dental y su disminución mediante la aplicación de aloe vera..

PROPÓSITO

El objetivo es evaluar el efecto del aloe vera para tratar la sensibilidad dental que se presente después de un blanqueamiento.

PROCEDIMIENTOS

Para participar como paciente voluntario de esta investigación, usted debe tener entre 18 años a 30 años de edad, no fumar, no estar embarazada, o en periodo de lactancia. Debe tener color dental amarillo (mínimo A3 en caninos y A2 en incisivos, los colores son establecidos según el EasyShade

que los investigadores usarán). Además usted no puede tener restauraciones de ningún tipo en los dientes anteriores, que son en los que se realiza normalmente el blanqueamiento dental. Tampoco puede presentar sensibilidad dental previa al tratamiento o tener caries sin tratar.

Se realizarán dos sesiones de blanqueamiento dental (1 cada semana) por parte del estudiante, en el transcurso de las sesiones se tomarán fotografías dentales y se enviará una ficha de registro para llenar en casa la información acerca de la sensibilidad que presenta. Estas fichas serán recolectadas en la siguiente cita.

1) PRIMERA SESIÓN

- Se realizará una profilaxis completa, con cavitron, curetas (de ser necesario), con piedra pómez y agua.
- Se tomarán fotografías dentales



Iniciales del nombre del voluntario

2) SEGUNDA SESIÓN

- Se tomará el color de los dientes al inicio y al final de cada sesión de blanqueamiento con escalas: VITA Clasica, VITA 3DMASTER bleach, espectrofotómetro VITA.
- Se limpiarán las piezas dentales previa a la aplicación del agente blanqueador.
- El estudiante le realizará una sesión de blanqueamiento dental con peróxido de hidrógeno al 35% (Whiteness HP, FGM, Joinvile, Brasil) de aproximadamente 45 minutos.
- Se aplicara el agente de aloe vera durante 10 minutos en las caras anteriores de los dientes
- Se enviará la ficha a casa.
- Se acordará el día de la próxima visita.

3) TERCERA SESIÓN

- Se tomará el color de los dientes y fotografías dentales para el registro antes y después del blanqueamiento con escalas VITA Clasica, VITA 3DMASTER bleach, espectrofotómetro VITA.
- El estudiante le realizará una sesión de blanqueamiento dental con peróxido de hidrógeno al 35% (Whiteness HP, FGM, Joinvile, Brasil) de aproximadamente 45 minutos
- Se aplicara el agente de aloe vera durante 10 minutos en las caras anteriores de los dientes
- Se recolectarán las fichas que se enviaron a casa
- Se envían otras fichas a casa
- Se acordará el día de la próxima visita.

4) CUARTA SESIÓN

- ***Se tomará el color final de los dientes y se recolectará los formularios entregados***

RIESGOS

Molestias generadas por el estudio: principalmente puede ocurrir sensibilidad posblanqueamiento dental severa, la cual será tratada con desensibilizantes y se retirará al sujeto del estudio. Riesgos potenciales: alergia a los diversos biomateriales a utilizarse; sensibilidad severa posblanqueamiento.

En caso de ocurrir quemaduras en la encía u otra mucosa por contacto con el peróxido de hidrógeno, se aplicará un agente neutralizante incluido en el kit de blanqueamiento dental. Este producto que alivia la molestia de forma inmediata. Estas quemaduras sólo ocurrirían como un accidente durante la aplicación del agente blanqueador ya que se aplicará protectores de tejidos blandos y medidas de protección ocular.

BENEFICIOS Y COMPENSACIONES

Usted debe saber que su participación como paciente voluntario, le proporcionará como beneficio recibir un procedimiento estético dental seguro y gratuito (blanqueamiento dental). Usted no recibirá ninguna compensación monetaria por su participación. El único gasto en el que incurrirá es el pago monetario de un dólar americano (\$1), el cual corresponde al pago de derechos de historia clínica. Usted no incurrirá en ningún otro gasto.



CONFIDENCIALIDAD Y RESGUARDO DE INFORMACIÓN

Usted debe entender que todos sus datos generales y médicos, serán resguardados por la Facultad de Odontología de la UDLA, en dónde se mantendrán en estricta confidencialidad y nunca serán compartidos con terceros. Su información, se utilizará únicamente para realizar evaluaciones, usted no será jamás identificado por nombre. Los datos no serán utilizados para ningún otro propósito.

RENUNCIA

Usted debe saber que su participación en el curso es totalmente voluntaria y que puede decidir no participar si así lo desea, sin que ello represente perjuicio alguno para su atención odontológica presente o futura en la Facultad de Odontología de la Universidad de las Américas. También debe saber que los responsables del curso tienen la libertad de excluirlo como paciente voluntario del curso si es que lo consideran necesario.

DERECHOS

E leído toda la información con respecto a la investigación que será realizada por la facultad de odontología de la universidad de las Américas cuyo título es: APLICACIÓN DEL ALOE VERA EN LA SENSIBILIDAD POST CLAREAMIENTO DENTAL EN CONSULTORIO: CASO CLÍNICO

Se me ha explicado todo el procedimiento que se realizarán, los materiales que se usarán, los riesgos y beneficios que adquiriré al entrar a este estudio. Luego de analizar toda la información, estoy totalmente de acuerdo en

participar como paciente voluntario y acepto todas las condiciones y parámetros que se me ha explicado previamente.

ACUERDO

Nombre del Paciente	Firma del Paciente	Fecha
Nombre del Clínico Responsable	Firma del Clínico Responsable	Fecha (dd-mmm-aaaa)

Al firmar en los espacios provistos a continuación, y poner sus iniciales en la parte inferior de las páginas anteriores, usted constata que ha leído y entendido la información proporcionada en este documento y que está de acuerdo en participar como paciente voluntario en el curso. Luego de firmar estos documentos usted recibirá una copia firmada de este documento.

ANEXO 6: EQUIPO FOTOGRAFICO



MARCA: NIKON

TIPO: D5000

LENTE: MACRO 105 mm

FLASH: Ring flash tokina

