



FACULTAD DE ODONTOLOGÍA

FRECUENCIA Y CAUSAS PARA EL ALARGAMIENTO DE CORONA CLÍNICA  
CON O SIN OSTEOTOMÍA EN EL CENTRO DE ATENCIÓN ODONTOLÓGICA  
DE LA UDLA EN EL PERIODO DE MARZO – OCTUBRE 2017.

Autor

Álvaro Sadoc Badillo León

Año  
2018



FACULTAD DE ODONTOLOGÍA

FRECUENCIA Y CAUSAS PARA EL ALARGAMIENTO DE CORONA CLÍNICA  
CON O SIN OSTEOTOMÍA EN EL CENTRO DE ATENCIÓN ODONTOLÓGICA  
DE LA UDLA EN EL PERIODO DE MARZO – OCTUBRE 2017.

“Trabajo de titulación presentado en conformidad con los requisitos  
establecidos para optar por el título de Odontólogo”

Profesor guía

Dra. Emma Samaniego Melcumian

Autor

Álvaro Sadoc Badillo León

Año

2018

## **DECLARACIÓN DEL PROFESOR GUÍA**

“Declaro haber dirigido el trabajo, frecuencia y causas para el alargamiento de corona clínica con o sin osteotomía en el centro de atención odontológica de la UDLA en el periodo de marzo – octubre 2017, a través de reuniones periódicas con el estudiante Álvaro Sadoc Badillo León, en el noveno semestre de la carrera, orientando sus conocimientos y competencias para un eficiente desarrollo del tema escogido y dando cumplimiento a todas las disposiciones vigentes que regulan los Trabajos de Titulación”.

---

Dra. Emma Samaniego

Periodoncia

C.I. 1715493894

## **DECLARACIÓN DEL PROFESOR CORRECTOR**

“Declaro haber revisado este trabajo, frecuencia y causas para el alargamiento de corona clínica con o sin osteotomía en el centro de atención odontológica de la UDLA en el periodo de marzo – octubre 2017 del estudiante Álvaro Sadoc Badillo León, en el noveno semestre de la carrera dando cumplimiento a todas las disposiciones vigentes que regulan los Trabajos de Titulación”.

---

Dr. Pablo Quintana

C.I.1708586605

## **DECLARACIÓN DE AUTORÍA DEL ESTUDIANTE**

“Declaro que este trabajo es original, de mi autoría, que se han citado las fuentes correspondientes y que en su ejecución se respetaron las disposiciones legales que protegen los derechos de autor vigentes”.

---

Álvaro Sadoc Badillo León

C.I. 1714534326

## **AGRADECIMIENTOS**

Agradezco a Dios por la perseverancia que me ha dado a lo largo de este proceso que curse hace más de cuatro años.

Agradezco a mis padres, Álvaro Badillo Sánchez, Patricia León, personas de gran sabiduría quienes se han esforzado por ayudarme a llegar cada vez más lejos, y a sus ganas de trasmitirme conocimientos gracias a la dedicación que los ha regido, he logrado importantes objetivos como es culminar el desarrollo de mi proyecto de titulación con éxito.

Agradezco a mi hermano Andrés por ser una persona sencilla que me ha apoyado desde el inicio, y motivado para ser el mejor en lo que hago.

Agradezco a mis amigos y compañeros que he hecho en el trascurso de mi carrera, por brindarme momentos únicos, en especial a Carolina Galeas, por su apoyo y ayuda incondicional quien me motivó a seguir adelante cada día.

Y finalmente a mi tutora Dra. Emma Samaniego, por todo el apoyo, estímulo y paciencia a lo largo de este estudio.

## RESUMEN

El alargamiento de la corona clínica se ha posicionado como un procedimiento de rutina en la consulta odontológica asociado a conseguir una buena salud periodontal, que es un requisito indispensable dentro de la práctica odontológica ya sea por motivos estéticos, funcionales y protésicos. **El objetivo** del presente estudio será determinar la frecuencia y las causas principales para realizar un alargamiento de corona clínica que incluya o no la remodelación ósea. **Materiales y métodos:** Se obtuvo el registro de alargamientos de corona clínica en el quirófano de la facultad de odontología de la Universidad de las Américas, donde se recogieron mediante el formulario de recolección de datos 67 casos comprobados en el período de muestra seleccionado. **Resultados:** La frecuencia con la que se realizaron alargamientos de corona en el periodo seleccionado fue en 91 ocasiones, 24 historias clínicas no fueron halladas por lo que el universo de la muestra se redujo a 67 historias clínicas comprobadas de las cuales el 61,19% necesitaron remodelación ósea (osteotomía). Las causas primordiales para realizar este procedimiento quirúrgico fueron la presencia de márgenes subgingivales (26,87%), caries de cemento y fracturas coronarias ambas con un (20,97%). Del total de los casos se encontraron 11 fichas clínicas (16,42%) sin constancia física alguna en la historia clínica de ser sometidos a algún tipo de alargamiento de corona clínica. **Conclusiones:** Se determinó que la presencia de márgenes sobre contorneados es la principal causa para realizar un alargamiento de corona en quirófano de la facultad, y que el tratamiento postoperatorio relevante es el tratamiento de conductos (31,34%).

**Palabras clave:** Alargamiento de corona, Osteotomía, Márgenes subgingivales, Caries de cemento, Tratamiento de conductos.

## ABSTRACT

The lengthening of the clinical crown has been positioned as a routine procedure in the dental practice, associated with achieving good periodontal health, which is an indispensable requirement in dental practice with a esthetic, functional and prosthetic reasons. **The objective** of the present study is determine the frequency and the main causes for performing a clinical crown lengthening that includes or not bone remodeling. **Materials and methods:** The record of clinical crown lengthening was obtained in the operating room of the dentistry faculty of the University of the Americas, where 67 verified cases were collected through the data collection form in the sample period selected. **Results:** The frequency with which crown lengthening was performed in the selected period was 91 occasions, 24 clinical histories were not found, so the universe of the sample was reduced to 67 proven clinical histories of which 61.19% they needed bone remodeling (osteotomy). The main causes to perform this surgical procedure were the presence of subgingival margins (26.87%), cement decays and coronary fractures both with (20.97%). Of the total of cases, 11 clinical records (16.42%) were found without any physical evidence in the clinical history of being subjected to some type of clinical crown lengthening. **Conclusions:** It was determined that the diagnosis by subgingival margins is the main cause to perform a lengthening of the crown in the operating room of the faculty, and that the relevant postoperative treatment is the endodontic treatment (31.34%).

**Key words:** Crown lengthening, Osteotomy, Subgingival margins, Cement decay, Root treatment.



# ÍNDICE

1. INTRODUCCIÓN.....	1
1.1 PLANTEAMIENTO DEL PROBLEMA.....	1
1.1 JUSTIFICACIÓN.....	2
2. MARCO TEÓRICO.....	4
2.1 ALARGAMIENTO DE CORONA.....	4
2.1.1 DEFINICIÓN.....	4
2.1.2. ANCHO BIOLÓGICO PERIODONTAL.....	5
2.1.3. FENOTIPO PERIODONTAL.....	6
2.1.4. INVASIÓN DEL ESPACIO BIOLÓGICO.....	7
2.1.5. ERUPCIÓN PASIVA ALTERADA.....	8
2.1.6. MÁRGENES SUBGINGIVALES.....	9
2.1.7. FRACTURAS DENTALES.....	10
2.2 TÉCNICAS PARA EL ALARGAMIENTO DE CORONA.....	12
2.2.1 GINGIVECTOMÍA/ GINGIVOPLASTÍA.....	14
2.2.2 EXTRUSIÓN ORTODÓNCICA.....	15
2.2.3 COLGAJO DE REPOSICIÓN APICAL.....	17
3. OBJETIVOS.....	19
3.1 OBJETIVO GENERAL:.....	19
3.2 OBJETIVOS ESPECÍFICOS.....	19
4. HIPÓTESIS:.....	19
5. MATERIALES Y MÉTODOS.....	20
5.1 TIPO DE ESTUDIO:.....	20
5.2 UNIVERSO DE LA MUESTRA.....	20
5.3 MUESTRA.....	20
5.4 CRITERIOS DE INCLUSIÓN.....	20
5.5 CRITERIOS DE EXCLUSIÓN.....	20
5.6 DESCRIPCIÓN DEL MÉTODO.....	21
6. ANÁLISIS ESTADÍSTICO.....	22

6.1	RESULTADOS.....	22
6.2	DISCUSIÓN DE RESULTADOS.....	32
7.	CONCLUSIONES.....	35
8.	RECOMENDACIONES.....	36
	REFERENCIAS .....	37
	ANEXOS.....	42

## 1. INTRODUCCIÓN

### 1.1 PLANTEAMIENTO DEL PROBLEMA

A lo largo de los años los odontólogos han tenido dificultades en la corrección relativa del margen gingival especialmente en procedimientos periodontales. En el tratamiento protésico, principalmente periodontal-protésico, se han dado muchos fracasos por el manejo incorrecto de la prótesis periodontal y tejidos duros. Estos fracasos son frecuentemente atribuidos a la mala higiene bucal y la mala cooperación del paciente, pero esto no siempre es cierto. Es atribuido a una violación en la anchura biológica periodontal debido a la colocación subgingival de una restauración o una prótesis. Ganji, K. et al, (2012).

Escudero, N. y cols. (2007) mencionan que siempre que se produzca una invasión del espacio biológico periodontal se producirá una mayor inflamación gingival en respuesta del periodonto, provocando también pérdida de inserción, con el consiguiente aumento de caries dental e inconvenientes en las restauraciones; todo esto, da lugar a la aparición de problemas protésicos y periodontales. Por lo tanto, conservar el ancho biológico es necesario para impedir la formación de bolsas periodontales o inclusive recesiones gingivales. Únicamente reduciendo el acúmulo de placa bacteriana se puede evitar una invasión del espacio biológico.

El alargamiento periodontal de la corona clínica suele ser realizado con muchos fines como, por ejemplo: el mejoramiento estético en presencia de una erupción pasiva tardía de cualquier pieza dental. Además, para los dientes con caries subgingival, fracturas o ambas, este tratamiento puede establecer un ancho biológico y necesariamente una longitud coronaria adecuada que facilite el manejo protésico. La cirugía de alargamiento de corona implica varias

técnicas, incluyendo gingivectomía, gingivoplastia o colgajos de reposición apical, que pueden incluir o no la remodelación ósea. Hempton, T. et al, (2010).

El objetivo principal del procedimiento del alargamiento de la corona consiste en la adecuada restauración de un ancho biológico y la creación de un espacio proporcionado para la correcta colocación de prótesis marginales. Esto puede lograrse quirúrgicamente u ortodóncicamente o por una combinación de ambos. Mahantesha, S y cols, (2010).

La cirugía de alargamiento de corona es una opción para facilitar la terapia restaurativa o mejorar la apariencia estética. Sin embargo, para planificar un procedimiento de alargamiento de corona, toda la condición periodontal de los pacientes y sus hábitos de higiene deben ser evaluados. Además, un diagnóstico preciso y un enfoque interdisciplinario obligatorio para la obtención de resultados predecibles aún más en áreas estéticas. Santos de Oliveira, P. y cols, (2015).

García, M en el año 2013, menciona que, el procedimiento quirúrgico de alargamiento de corona clínica ha sido básicamente oportuno para proporcionar retención adecuada para piezas que van hacer de pilares en coronas y puentes protésicamente hablando. Sin embargo, la rehabilitación oral y ortodoncia, primariamente, han hecho que este procedimiento quirúrgico sea tratado de manera interdisciplinaria para integrar aspectos funcionales y estéticos.

## 1.1 JUSTIFICACIÓN

El alargamiento de la corona clínica se ha posicionado casi como un procedimiento de rutina en la consulta estomatológica, asociado a conseguir una buena salud periodontal, requisito indispensable dentro de la práctica

odontológica ya sea con motivos estéticos, funcionales y protésicos. Por esta razón, es importante llevar a cabo un protocolo de procedimientos clínicos y quirúrgicos dentro del centro de atención odontológica de la Universidad de las Américas, al igual que validar la veracidad al momento de diagnosticar y tratar a una pieza con alargamiento de corona clínica.

Al ser el alargamiento de corona un procedimiento rutinario en el quirófano de la facultad y en ocasiones obligatorio para la posterior rehabilitación de la pieza dental durante cualquier tratamiento clínico que el estudiante este realizando, es fundamental que se tengan claros los diferentes procesos o pasos para lograr con éxito el aumento de la corona clínica, dependiendo fundamentalmente de los conocimientos y la correcta elaboración de la historia clínica.

## 2. MARCO TEÓRICO

### 2.1 ALARGAMIENTO DE CORONA

#### 2.1.1 DEFINICIÓN

El aumento de la corona clínica es un medio para simplificar los procedimientos de restauración en piezas dentales, que no son del tamaño adecuado, con presencia de caries subgingival, fracturas a nivel cervical, en sí condiciones que dificultan su restauración, y se realiza con el objetivo principal de devolver la anatomía y función de la pieza afectada (Juarez Membreño, I. et al. 2014).

Los motivos principales para una corona clínica corta (CCC) son alteraciones como caries extensa, erosión de las piezas, un traumatismo que induzca a la fractura, o lesiones no cariosas como la atrición, abfracción, erosión o incluso iatrogenias; variaciones en la erupción dentaria, como la erupción pasiva alterada o Hiperplasia gingival o la variación genética, como en la macro o microdoncia. Es así que todos estos diagnósticos, se puede realizar un alargamiento de corona de forma quirúrgica en sus diversas variaciones o técnicas. (Escudero Castaño, N y cols. 2007)

Pero al igual que todas las patologías orales anteriormente mencionadas existen varios criterios de exclusión para realizar el aumento o alargamiento de la corona clínica (Mahantesha, S y cols.2010)

Como pueden ser:

- Grado 2-3 de movilidad dentaria.
- Pérdida ósea.
- Dientes imposibles de restaurar.

- Contraindicaciones sistémicas o locales para la cirugía
- Molares con soporte periodontal inadecuado y con exposición de furca.

### 2.1.2. ANCHO BIOLÓGICO PERIODONTAL

El espacio biológico periodontal es el ancho que existe desde el margen gingival hasta el reborde óseo alveolar y está constituido anatómicamente por tres componentes: Surco gingival, epitelio de unión y las fibras supracrestales o unión conectiva. Un estudio clásico es el de Gargulio y cols en 1961, quienes midieron individualmente estos componentes del ancho biológico en materia de necropsia humana normal y establecieron que la medida del surco gingival era de 0,69mm, el epitelio de unión ocupaba 0.97mm y la inserción de fibras conectivas supracrestales era de 1,07mm sobre la superficie radicular (Rossi, G.2004).

En otras palabras, la anchura biológica es el espacio entre el margen gingival y la cresta ósea, cuyo espacio es el adecuado para contener los componentes anatómicos mencionados, y que será alrededor de 3mm. Se dice aproximadamente porque esta medida puede variar entre cada diente y entre cada una de sus superficies (Rossi, R. y cols. 2014).

Por otro lado, Maynard y Wilson en 1979 realizaron otra clasificación de las mismas estructuras anatómicas nombrándolas; superficial fisiológico, crevicular fisiológico, subcrevicular fisiológico. El superficial fisiológico representa la gingiva libre y adjunta que rodea al diente mientras que el crevicular fisiológico es la dimensión que se representa del margen gingival al epitelio de unión. El subcrevicular fisiológico es análogo al ancho biológico descrito por Gargulio que consiste del epitelio de unión y la inserción de fibras conectivas.

Estos llegaron a la conclusión de que la invasión con márgenes subgingivales del espacio subcrevicular, debe ser suprimida para evitar la presencia de cálculos permanentes en esa zona. Es por esto que el odontólogo clínico debe conocer y conceptualizar las tres áreas anatómicas para tener en cuenta la interacción con los márgenes sobre extendidos de una prótesis (Khuller, N. 2009).

### 2.1.3. FENOTIPO PERIODONTAL

El biotipo periodontal es el conjunto de particularidades concretas que presenta en la encía de toda persona. Se ha tenido en cuenta la presencia de dos “biotipos” periodontales, uno delgado con papilas altas e incisivos alargados y uno grueso con papilas cortas e incisivos ligeramente cuadrados. De igual forma existe evidencia de un tercer fenotipo periodontal que se caracteriza por una encía queratinizada “normal”, delgada, festoneada, y con una morfología dental cuadrada.

El biotipo periodontal en un principio denominado así. Posteriormente diversos autores lo han denominado fenotipo periodontal ya que algunas características periodontales están influenciadas genéticamente como ambientalmente. Otro aspecto importante también a tener en cuenta es el ancho y grosor de la encía queratinizada. (Lister, M. 2010).

Durante el procedimiento de alargamiento de una corona clínica un aspecto importante a tener en cuenta es el biotipo periodontal del paciente. El examen clínico confirma la diversidad de los pacientes en relación a la morfología de los tejidos periodontales. Es decir que, normalmente hallamos por un lado una encía marginal gruesa y poco festoneada y por otro a una encía delgada y con un festón muy pronunciado (García Briceño, M.2013).



Nikiforidou, M. et al en el 2015, en un estudio descriptivo realizado en Grecia cuyo objetivo era investigar la relación entre los parámetros morfométricos periodontales para desarrollar una clasificación del biotipo con la ayuda de una tomografía computarizada ConeBeam. Se descubrió que, entre todos los pacientes, el 52% de ellos fueron caracterizados como pertenecientes al biotipo fino o grueso, Mientras que el 48% restante pertenecían a un biotipo periodontal mixto. La identificación del biotipo periodontal y su relación con el grosor de la placa ósea labial subyacente, posee variadas aplicaciones clínicas en la práctica dental y considerando los hallazgos de este estudio deben hacerse con precaución.

Es posible que estas diferencias en los biotipos periodontales, se presenten en la extensión de la unión dentogingival, de manera que el biotipo fino se verá asociado a una menor longitud en la unión gingival, por otro lado, el biotipo grueso presenta una unión dentogingival más larga. En el examen histológico no se ha probado, pero en clínica se ha observado; los dientes posteriores presentan una encía y cresta ósea más ancha, y unión dentogingival mayor que en los dientes anteriores, con encía y cresta más fina. En el procedimiento para alargar la corona clínica se puede transformar la longitud de la unión dentogingival (MattaValdiviezo, E. et al. 2012).

#### 2.1.4. INVASIÓN DEL ESPACIO BIOLÓGICO

La invasión del espacio biológico periodontal, aunque solo sea en un punto, producirá el establecimiento de un proceso inflamatorio con un rodete gingival eritematoso que al final alterará el resultado estético. Los efectos a largo plazo son impredecibles, pudiendo acelerar la enfermedad periodontal o generar consecuencias cuando el periodonto es débil. En cualquier caso, es explícito que la existencia de la inflamación persistente y el consecuente sangrado empobrece el resultado final y desmotiva al paciente (SEPA. 2008).

Por otro lado, es importante conocer los fenotipos periodontales. En el caso de un periodonto fino, la violación del espacio biológico en la cara vestibular puede traducirse en una recesión del tejido blando marginal. En el caso de un biotipo periodontal grueso, pueden existir un defecto óseo vertical o una bolsa infraósea. En el caso de un periodonto resistente (grueso, fibroso), la respuesta a la invasión del espacio biológico periodontal se traduce en una hiperplasia gingival de la encía (Caballero, A. 2011).

#### 2.1.5. ERUPCIÓN PASIVA ALTERADA

Muchos de los pacientes que acuden a la consulta odontológica son diagnosticados con erupción pasiva alterada, que se evidencia principalmente cuando el margen gingival sobrepasa la altura incisal con respecto a la unión amelocementaria. (Reyes Doimi, J. et al. 2011)

La posición o la forma de los labios durante movimientos habituales como el habla y la sonrisa no pueden ser alteradas fácilmente, pero el especialista puede modificar la estructura y tejidos periodontales, así como la posición del margen gingival y el borde incisal de los dientes.

Rossi, R y cols, 2014 en un estudio realizado menciona que, algunos pacientes con esta condición en el caso de una sonrisa gingival alta presentan una sonrisa dando la apariencia de coronas clínicas más cortas de lo que normalmente deberían ser.

Los dos criterios clínicos para el diagnóstico de la erupción pasiva alterada son: festoneado gingival excesivamente aplanado y papilas interdentes exageradamente anchas en relación a su altura. Ambos criterios están relacionados con un paciente que presenta coronas clínicas cortas, que habitualmente se relacionan con un biotipo periodontal grueso. De igual forma

es fundamental realizar un correcto diagnóstico diferencial con otras anomalías similares como hiperplasia o agrandamientos gingivales por el uso de algunos fármacos tal es el caso de los antiepilépticos, condiciones hereditarias como la fibromatosis gingival idiopática, entre otras (Wilckens, M y cols. 2015).

#### 2.1.6. MÁRGENES SUBGINGIVALES

Ruiz, J en el 2015 menciona que, los márgenes subgingivales de las restauraciones son devastadoras para la salud periodontal del paciente. Además, al tener los márgenes sobrecontorneados hacen de las restauraciones directas o indirectas como el caso de las incrustaciones sean aún más complicadas para el odontólogo restaurador.

Se ha demostrado que los márgenes que se encuentran posicionados subgingivalmente están asociados con una violación del espacio biológico que puede causar daño en los tejidos blandos adyacentes especialmente cuando destruyen la inserción epitelial y la unión conectiva produciendo una inflamación gingival. Mientras que la localización supragingival de los márgenes se ve coligada a una menor inflamación. (Ganji, k y cols.2012).

(Ruiz, J. 2015). También menciona que es conocido que el cálculo dental y la rugosidad de la superficie de la raíz produce efectos perjudiciales en la salud periodontal del paciente; sin embargo, voladizos subgingivales y márgenes abiertos, son igual de dañinos ya que actúan constantemente como captadores de biofilm dental. Los márgenes sobrecontorneados usualmente significan sangrado de las encías, problemas en el aislamiento, y la ausencia de un margen de esmalte.

Este problema aparentemente menor de invadir el espacio biológico con márgenes subgingivales de la prótesis coronaria puede provocar caries secundaria, debido a una pobre higiene oral a nivel del margen gingival y por ende un aumento considerativo en el acúmulo de placa a nivel de la unión corona-diente, que posteriormente provocara inflamación gingival, subsecuente aumento de la profundidad de sondaje y en ocasiones, recesión gingival (Gutiérrez, F. 2009).

#### 2.1.7. FRACTURAS DENTALES

Las fracturas de las piezas anteriores son los traumas más comunes en los tejidos dentales por la localización y la prominencia del arco. Distintas opciones de tratamientos son permitidas, dependiendo de la localización de la fractura; a pesar de que la fractura este por encima o por debajo del margen gingival son a menudo diagnosticadas con mal pronóstico para la restauración. El alargamiento de la corona clínica es realizado para exponer suficiente estructura del diente para la subsecuente rehabilitación (Lee, Ji. Yoo, S.2014).

La fractura corono-raíz es un tipo de trauma dental, usualmente resulta de un impacto horizontal, que involucra, esmalte, dentina y cemento, se presenta a continuación del margen gingival y depende del desenvolvimiento de la pulpa dental, para ser clasificada en una fractura complicada o no complicada. La extracción de un diente traumatizado esta seguido por el reemplazo mediante un implante, alargamiento de corona por gingivectomía u osteotomía o extrusión ortodóntica, replantación intencional y colocación del fragmento coronal en la superficie radicular son las principales modalidades de tratamientos que proponen solucionar este problema presentando cada una ventajas, desventajas, limitaciones, pronóstico y costo (Fawzi, R. Hariri, E.2016).

Zahepasha, S, et al, en 2011 propone la alternativa del alargamiento de corona como una opción para este tipo de fracturas, removiendo el soporte del hueso alveolar; sin embargo, este procedimiento expone más la estructura del diente sano y produce un contorno gingival alto, dificultad en la estética en los tejidos blandos y principalmente una reabsorción ósea adicional en algunos casos.

El conjunto de signos y síntomas, que aparece generalmente en dientes posteriores, principalmente diferenciado por una fisura o una fractura vertical incompleta que involucra dentina acompañada de una variada sintomatología es conocido como Síndrome de diente fisurado. Algunas de las causas más comunes para está son, la oclusión traumática, restauraciones amplias, hábitos parafuncionales como bruxismo, morder objetos duros o iatrogenias como; la vibración de la pieza de mano de alta velocidad, sistemas radiculares mal diseñados (Delgado, M. 2013).

Las fracturas dentales hacen del pronóstico de las piezas dentales en muchos casos desfavorable. Cuando está presente el síndrome de diente fisurado y los síntomas son intolerables para el paciente, se realizará una exodoncia de la pieza si la fractura estuviese extendida en vertical hacia la raíz; en caso de que la fractura se encuentre coronalmente, la restauración total de esta área podría controlar los síntomas y evitar que la fractura se extienda, lo que mejorara el pronóstico de la pieza. Por otro lado, las fracturas dentales radiculares no son tratables, y el pronóstico es desfavorable (Harpenau, Kao, Lundergan, Sanz. 2013).

El pronóstico es un poco difícil de predecir, ya que se depende mucho de la localización, magnitud y extensión de la fisura, pero siempre es mejor un diagnóstico temprano. Los dientes con presencia de una fisura en el sentido coronal tienen un buen pronóstico al rehabilitarse con un recubrimiento

cuspidéo (onlay) o un recubrimiento total (total). El pronóstico desfavorable cuando la fisura invade el tercio radicular y se opta por la extracción de la pieza dentaria (Delgado, M. 2013).

(López, J. 2010) Sugiere que cuando una fractura supera el nivel de inserción gingival, viola el ancho biológico periodontal se hace necesaria la intervención quirúrgica de alargamiento de corona para tratar de restablecer las dimensiones biológicas ya descritas. Es decir, para lograr obtener una distancia de 3mm de amplitud entre el margen cervical de la restauración y el hueso alveolar.

## 2.2 TÉCNICAS PARA EL ALARGAMIENTO DE CORONA

Las técnicas con las que se puede conseguir el alargamiento de la corona:

- Gingivectomía
- Colgajo de reposición apical
- Extrucción Ortodóncica

Especialmente la gingivectomía y el colgajo de reposición apical, la gran mayoría de los casos están acompañados por la osteotomía que no es más que una remodelación ósea alveolar. Mientras que en un menor porcentaje están los procedimientos en los que no es necesario una remodelación ósea, como el caso de una gingivoplastia (Villaverde, G. 2004)

Dos términos describen a la recesión o remodelación ósea, que son osteotomía y osteoplastia. Osteotomía hace referencia a remover el hueso de soporte; osteoplastia hace referencia a retirar el hueso sin soporte. Respecto a las herramientas usadas para la recesión ósea, el odontólogo puede usar cinceles

de mano, instrumento rotatorio de alta velocidad, o incluso una pieza de corte piezoeléctrico. No importa la pieza que el odontólogo use, este debe asegurarse que el hueso tratado este humedecido constantemente durante el procedimiento para prevenir la desecación, el dolor postoperatorio y el retraso en la cicatrización (Hempton, T. et al.2010).

El término osteoplastia fue acuñado por Friedman en 1955. El objetivo de la osteoplastia consiste en replicar una forma fisiológica del hueso alveolar sin eliminar hueso de sostén o de soporte. Por lo tanto, este tratamiento quirúrgico es una técnica análoga a la gingivoplastía. (Lindhe, 2009).

Goenka, P y cols2011 alude que, la destrucción traumática, patológica, iatrogénica de la corona clínica usualmente resulta en una insuficiente estructura dental sana para dar lugar a restauraciones marginales que no invadan el espacio biológico. Tres opciones son viables y las más usadas en estos casos: la cirugía de alargamiento de corona, la extracción subsecuente a un reemplazo protésico y la erupción forzada del diente para exponer el tejido dentario sano. La cirugía de alargamiento de corona es el procedimiento más usado comúnmente para este propósito y el más simple a menor tiempo, pero si para el caso seleccionado no es lo correcto pueden presentarse consecuencias indeseables. Las complicaciones después de este procedimiento pueden ser resumidas en:

- Estética insatisfactoria especialmente en el sector anterior
  - Retracción gingival
  - Cambio en el contorno del margen gingival
  - Posible pérdida de la papila interproximal
  - Apertura de los espacios interproximales
  - Corona clínica más alta que la del diente adyacente

- Proporción corono-raíz desfavorable
- Pérdida del ligamento periodontal y hueso marginal del diente adyacente.

### 2.2.1 GINGIVECTOMÍA/ GINGIVOPLASTÍA

Se trata de una técnica quirúrgica en la cual se elimina la bolsa periodontal supracrestal en su totalidad mediante una incisión. A diferencia de la gingivoplastía la cual se restringe al remodelamiento quirúrgico de la pared externa de la bolsa periodontal “encía marginal únicamente” (Sánchez, A. 2008).

La gingivectomía tiene su indicación específica en el tratamiento de hiperplasias gingivales de cualquier índole siempre y cuando, se cuente con la cantidad suficiente de encía insertada. La gingivectomía puede aplicarse para la eliminación de bolsas periodontales supra óseas cuando se dispone de suficiente encía insertada como ya se mencionó. El principal objetivo es la eliminación de cualquier tipo de bolsa. Por otro lado, la gingivoplastía es un procedimiento quirúrgico que se efectúa para la remodelación estética de la encía logrando unos contornos más armónicos. Una técnica análoga a la gingivoplastía, especialmente indicada en melanosis gingival es la mucoabrasión. (Sánchez, A. 2008).

El método clínico de alargamiento de corona, gingivectomía y el colgajo de reposición apical, tienen indicaciones limitadas, ya que la gingivectomía no permite a lo clínicos una recesión ósea. Pero a menudo es necesario remover el hueso de soporte alrededor del diente para lograr una distancia adecuada entre la cresta alveolar y el margen gingival. Estos procedimientos deben considerarse cuando el paciente posea un crecimiento gingival excesivo y



suficiente estructura dentaria sana por encima de la cresta alveolar o tiene una gruesa capa de unión conectiva; el último puede ser determinado por resonancia ósea. La gingivectomía está indicada solo para dientes con más de 3 mm de encía adherida (Lim Oh, S. 2009).

El alargamiento estético de la corona requiere un procedimiento de gingivectomía para exponer la estructura dentaria necesaria adicional; por lo tanto, un mínimo de 3 mm de tejido queratinizado es necesario para asegurar un tejido gingival saludable. Además, el manejo de la papila es otro aspecto importante en la cirugía. El hueso interproximal debe ser cuidadosamente preservado para mantener las diferentes estructuras anatómicas, entonces los tejidos interproximales permiten una proliferación interproximal; la papila debería reemplazar la distancia desde la cresta ósea alveolar al contacto dentario interproximal, más o menos 5mm o menos (Santos de Olivera, P. 2015).

Por otro lado, la gingivoplastia consiste en una corrección quirúrgica cuyo objetivo es recontornear la encía cuando ésta ha perdido su forma fisiológica, modificando su contorno marginal en ausencia de bolsas. En la gingivoplastia, el tejido es adelgazado interproximalmente para obtener un contorno más armónico. El procedimiento llevado a cabo específicamente en las papilas se denomina papilectomía.

La gingivectomía y la gingivoplastia son usualmente realizadas en conjunto (Caballero, A. 2011).

### 2.2.2 EXTRUSIÓN ORTODÓNCICA

La extrusión ortodóncica es otra de las técnicas que se utiliza como una alternativa para realizar el alargamiento de la corona. Esta se define como el movimiento ortodóncico en dirección coronal a través de la aplicación de fuerzas ligeras y continuas para provocar cambios en los tejidos blandos y hueso.

Con respecto a la prostodoncia; si se va a realizar una extrusión con fines protésicos, se debe tener en cuenta que el diámetro mesio distal de la raíz disminuirá en base a la cantidad de extrusión que realicemos debido a la conicidad de las raíces, consideración que es importante especialmente en la estética (Ferrando Cascales, R. 2015)

El objetivo principal de la erupción guiada ortodóncicamente es devolver el ancho biológico de la pieza, para alcanzar una apropiada adaptación de los márgenes protésicos y devolver la salud periodontal.

En un reciente estudio realizado por Rivera, JC y colaboradores en 2010, clasificaron en dos tipos a la erupción ortodóncica: lenta y rápida con fibrotomía. En la extrusión lenta se aplica una fuerza leve y continua que genera cambios en los tejidos blandos y hueso alveolar. Haciendo que la pieza se mueva de 1 a 2mm por mes, es una técnica que se puede utilizar para corregir la anatomía gingival, defectos óseos o incluso preparar el alvéolo para recibir un implante. Mientras que la extrusión rápida acompañada de fibrotomía: se aplica una fuerza con activaciones más habituales que no produce cambios en los tejidos adyacentes. La fibrotomía evita que se produzca estos cambios, evitando el movimiento de todo el aparato de inserción junto con la pieza. El diente se mueve aproximadamente de 3 a 4 mm por mes y en algunos casos es necesaria realizarla junto a una gingivoplastia o incluso un recontorneado óseo para mejorar la estética del margen y no irrumpir el espacio biológico con la restauración.

Por otro lado, existe también la extrusión del diente netamente de forma quirúrgica, es más rápida para conseguir una cresta ósea alveolar relativamente sana y que no necesita la eliminación de tejido de soporte. Principalmente consiste en una avulsión cautelosa del diente sin afectar las tablas óseas, una vez luxado se posiciona dentro del alveolo fijándolo a esa altura con los dientes adyacentes. Es una técnica principalmente propuesta para remanentes radiculares con pronóstico incierto. Esta es una técnica que no goza de la suficiente sustentación científica y como complicaciones se han descrito reabsorción radicular y anquilosis (Ferrús, J. 2011).

Nethravathy, R, et al, en el 2013 en un estudio realizado mencionan, que no hay un cambio en la anchura gingival y un cambio mínimo en la altura de la papila entre el preoperatorio y el postoperatorio en las mediciones del alargamiento de la corona clínica hecha por extrusión quirúrgica usando periostotomo cuando se compara con una cirugía convencional del alargamiento coronario.

### 2.2.3 COLGAJO DE REPOSICIÓN APICAL

Esta técnica proporciona un incremento en la dimensión ápico-coronal del margen gingival, con un trauma quirúrgico mínimo y sin la necesidad de sutura, corto tiempo de tratamiento, promocionando un color ideal con los tejidos y sin la necesidad de un colgajo palatal (Carnio, J. 2014).

El colgajo de reposición apical es recomendando cuando la gingivectomía podría dirigirse para remover la totalidad o la mayoría de la encía adherida existente o cuando una reducción de la bolsa periodontal es necesaria al mismo tiempo (Lim Oh, S. 2009).

Bittencourt, S.et al, en el 2009, en un estudio que realizo sugiere que, luego de 30 meses en todos los casos usando colgajo de reposición apical muestra un tejido cicatrizado, pero estas cicatrices varían en extensión. Sin embargo, solo siete pacientes se han quejado sobre la presencia de estas. Al principio de este estudio siete pacientes pertenecían al grupo de hipersensibilidad, a pesar de esto, no hay evidencia o nueva sensibilidad luego de 6 meses. Esto mantuvo los 30 meses de evaluación periódica en el grupo que recibió el colgajo.

Navarro, C en el (2008) menciona, que entre las ventajas del colgajo de reposición apical está la de conseguir la mínima profundidad de sondaje postquirúrgica y la de conservar la encía queratinizada en una posición más

apical. Los inconvenientes son la eliminación de tejido óseo de soporte resultante de la cirugía ósea para la obtención de una estructura ósea propicia y la exposición radicular postquirúrgica. En resumen, en localizaciones en las que se va realizar disección ósea y por tanto es necesario un mayor acceso al tejido óseo subyacente, el colgajo de reposición apical será la técnica a elegir.

Lanning, S. et al, (2005) en un estudio clínico humano demostró, la ganancia de 3mm de la estructura de la corona clínica después de la osteotomía y la cirugía de colgajo de reposición apical, y la estabilidad del margen gingival libre entre los 3 a 6 meses .

### 3. OBJETIVOS

#### 3.1 OBJETIVO GENERAL:

- Determinar la prevalencia y las causas para el alargamiento de corona con o sin osteotomía en el centro de atención odontológica de la UDLA en el período de marzo – octubre 2017.

#### 3.2 OBJETIVOS ESPECÍFICOS

1. Identificar cuál es el principal diagnóstico para realizar un alargamiento de corona clínica en el centro de atención odontológica de la UDLA, mediante el cuestionario específico de recolección de datos.
2. Establecer cuál es el principal tratamiento que recibe la pieza dental luego del procedimiento quirúrgico de alargamiento de corona para saber si se ha culminado con la rehabilitación de la pieza.
3. Registrar las historias clínicas incompletas que no cumplen con la información necesaria del procedimiento de alargamiento de corona mediante el cuestionario específico, para conocer cuántas historias clínicas son inválidas.

### 4. HIPÓTESIS:

- Este estudio no requiere de hipótesis ya que es de tipo observacional.

## 5. MATERIALES Y MÉTODOS

### 5.1 TIPO DE ESTUDIO:

El estudio es Descriptivo y Transversal

### 5.2 UNIVERSO DE LA MUESTRA

El universo estará constituido por todos los pacientes que acudan a la consulta odontológica en la Universidad de las Américas y que se realizaron un alargamiento de la corona clínica en el periodo seleccionado de marzo a octubre del 2017.

### 5.3 MUESTRA

Serán seleccionados los individuos según los criterios de inclusión.

### 5.4 CRITERIOS DE INCLUSIÓN

- Paciente que se realizó un alargamiento de corona entre el periodo de marzo – octubre 2017.
- Historia clínica que conste en el archivo general y junto con el consentimiento informado firmado por el paciente.

### 5.5 CRITERIOS DE EXCLUSIÓN

- Historia clínica sin el consentimiento informado firmado por el paciente.
- Historia clínica extraviada, anulada o sin constancia de remisión entre estudiantes.

## 5.6 DESCRIPCIÓN DEL MÉTODO

Una vez obtenido el permiso de las autoridades para obtener datos para el registro de la información relacionada con el consentimiento informado, diagnóstico y examen clínico de la pieza seleccionada para este procedimiento quirúrgico:

1. Verificar en la recepción de la sala de quirófanos, todos los alargamientos que se realizaron en el periodo de marzo a octubre, para conocer la fecha y hora del procedimiento quirúrgico.
2. Revisión de las historias clínicas en el área de archivo de la clínica estomatológica.
3. Confirmar si cumple con los requisitos de inclusión el procedimiento para que sea parte del estudio.
4. Mediante un formulario específico, recolectar la información necesaria como; el diagnóstico, el tratamiento o la pieza para poder cumplir con todas las necesidades de este estudio.

## 6. ANÁLISIS ESTADÍSTICO

### 6.1 RESULTADOS

Se lleva a cabo en el quirófano de la Facultad de Odontología el registro de los alargamientos de corona que se realizan diariamente, es así que se presentaron en total 91 procedimientos quirúrgicos de alargamiento de corona en el periodo de marzo a octubre del 2017. (Tabla 1)

**Tabla 1. Frecuencia**

<b>FRECUENCIA</b>		
<b>Mes</b>	<b>Cantidad</b>	<b>Porcentaje</b>
<b>marzo</b>	9	9,89%
<b>abril</b>	21	23,08%
<b>mayo</b>	29	31,87%
<b>junio</b>	14	15,38%
<b>julio</b>	3	3,30%
<b>agosto</b>	2	2,20%
<b>septiembre</b>	0	0,00%
<b>octubre</b>	13	14,29%
<b>Total</b>	91	100,00%

No se contabilizaron 24 historias clínicas que no se encontraron en el archivo general, por historias remitidas o extraviadas. Por lo tanto la muestra se redujo en total a 67 casos comprobados de alargamientos de corona.

De los 67 casos que corresponden al universo de la muestra se identificaron 11 historias clínicas totalmente incompletas y con ninguna muestra fehaciente de que el paciente fue sometido a este procedimiento quirúrgico de alargamiento de corona. Únicamente el registro se tiene en el quirófano de la facultad.



De todos los 67 casos comprobados de alargamientos de corona clínica, se trabajó en un rango de edades desde los 14 hasta los 79 años, y el grupo predominante fue entre los 20 a 29 años de edad con un total 21 casos representando el 31.3% total. (Tabla 2)

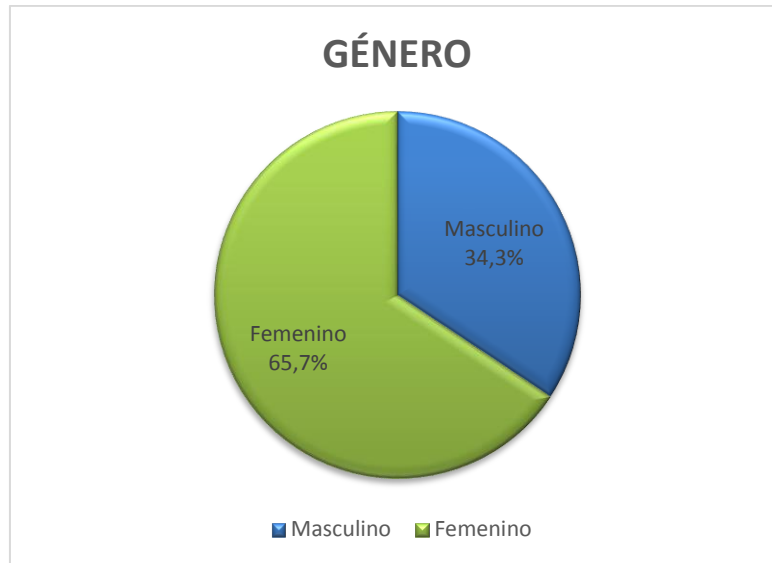
**Tabla 2. Edad**

		Frecuencia	Porcentaje
Válido	Menor a 20 años	6	9,0%
	20 a 29 años	21	31,3%
	30 A 39 años	10	14,9%
	40 A 49 años	14	20,9%
	50 o más años	16	23,9%
	Total	67	100,0%

No existe relación directa entre la edad de los pacientes y el tipo de procedimiento quirúrgico realizado ( $p > 0,622$ )

Del total de los pacientes evaluados, el 34,3% corresponden al género Masculino y el 65,7% dominante pertenece al género Femenino. (Figura 1)

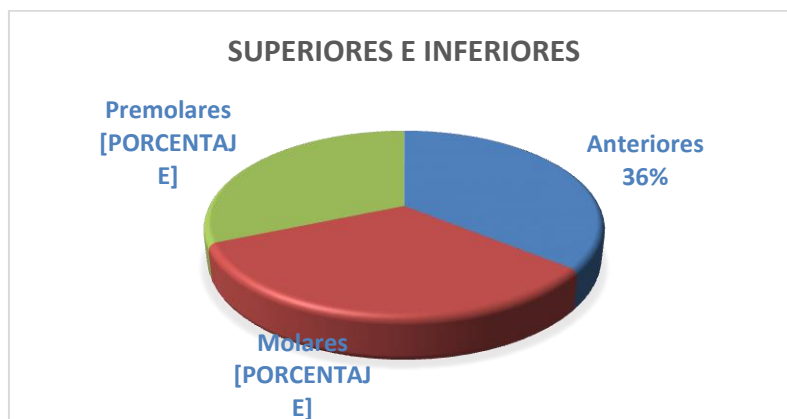No influye el género del paciente en relación a las variables de procedimiento quirúrgico, diagnóstico y tratamiento realizado ( $p = 0,822$ ).



**Figura 1. Género**

Las piezas dentales más frecuentes en los tratamientos son: Pieza #11 con el 10,4%, Pieza #25 con el 11,9% y Pieza #36 con el 10,4%. (Tabla 3)

Pudiendo observar también que los dientes anteriores superiores e inferiores, son los más tratados con algún tipo de alargamiento de corona con 24 casos, seguido por los molares con 22 casos y luego con 21 casos el grupo de los premolares. (Figura 2)



**Figura 2. Grupo Dentales**

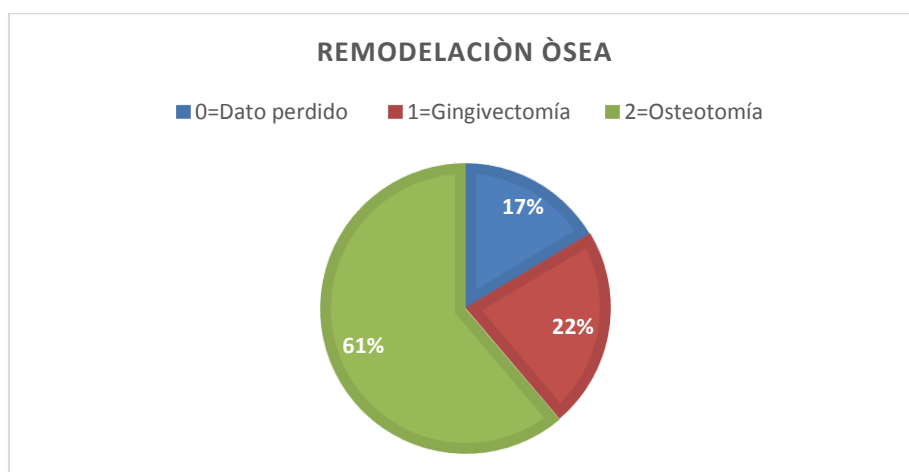
Se puede observar que a pesar de que los premolares presentaba la menor incidencia de algún tipo de alargamiento coronario, la pieza #25, es la más relevante. (Tabla 3)

**Tabla 3. Piezas Tratadas**

		Frecuencia	Porcentaje
Válido	11	7	10,4%
	12	3	4,5%
	13	1	1,5%
	15	4	6,0%
	16	3	4,5%
	17	1	1,5%
	21	4	6,0%
	22	3	4,5%
	23	3	4,5%
	24	3	4,5%
	<b>25</b>	<b>8</b>	<b>11,9%</b>
	26	2	3,0%
	27	3	4,5%
	31	1	1,5%
	35	1	1,5%
	36	7	10,4%
	38	1	1,5%
	41	1	1,5%
	43	1	1,5%
44	2	3,0%	

	45	3	4,5%
	46	2	3,0%
	47	3	4,5%
	Total	67	100,0%

El alargamiento de corona con remodelación ósea que incluye la osteotomía es el procedimiento quirúrgico más realizado en el quirófano de la facultad con 41 casos (61,19%), mientras que la gingivectomía presenta 15 casos (22,39%). (Figura 3)



**Figura 3. Remodelación ósea**

De la totalidad de los casos, se encontraron 11 historias clínicas (16,42%) sin constancia de que se realizó el procedimiento de alargamiento de corona, por lo que se dificultó la recolección exacta de estos datos, y así saber si el procedimiento se realizó con una gingivectomía u osteotomía. (Tabla 4)

**Tabla 4. Alargamiento de corona**

<b>Alargamiento de corona clínica</b>	<b>Cantidad</b>	<b>Porcentaje</b>
<b>0=Dato perdido</b>	11	16,42%
<b>1=Gingivectomía</b>	15	22,39%
<b>2=Osteotomía</b>	41	61,19%
<b>TOTAL</b>	67	100,00%

La principal causa para realizar un alargamiento de corona clínica en el quirófano de la Facultad de Odontología fue la presencia de márgenes subgingivales con un total de 18 casos (26,87%). Seguido por caries de cemento o subgingivales y fractura coronaria ambas con 14 casos (20.90%), y por último es el diagnóstico de hiperplasia gingival con 10 casos (14,93%). (Tabla 5)

**Tabla 5. Diagnóstico**

<b>Diagnóstico</b>	<b>Cantidad</b>	<b>Porcentaje</b>
<b>0=datos perdido</b>	11	16,42%
<b>1=márgenes subgingivales</b>	18	26,87%
<b>2=caries de cemento</b>	14	20,90%
<b>3=fractura coronaria</b>	14	20,90%
<b>4=hiperplasia</b>	10	14,93%
<b>TOTAL</b>	67	100,00%

En lo referente al tratamiento postoperatorio, al 31,34% de los pacientes se les realizó únicamente tratamientos de tipo endodónticos, lo que nos indica que no se ha culminado con la rehabilitación total de la pieza. (Tabla 6)

En los casos de una prótesis fija (7,46%), prótesis fija + perno (16,42%), incrustación (7,46%) o por estética (14,93%) se puede deducir que son tratamientos culminados que rehabilitaron total o parcialmente la pieza dental.

En este caso se encontraron 8 historias clínicas (11.94%) que no contenían evidencia de algún tratamiento postoperatorio.

En 6 casos (8,96%) no se realizó ningún tratamiento posterior al alargamiento de corona es decir el tratamiento fue incompleto.

Únicamente en 1 caso (1,49%) se realizó una exodoncia de la misma pieza que se realizó el procedimiento quirúrgico. (Tabla 6)

**Tabla 6. Tratamiento**

<b>Tratamiento</b>	<b>Cantidad</b>	<b>Porcentaje</b>
<b>0=datos perdidos</b>	8	11,94%
<b>1=Tratamiento de conductos</b>	21	31,34%
<b>2=Prótesis fija</b>	5	7,46%
<b>3=Prótesis fija+perno</b>	11	16,42%
<b>4=Incrustación</b>	5	7,46%
<b>5=Estética</b>	10	14,93%
<b>6=Exodoncia</b>	1	1,49%
<b>7=Incompleto</b>	6	8,96%
<b>TOTAL</b>	67	100,00%

Al realizar la relación entre las variables de procedimiento quirúrgico y el diagnóstico, podemos observar que existe una relación directa entre estas variables, ( $p=0,000$ ); ya que la mayoría de diagnósticos de márgenes subgingivales, caries de cemento o subgingivales, fractura coronaria necesitaron de la remodelación ósea (osteotomía), mientras que la hiperplasia gingival se resolvió con gingivectomía. (Tabla 7)

**Tabla 7. Procedimiento y Diagnóstico**

ALARGAMIENT O	DIAGNÓSTICO								Total	
	MÁRGENES SUBGINGIVALE S		CARIES DE CEMENTO		FRACTURA CORONARIA		HIPERPLASI A			
	cant	%	cant	%	cant	%	cant	%	cant	%
GINGIVECTOMÍ A	2	3,60%	2	3,60%	1	1,80%	10	17,90%	15	26,80%
OSTEOTOMÍA	16	28,60%	12	21,40 %	13	23,20 %	0	0,00%	41	73,20%
<b>Total</b>	<b>18</b>	<b>32,10%</b>	<b>14</b>	<b>25,00 %</b>	<b>14</b>	<b>25,00 %</b>	<b>10</b>	<b>17,90%</b>	<b>56</b>	<b>100,00 %</b>

Correlacionando las variables de procedimiento quirúrgico y el tratamiento postoperatorio realizado visualizamos una relación estadísticamente significativa entre estas variables, ( $p=0,000$ ); ya que la mayoría de los tratamientos más invasivos necesitan un procedimiento quirúrgico más complejo como es la osteotomía. (Tabla 8)

**Tabla 8. Procedimiento y Tratamiento**

ALARGAMIENTO	TRATAMIENTO															
	ENDODONCIA		PRÓTESIS FIJA		PRÓTESIS FIJA + PERNO		INCRUSTACIÓN		ESTÉTICO		EXODONCIA		INCOMPLETO		Total	
	cant	%	cant	%	cant	%	cant	%	cant	%	cant	%	cant	%	cant	%
GINGIVECTOMÍA	2	3,60%	0	0,00%	2	3,60%	1	1,80%	10	17,90%	0	0,00%	0	0,00%	15	26,80%
OSTEOTOMÍA	18	32,10%	4	7,10%	8	14,30%	4	7,10%	0	0,00%	1	1,80%	6	10,70%	41	73,20%
Total	20	35,70%	4	7,10%	10	17,90%	5	8,90%	10	17,90%	1	1,80%	6	10,70%	56	100,00%



Al analizar las variables de diagnóstico y tratamiento realizado se determinó que existe una relación significativa entre ambas variables, pudiendo observar que el tratamiento de conductos está coligado a las caries de cemento o subgingivales, las prótesis a fracturas coronarias y márgenes subgingivales, y en el caso de una hiperplasia gingival el tratamiento prioritario fue estético (p=0,000). (Tabla 9)

**Tabla 9. Diagnóstico y Tratamiento**

DIAGNOSTICO	TRATAMIENTO												Total			
	ENDODONCIA		PRÓTESIS FIJA		PRÓTESIS FIJA + PERNO		INCRUSTACIÓN		ESTÉTICO		EXODONCIA		INCOMPLETO		n	%
	n	%	n	%	n	%	n	%	n	%	n	%	n	%		
MÁRGENES SUBGINGIVALES	7	12,5%	1	1,8%	5	8,9%	3	5,4%	0	0,0%	1	1,8%	1	1,8%	18	32,1%
CARIES DE CEMENTO	8	14,3%	0	0,0%	2	3,6%	2	3,6%	0	0,0%	0	0,0%	2	3,6%	14	25,0%
FRACTURA CORONARIA	5	8,9%	3	5,4%	3	5,4%	0	0,0%	0	0,0%	0	0,0%	3	5,4%	14	25,0%
HIPERPLASIA	0	0,0%	0	0,0%	0	0,0%	0	0,0%	10	17,9%	0	0,0%	0	0,0%	10	17,9%
<b>Total</b>	<b>20</b>	<b>35,7%</b>	<b>4</b>	<b>7,1%</b>	<b>10</b>	<b>17,9%</b>	<b>5</b>	<b>8,9%</b>	<b>10</b>	<b>17,9%</b>	<b>1</b>	<b>1,8%</b>	<b>6</b>	<b>10,7%</b>	<b>56</b>	<b>100,0%</b>

## 6.2 DISCUSIÓN DE RESULTADOS

La frecuencia de alargamientos de corona encontrada en el quirófano de la facultad de odontología en el periodo de marzo a octubre fueron 91 casos. En estos 8 meses los más críticos fueron los meses de abril, mayo, junio, octubre. El resto correspondía a inicios de semestres o a periodos de vacaciones. Y en los cuales se pudieron valorar 67 casos comprobados.

(Sánchez, N. 2016) Menciona que el procedimiento quirúrgico de alargamiento de corona clínica se fundamenta en dos bases: el espacio biológico periodontal y la permanencia de la encía queratinizada alrededor de la pieza. Algunos estudios muestran que un mínimo de 3mm de ancho biológico sería adecuado para la salud periodontal, 2mm para el tejido conectivo y las fibras del epitelio de unión, y 1mm para la profundidad del surco. Se menciona también que para mantener una salud gingival es necesario una anchura adecuada de encía queratinizada alrededor de la pieza de  $\geq 2\text{mm}$ .

El 61,19% de los alargamientos que se realizaron en el quirófano de la facultad incluyeron la remodelación ósea de la pieza, es decir, una osteotomía. (Ganji, K. 2012) En un estudio realizado a 30 pacientes, en uno de sus resultados compara el rebote tisular en el tejido periodontal después de un alargamiento de corona entre la gingivectomía vs osteotomía durante 12 semanas, donde se encontró que, la cantidad de rebote en el tejido fue mejor en la gingivectomía sin cambios significativos, entre la semana 1 y 12, pero la cantidad de tejido de rebote fue mínimo en el caso de la osteotomía, independientemente del grupo de tratamiento o de la superficie dental que se trabaje. Por lo tanto, el alargamiento con osteotomía en la mayoría de los casos es más provechoso para evitar el rebote tisular que menciona Ganji.

(Lanning y sus colaboradores. 2003). En un estudio realizaron alargamiento de corona a 23 pacientes y evaluaron a 3, 6 meses de cicatrización. Definiendo que el ancho biológico en las zonas tratadas fue restablecido a su dimensión horizontal y vertical en lo que representa la altura del margen gingival, con una ganancia constante de 3mm de estructura coronal a los 3 y 6 meses. Esto

podría ser atribuido a la técnica quirúrgica que se emplee. La cantidad de reabsorción ósea en estos sitios fue de  $\geq 3\text{mm}$ .

La causa primordial o el diagnóstico principal para realizar un alargamiento de corona en el Centro de Atención Odontológica fueron los márgenes subgingivales, denominados en este estudio como otro tipo de caries (K02.8) según el CIE10 con una totalidad de 18 casos.

Diversidad de estudios han presentado la asociación entre las restauraciones subgingivales y la pérdida de inserción. El estudio de Schätzle y colaboradores, se observaron diferencias significativas entre un grupo experimental y de control al tercer año, mostrando los primeros una pérdida de inserción de 0,78mm y en los de control fue de 0,57mm. Después de 19 años el promedio acumulado de la pérdida de inserción aumento a 1,58mm para el grupo experimental y 1,12mm para el grupo de control. A partir de esta investigación se deduce que la localización subgingival de los márgenes y las restauraciones produce una notable pérdida de inserción la cual puede ser detectada hasta tres años después de realizado cualquier tratamiento (Medina, A. 2009).

Medina, A y colaboradores 2009. Mencionan un estudio realizado por Bader y sus colaboradores en 1991, en el cual evaluaron 831 pacientes atendidos regularmente en clínicas odontológicas de Carolina del Norte, USA. Análisis específicos por superficie mostraron una profundidad de sondaje significativamente mayor en restauraciones con márgenes subgingivales.

Otras de las mayores causas diagnosticadas por los estudiantes de la facultad de odontología corresponden a la fractura coronaria de las piezas, y la caries de cemento o subgingival, siendo estas el segundo motivo por el cual se sometieron los pacientes a un requerimiento quirúrgico de alargamiento de corona con 14 casos cada uno.

Machón, L y sus colaboradores en 2010, encontraron que las fracturas de piezas posteriores, premolares y molares se ven relacionadas con restauraciones de amalgama o resina que abarcan más de dos superficies dentales, y donde no había indicación de restauraciones indirectas.

Generalmente cuando hay fracturas en los premolares el alargamiento de corona requiere grandes osteotomías, ya que el margen de la fractura está contiguo a la cresta ósea.

Zhen, M. et al, en el 2017, en su estudio realizado en Beijing a 22 pacientes, mediante la observación clínica y periodontal de dientes que sufrieron fractura corono – raíz y tratados con alargamiento de corona. Se concluyó que dicho procedimiento quirúrgico es clínicamente factible y mínimamente invasivo como una opción de tratamiento para una fractura corono – apical. Además, los resultados de este estudio proveen evidencia para capacitar a los odontólogos a salvar dientes comprometidos con dicha cirugía y procedimientos restauradores.

Machón, L y sus colaboradores en 2010, en su estudio que describe las causas y los tipos de tratamientos efectuados en dientes con invasión del espacio biológico encontraron, las tres causas más frecuentes de invasión del espacio biológico en 162 pacientes en la Universidad Evangélica del Salvador fueron caries subgingival 55,56%, márgenes subgingivales de restauraciones antiguas 20,37% y fractura dental subgingival con el 9,88%. Lo que difiere del estudio realizado en la facultad de odontología de la Universidad de las Américas donde prevalecen con un 26,87% los márgenes subgingivales, seguido por caries subgingivales o de cemento y fracturas coronales ambas con un 20,90%.

## 7. CONCLUSIONES

La frecuencia con la que se realizaron alargamientos de corona en el quirófano de la facultad de odontología fueron 91 casos en los cuales se excluyó 24 historias clínicas por ausencia de las mismas en el archivo por ser remitidas o extraviadas, y por tanto el universo fueron 67 casos comprobados en los cuales el 61,19% incluyeron la remodelación ósea.

El motivo principal por el cual se asistió al quirófano de la facultad de odontología en el periodo de marzo a octubre del 2017, para realizarse un alargamiento de corona, es el diagnóstico por presencia de márgenes subgingivales en las piezas dentales 26,87%, lo que hace más complejo cualquier tipo de tratamiento protésico o prostodóncico que necesite la pieza, seguido por las caries de cemento o subgingivales y las fracturas dentarias.

El procedimiento postoperatorio predominante luego de un alargamiento de corona quirúrgico es el tratamiento de conductos de la pieza (31,34%), lo que nos apoya a concluir que en estos casos las piezas que únicamente recibieron tratamiento endodóntico luego de un alargamiento de corona no han terminado su rehabilitación completa, como si se pudiera deducir en el caso de una prótesis fija o una restauración indirecta.

Del universo de la muestra se identificaron 11 historias clínicas que representan un 16,42%, sin ningún tipo de evidencia que demuestren que los pacientes propietarios de las historias clínicas fueron sometidos al procedimiento quirúrgico de alargamiento de corona clínica, es decir, sin una hoja de interconsulta autorizada por el periodoncista para realizar dicho tratamiento, ni algún tipo de indicación en la parte de procedimientos de la historia clínica.

## 8. RECOMENDACIONES

Al ser la historia clínica un documento médico legal, es responsabilidad de los estudiantes anexar la hoja de interconsulta autorizada por el periodoncista para realizar un alargamiento de corona, de igual manera llenar en la misma la hoja de procedimientos, para tener constancia de que el paciente ha sido sometido a un procedimiento quirúrgico.

Se invita a los estudiantes a colocar un diagnóstico acorde y existente en el CIE10, como es el caso de los márgenes subgingivales, el cual es un diagnóstico que no se encuentra dentro del código internacional de enfermedades, pero se pudiera colocar una alternativa como otro tipo de caries (K02.8) haciendo referencia a los mismos.

Se debería aplicar mayor control por parte del especialista responsable de un alargamiento de corona para exigir al alumno adjunte la hoja de interconsulta en la historia clínica del paciente.

Sería recomendable realizar más estudios relacionados al tema de alargamientos de corona como, por ejemplo; observar los cambios biológicos en los dientes tratados a lo largo del tiempo, para evaluar la eficacia del procedimiento del alargamiento de corona.

## REFERENCIAS

- Bittencourt, S. Del Peloso, É. Sallum, E. Sallum, A. Nociti, F. Zaffalon, M. (2009). Semilunar coronallypositionated flap or Sub epitelial connective tissue graft for treatment of gingival recession: A 30 month Follow-up Study. *Journal Periodontal. Brazil.* 80(7). 1076-1082.
- Caballero, A. (2011). "Técnicas de gingivoplastia/gingivectomía, aplicaciones". Lima – Perú. Universidad peruana Cayetano Heredia.
- Carnio, J. (2014). Modified apically repositioned flap technique: a surgical approach to enhance donor sites prior to employing a laterally positionated flap. *Theinternationaljournal of peridontics and restoratedentistry.* 34(3). 423-429.
- Delgado, M y Afrashtehfar, K. (2013). Diente fisurado. Concepto actual y caso clínico. Mexico DF. *Rev Odontología actual.*
- Escudero, N. García, V. Bascones, J. Bascones, A. (2007). Alargamiento coronario, una necesidad de retención protésica, estética y anchura biológica. Revisión bibliográfica. *Av. Odontoestomatología. Madrid - España.*23 (4). 171-180.
- Fawzi, R. Hariri, E. (2016). The treatment stragety of an oblique complicated Crown-root fracture: case report. *Pediatric dental care: Open Access journal.* 1 (2). 4 pages.
- Ferrando Cascales, R. Ferrando Cascales, À. (2015). Extrusión Ortodónica: Llave para la restauración de fracturas radiculares. A propósito de un caso. *Murcia España.* 53(2). P 43-49.
- Ferrús, J. (2011). Alargamiento coronario: importancias clínicas y técnicas. *Rev. Gaceta dental. Madrid – España.*
- Ganji, K. Patil, V. Jiji, J. (2012). Clinical Study.A Comparative Evaluation for Biologic Width following Surgical Crown Lengthening Using Gingivectomy and Ostectomy Procedure. *Hindawi Publishing Corporation. Pradesh – India.* doi:10.1155/2012/479241. 9 pages.
- García Briceño, M. (2013). Alargamiento de corona. *Revista mexicana de periodontología. Guadalajara-México.* p. 81-86.

- Goenka, P. Marwah, N. Dutta, S. (2011). A multidisciplinary approach to the management of a Subgingivally fractured Tooth: A clinical report. American college of Prosthodontics. India. 218-223
- Gutierrez, F. (2009). Crown lengthening and gingivoplasty. Rev.kiru. 6(1). 57-63.
- Harpenau, L. Kao, R. Lundergan, W. Sanz, M. (2013). Periodoncia e implantología dental de Hall. Toma de decisiones. México DF. Editorial El manual moderno.
- Hempton, T. Dominici, J. (2010). Contemporary crown-lengthening therapy A review. JADA. American Dental Association. 41. p. 647-655.
- Juarez, I. Lagos, A. Mendez, J. Montanares, H. (2014). Evaluación clínica de los tejidos periodontales después del aumento de corona clínica. Revista clínica de Periodoncia, Implantología y rehabilitación oral. Santiago – Chile. 7 (2). p.59-64
- Khuller, N. (2009). Biologic Width: Evaluation and correction of its Violation. J Oral HealthCommDent. 3(1). 20-25.
- Lanning, S. Waldrop, T. Gunsolley, J. Maynard, J. (2005). Surgical Crown lengthening: Evaluation of the biological width. Journal Periodontal. Maryland – Usa. 74(3). 468-474.
- Lee, J. Yoon, S. (2014). Surgical extrusión of multiple teeth with Crown root fractures: a case reporte with 18 months follow up. Dental Traumatology. USA. 6 pages.
- Lim OH, S. (2009). Biological width and Crown lengthening: case reports and review. General dentistry. Baltimore – USA. 7 pages.
- Lindhe, J. Lang, N. Karring, T. (2009). Periodontología clínica e Implantología Odontológica. 5ta Edicion. Editorial médica panamericana. Madrid – España.
- Lopez. J. (2010). Alargamiento quirúrgico de la corona clínica. Libro virtual. Recuperado de: <https://odonto5.files.wordpress.com/2012/05/alargamiento-de-corona-clinca-1.pdf>



- Machon, L. Hernandez, M. Espinoza, M. Hidalgo, L. Andrade, R. (2010). Descripción de las causas y tipos de tratamiento efectuados en dientes con invasión del espacio biológico o con necesidad de cirugía protésica: serie de casos. San Salvador – El salvador.
- Mahantesha, S. Seshan, H. Mani, R. Kranti, K. (2010). Clinical evaluation of the biological width following surgical Crown lengthening procedure: A prospective study. *Journal of Indian Society of Periodontology* – 14 (3). p. 160-167. DOI: 10.4103/0972-124X.75910.
- MattaValdiviezo, E. Alarcón, M. Matta, C. (2012). Espacio biológico y prótesis fija: del concepto clásico a la aplicación tecnológica. *RevEstomatologica Herediana*. 22(2). 5 pages.
- Medina, A (2009). Influencia de los márgenes de las restauraciones sobre la salud gingival. *Avances en Odontoestomatología*. Antioquia – Colombia.
- Navarro, C. (2008). *Cirugía oral*. Editorial Arán. Madrid España. p. 85 – 86.
- Nethravathy, R. Vinoth, S. Thomas, A. (2013). Three different surgical techniques of Crown lengthening: A comparative study. *Journal of pharmacy and Bioallied Sciences*. India. 5(1). 4 pages.
- Nikiforidou, M, Tesalikis, L. Angelopoulos, C. Menexes, G. Vourus, I. Konstatinides, A. (2015). Classification of periodontal biotypes with the use of CBCT. A cross- sectional study. Springer – Verlag Berlin Heidelberg. *Clin oral Inv*. 11 pages.
- Reyes, J. Cervantes. P. Noriega, J. (2011). Clinical crown lengthening by altered passive eruption. Universidad San Martin de Porres. Lima-Perú. 8(1). p. 45-49.
- Rossi, G. (2004). *Atlas de odontología restauradora y periodoncia*. Workshop de cirugía periodontal para el práctico general. Primera Edición. Editorial medica panamericana. Buenos Aires – Argentina.
- Rossi, R, Brunelli, G. Piras, V. Pilloni. A. (2014). Clinical Study. Altered Passive Eruption and Familial Trait:A Preliminary Investigation. Hindawi Publishing Corporation. *International Journal of Dentistry* .5 pages.

- Ruiz, J. (2015). Evitar márgenes subgingivales para una odontología más sana: uso de un protocolo para una preparación subgingival. *Rev. DentistryToday*. Recuperado de: <file:///F:/met/referencias/Ruiz,J%20Caries%20subgingival.html>
- Sánchez Pérez, A. (2008). Gingivectomía y curetaje gingival. *Ciencia y práctica. Labor dental*. P. 24-28
- Sánchez, N. (2016). Alargamiento quirúrgico de coronas clínicas. Libro virtual. Lima – Perú.
- Santos de Olivera, P. Chialleri, F. Rodriguez, J. Shibli, J. Zizzarri. V. Piatelli, A. Lezzi, G. Perotti. V. (2015). Case Report. A esthetic Surgical Crown Lengthening Procedure. Hindawi Publishing Corporation. Sao Paulo-Brazil. Doi: 0.1155/2015/437412. 4 pages.
- SEPA. (2005). Manual SEPA de periodoncia y terapia de implantes. Fundamentos y guía práctica Editorial medica panamericana. Madrid – España.
- Universidad de Sevilla. (2007). Open course Ware. Exodoncias complicadas. Osteotomía concepto y técnica. Madrid, España. Recuperado de: [http://ocwus.us.es/estomatologia/cirugia-bucal/cirugia\\_bucal/tema-21/page\\_15.htm](http://ocwus.us.es/estomatologia/cirugia-bucal/cirugia_bucal/tema-21/page_15.htm)
- Villaverde, G. Blanco, J. Ramos, I. Bascones, J. Bascones, A. (2002). Tratamiento quirúrgico de las coronas clínicas cortas: Técnica de alargamiento coronario. *Avances en periodoncia implantologica*. 12(3). 117-126.
- Wilckens, M. Beltran, V. Leiva, C. Donaire, F. (2015). Manejo quirúrgico periodontal de la erupción pasiva alterada: reporte de casos. *Revista clínica de periodoncia, implantologia y rehabilitación oral*. Elsevier editorial. Santiago – Chile. 8 (2). 166-172.
- Zahepasha, S. Safarcherati, H. Sahmati-kamel, M. Mehrani-Sabet, J. (2011). Multidisciplinary managment of subgingival Crown-root fracture on immature permanent maxillary central incisor. *Dental researchjournal*. Babol – Iran. 9(3). 4 pages.

Zhen, M. Wang, C. Zhang, H. Li, L. Wei, Y. Chung, K. (2017). Periodontal evaluation of Crown-root fractured teeth following modified Crown lengthening surgery. *British dental journal*. 222(1).DOI: 10.1038/sj.bdj.2017.25. 5 pages.

## **ANEXOS**



## UNIVERSIDAD DE LAS AMÉRICAS

### 1.- DATOS INFORMATIVOS DEL ESTUDIANTE

CARRERA: Odontología N.- DE MATRICULA: 706909

NOMBRES: Álvaro Badillo León

FECHA: \_\_\_\_\_ Docente responsable por el alargamiento: \_\_\_\_\_

2.- TEMA: FRECUENCIA Y CAUSAS PARA EL ALARGAMIENTO DE CORONA CLÍNICA CON O SIN OSTEOTOMÍA EN EL CENTRO DE ATENCIÓN ODONTOLÓGICA DE LA UDLA EN EL PERIODO DE MARZO – OCTUBRE 2017.

TUTOR: Dra. Emma Samaniego

### 3.- DATOS DEL PACIENTE

Nombres: \_\_\_\_\_

Apellidos: \_\_\_\_\_

Edad: \_\_\_\_\_

Género: M / F

Pieza: \_\_\_\_\_

C.I: \_\_\_\_\_

HCL: \_\_\_\_\_

### 4. PROCEDIMIENTO

#### Alargamiento de corona clínica

Gingivectomía

Osteotomía

Sutura

Diagnóstico para el alargamiento de corona / Tratamiento

\_\_\_\_\_ / \_\_\_\_\_



UNIVERSIDAD DE LAS AMÉRICAS

Facultad de Odontología

Carta de Autorización

Por medio del presente, Yo, Álvaro Badillo León, con cedula de identidad 1714534326 y número de matrícula 70609, requiero la autorización para el uso de las instalaciones de la Clínica Odontológica de la Universidad de las Américas, para ingresar en horarios de actividad al archivo de las historias clínicas para buscar en las mismas y recopilar datos para el presente estudio “frecuencia y causas para el alargamiento de corona clínica con o sin osteotomía en el centro de atención odontológica de la udla en el periodo de mayo – noviembre 2017”.



Firma de la Autoridad Responsable

