FACULTAD DE ODONTOLOGÍA

ESTUDIO DE EFICACIA CLINICA DEL TEBODONT GEL MELALEUCA ALTERNIFOLIA AL 2% EN PACIENTES CON LESIONES TRAUMÁTICAS ORALES LEVES ATENDIDOS EN LA CLÍNICA ODONTOLÓGICA DE LA UNIVERSIDAD DE LAS AMÉRICAS

Trabajo de Titulación presentado en conformidad con los requisitos establecidos para optar por el título de Odontóloga

Profesor Guía

Dr. Fabián Rosero

Autora

Yury Eugenia Villamagua Castillo

Año

2017

DECLARACIÓN DEL PROFESOR GUÍA

Declaro haber dirigido este proyecto de investigación a través de reuniones periódicas con la estudiante, orientando sus conocimientos y competencias para un eficiente desarrollo del tema escogido y dando cumplimiento a todas las disposiciones vigentes que regulan los trabajos de titulación.

_____

Dr. Fabián Rosero

Odontólogo y Especialista en Periodoncia e Implantología

C.I. 1713202971

DECLARACIÓN DEL PROFESOR CORRECTOR

Declaro haber revisado este trabajo, dando cumplimiento a todas las disposiciones vigentes que regulan el Trabajo de Titulación.

_____

Dra. Ruth Recalde

Odontóloga y Especialista en Endodoncia

C.I. 1709880221

DECLARACIÓN DE AUTORÌA DEL ESTUDIANTE

Declaro que este trabajo es original de mi autoría, que se han citado las fuentes correspondientes y que en su ejecución se respetaron las disposiciones legales que protegen los derechos de autor vigentes.

_____

Yury Eugenia Villamagua Castillo

C.I. 1104604754

AGRADECIMIENTO

Al Dr. Fabián Rosero por su apoyo en el desarrollo de mi proyecto, por ser un gran profesional del cual aprendí mucho durante el transcurso de mi carrera**.**

DEDICATORIA

A Dios por nunca soltarme, a Rafael Dávila por ser siempre ese gran apoyo, a Rosa Castillo, la mujer que me dio la vida y su apoyo, a mis buenas amistades que han sido un incentivo a ser mejor persona cada día.

RESUMEN

Se efectuó un estudio clínico observacional comparativo, enfocado a evaluar la eficacia clínica y seguridad del Tebodont gel al 2%. Este producto se aplicó a pacientes que sufrieron lesiones traumáticas orales leves, durante 3 etapas (días 3, 7 y 10), la muestra fue tomada en 45 pacientes entre 14 y 65 años de edad que acudieron a la Clínica Odontológica de la universidad de las Américas, ciudad de Quito, durante el periodo estudiantil 2016-2017. En este estudio se determinó factores de riesgo asociados con la aparición de las lesiones bucales, edad, hábito de fumar, alergias, la localización, la forma de la lesión, el tamaño de la lesión, presencia de eritema, ampolla, dolor y EVA. Se estudiaron 45 pacientes y 49 casos de lesiones, a más de uno se le determinaron diferentes lesiones, a los participantes se les dividió en dos grupos de análisis el grupo control (21 pacientes) y el grupo experimental al que se le administró Tebodont (24 pacientes). Para establecer la presencia de los factores de riesgo se les realizó un examen físico de la cavidad oral y posteriormente se aplicó una encuesta para la recolección de los datos. Como principal resultado se consiguió atender a 45 pacientes, los cuales mediante el examen físico se les diagnostico la presencia de lesiones traumáticas orales leves, cuya rango de edad fue variado y oscilo entre 14 y 62 años, con la siguiente distribución: pacientes entre 14 y 22 años presentaron lesiones orales leves en un 31,1%, seguido de los pacientes entre 22 y 30 años se observaron lesiones en un porcentaje mayor al anterior en un 37%, siendo este el rango de mayor afectación, los pacientes entre 30 y 38 años el porcentaje fue de 11,1%, el cual fue menor en relación a los dos anteriores, a partir de los 38 y 46 años las lesiones fueron de 6,7%, siendo menos frecuentes, entre 46 y 54 años fueron del 4,4% y el grupo de entre 54 a 62 años marco un 8,9%. Los resultados fueron heterogéneos en cuanto al rango de edad, pero su concentración es mayor en el grupo más joven. El 6,7% se reportó como fumador, en tanto que el restante 93,3% no presentó este hábito, el 2,2% manifestó tener algún tipo de alergia con respecto a antibióticos y factores ambientales y el 97,8% no presentaba ningún tipo de alergias. El 93,3%

presentó una sola lesión traumática en la cavidad oral, el 4,4% dos lesiones en diferentes localizaciones y solo el 2,2% presentó tres lesiones traumáticas orales. La localización anatómica encontrada con mayor afectación fue en los labios (44,9%), en el maxilar inferior (18,4%), carillo (14,3%), lengua 12,2% y maxilar superior (10,2%). La forma más común fue la lineal, en cuanto al tamaño fueron lesiones pequeñas, el eritema estaba presente en el 91,8%, la ampolla en cambio, estuvo presente solo en el 18,4% de los casos, el dolor estuvo presente en el 85,7% de los pacientes. Se evidenció, tras el análisis de valoración durante los días 3, 7 y 10, que los pacientes a quienes se les aplico el fármaco sanaron notablemente al tercer día, a diferencia del grupo control que le tomo más días sanar la lesión.

Palabras clave: edad, factores de riesgo, lesiones bucales.

ABSTRACT

A comparative observational clinical study was carried out to evaluate the clinical efficacy and safety of Tebodont gel at 2%. This product was applied to patients who suffered mild traumatic lesions during 3 stages (days 3, 7 and 10), the sample was taken in 45 patients between 14 and 65 years of age who attended the Dental Clinic of the University of Americas, city of Quito, during the student period 2016-2017. In this study we determined risk factors associated with the occurrence of oral lesions, age, smoking habit, allergies, location, shape of lesion, lesion size, presence of erythema, blister, pain and EVA. A total of 45 patients and 49 cases of lesions were studied; more than one lesion was determined; the control group (21 patients) and the experimental group receiving Tebodont (24 patients) were divided into two groups. Patients). To establish the presence of risk factors, a physical examination of the oral cavity was performed and a survey was then applied to collect the data. As a main result, it was possible to attend 45 patients, who were diagnosed with mild traumatic lesions, whose age range varied between 14 and 62 years, with the following distribution: patients between 14 and 22 years had mild oral lesions in 31.1%, followed by patients between 22 and 30 years of age, lesions were observed in a higher percentage than in the previous one in 37%, being this the most affected range, patients between 30 and 38 The percentage was 11.1%, which was lower in relation to the two previous ones, from 38 and 46 years the lesions were of 6.7%, being less frequent, between 46 and 54 years were of the 4 , 4% and the group aged 54-62 years 8.9%. The results were heterogeneous in terms of age range, but their concentration is higher in the younger group. 6.7% reported smoking, while the remaining 93.3% did not present this habit, 2.2% reported having some type of allergy with respect to antibiotics and environmental factors and 97.8% did not present No allergies. 93.3% had a single traumatic lesion in the oral cavity, 4.4% had two lesions in different locations and only 2.2% had three oral traumatic lesions. The anatomical location found with the greatest affection was in the lips (44.9%), in the lower jaw (18.4%), carillo (14.3%), tongue 12.2% and maxillary maxillary). The most

common form was the linear one, in terms of size were small lesions, erythema was present in 91.8%, the blister was present only in 18.4% of cases, pain was present in 85.7% of the patients. It was evidenced, after the evaluation analysis during days 3, 7 and 10, that the patients who were given the drug healed remarkably on the third day, unlike the control group that took more days to heal the lesion.

Key words: age, risk factors, oral lesions.

ÍNDICE

1. CAPÍTULO I. INTRODUCCIÓN.....1
1.1. Planteamiento Del Problema.....1
1.2 Justificación.....2
2. CAPÍTULO II. MARCO TEÓRICO.....3
2.1 Antecedentes.....3
2.2 Síntomas y signos clínicos.....3
2.3 Clasificación clínica de las lesiones orales.....3
2.4 Anatomía Patológica.....7
2.5 Lesiones superficiales.....7
2.6 Lesiones superficiales blancas de la mucosa oral.....8
2.7 Lesiones pigmentadas de la mucosa oral.....8
2.8 Lesiones eritematosas, ulceradas y vesiculares de la mucosa oral.....8
2.9 Lesiones traumáticas de la mucosa oral.....9
2.10 Lesiones causadas por sustancias químicas.....9
2.11 Lesiones físicas.....10
2.12 Lesiones térmicas.....11
2.13 Úlceras traumáticas.....11
2.14 Tratamiento de las lesiones de la mucosa oral.....12
2.15 Melaleuca Alternifolia.....13
2.16 Tebodont Gel.....15
3. CAPÍTULO III OBJETIVOS.....17
3.1 Objetivo General:.....17
3.2 Objetivos Específicos:.....17
3.3 Hipótesis nula.....17

3.4 Hipótesis alternativa 17
4. CAPÍTULO IV. MATERIALES Y MÉTODOS 18
4.1 Tipo De Estudio 18
4.2 Tiempo Del Estudio 18
4.3 Universo De La Muestra 18
4.4 Muestra 18
4.5 Criterios De Selección 18
4.5.1 Criterios de Inclusión 18
4.5.2 Criterios de Exclusión 19
4.6 Operacionalización de las Variables 19
4.6.1 Variables sociodemográficas 19
4.6.2 Evaluación de la lesión 19
4.6.3 Complicaciones 20
4.6.4 Seguimiento 20
4.7 Materiales 20
4.8 Método 21
4.9 Descripción Del Método 21
5. CAPÍTULO V. RESULTADOS. 23
5.1 Análisis estadístico 23
5.2 Resultados 23
6. CAPÍTULO VI. DISCUSIÓN 37
7. CAPÍTULO VII. CONCLUSIONES Y RECOMENDACIONES 39
7.1 Recomendaciones 40
REFERENCIAS 42
ANEXOS 46

1. CAPÍTULO I. INTRODUCCIÓN

1.1. Planteamiento Del Problema

La salud bucodental y la salud en general del ser humano deben estar en completo equilibrio. La cavidad bucal es muy importante ya que a través de ella se realizan los procesos de masticación, fonación y deglución. Una cavidad oral comprometida con algún tipo de lesión sea de origen traumático o sistémico puede desencadenar una serie de complicaciones y un desequilibrio en la integridad física, mental y social de un individuo. Juan, N., Patricia, M., María, JM., & Sylvia, LM. (2013).

Las lesiones de la cavidad oral establecen un diverso grupo de alteraciones, por lo tanto es muy importante un buen diagnóstico y pronóstico, para detectar los diferentes grados de malignidad o benignidad con el fin, de llevar a cabo un efectivo manejo terapéutico. Las lesiones de la mucosa oral constituyen un grupo heterogéneo de alteraciones y la importancia de su diagnóstico radica fundamentalmente en la proyección del pronóstico y en los distintos grados de benignidad o malignidad, los cuales determinan su manejo terapéutico. Es por que hoy en día existen varias alternativas para el tratamiento de las lesiones que se presentan en la mucosa oral. Estas primero se dividen en tópicas y sistémicas. Las tópicas se usan para el alivio sintomático de lesiones localizadas, mientras que las sistémicas sirven para el tratamiento causal en lesiones numerosas y difusas. (González, s; García, F; Luis, J; 2014). (*Correa, L., Dias, D. 2015).*

A pesar de que existe una gran variedad de agentes tópicos: antibióticos, anestésicos locales, antihistamínicos y antiinflamatorios no esteroideos usados para el tratamiento sintomático, no existe un consenso sobre la eficacia de los medicamentos disponibles actualmente, ya que la mayoría han sido usados empíricamente. (González, S., García, F., Luis, J. 2014).

Recientemente se ha desarrollado un producto que se deriva de una planta curativa con el nombre de Melaleuca Alternifolia también conocida como aceite de árbol de té, una planta con propiedades antisépticas, antifungicas y antimicrobianas, la cual antiguamente era utilizaba con fines medicinales, como antiséptico general por las tribus aborígenes como agente medicinal para los cortes, quemaduras, picaduras, traumatismos y muchas enfermedades de la piel, durante miles de años atrás. (*Elisabeth, M., Grace, D., Tyler, J. 2015).*
Este producto es conocido con la marca **TEBODONT,** la cual se encuentra disponible en el mercado en diferentes presentaciones como son; hilo dental, pasta dental, enjuague bucal spray y gel, para las diferentes necesidades del paciente. (Shapiro, S., Meier A., Guggenheim, B. 1994).

Para el presente estudio vamos enfocarnos en una de las presentaciones, el **Tebodont gel** Melaleuca Alternifolia al 2%. Este producto es una aplicación tópica está diseñada para combatir lesiones de tipo traumático e irritativo de la mucosa oral. (Shapiro, S., Meier, A., Guggenheim B. 1994).

1.2 Justificación

La presente investigación se enfocará en dar a conocer la eficacia y la importancia de productos que contienen aceites naturales esenciales como es el **TEBODONT GEL MELALEUCA ALTERNIFOLIA** AL **2%** en el tratamiento de las lesiones de tipo traumáticas orales, sin embargo no hay suficientes estudios científicos que validen esta asociación. Este estudio estuvo enfocado en buscar y fortalecer las carencias de información científica. Los resultados de esta investigación podrán orientar a determinar la eficacia del uso del Tebodont Gel en lesiones traumáticas de la mucosa oral.

2. CAPÍTULO II. MARCO TEÓRICO

2.1 Antecedentes

Dentro de las lesiones traumáticas de la mucosa oral en orden de frecuencia están incluidas: mucocele (34.5%), úlcera traumática (29.6%), fibroma por irritación (25.4%). Las localizaciones más frecuentes de las lesiones traumáticas son: mucosa bucal (42%), lengua (24.6%), labio inferior (8.9%). (Chen, J.Y., Wang, W.C., Chen, Y.K., Lin, L.M. 2010).

2.2 Síntomas y signos clínicos

La mucosa oral puede manifestar varios tipos de lesiones con diversas características, formas, tamaño, estados de localización y nivel de dolor. A continuación una clasificación muy importante basada en la clínica fundamental del paciente obtenida durante la inspección. Esto nos ayuda a orientarnos y facilitar un buen diagnóstico y pronostico junto con un adecuado desarrollo de la anamnesis. (Gonzales, S., García, F., y Cebrián, L. 2012).

2.3 Clasificación clínica de las lesiones orales

2.3.1 – Lesiones blancas

- Lesiones de origen traumático: hiperqueratosis friccional
- Leucoplasia
- Candidiasis oral
- Lesiones de origen químico y físico, tales como:
    - Quemaduras químicas
    - Estomatitis por nicotina
    - Mucositis por radiación
- Líquen plano
- Lupus eritematoso

- Gránulos de Fordyce
- Manchas de Koplik
- Leucoedema
- Nevus esponjoso blanco
- Disqueratosis intraepitelial benigna hereditaria
- Queilitis actínica
- Carcinoma escamoso

2.3.2 – Lesiones rojas

- Mucositis por irritación física o química
- Mucositis por xerostomía
- Mucositis por radiación
- Equímosis y petequias
- Candidosis oral
- Escarlatina (lengua en fresa)
- Lengua geográfica
- Déficits vitamínicos
- Anemia perniciosa
- Anemia ferropénica
- Lupus eritematoso
- Liquen plano erosivo
- Eritema multiforme
- Sarcoma de Kaposi
- Lesiones vasculares
- Eritroplasia precancerosa
- Carcinoma escamoso

2.3.4 – Lesiones pigmentadas

- Tatuaje por amalgama
- Pigmentación racial

- Melanoma
- Nevus benignos y efélides
- Lengua pilosa
- Enfermedad de Addison
- Síndrome de Peutz-Jaeghers
- Neurofibromatosis (Enfermedad de Von Recklinghausen)
- Sarcoma de Kaposi
- Ingestión de metales pesados (plomo, mercurio, bismuto)

2.3.4 – Lesiones ulceradas

- Úlcera traumática
- Estomatitis aftosa
- Sífilis primaria
- Liquen plano erosivo
- Neutropenia inducida por fármacos
- Neutropenia cíclica
- Herpes simplex
- Sialometaplasia necrotizante
- Enfermedad de Crohn
- Carcinoma escamoso

2.3.5 – Surcos y fisuras

- Lengua escrotal
- Épulis fisurado
- Enfermedad de Crohn

2.3.6 – Lesiones hiperplásicas

- Hiperplasia por hidantoínas
- Fibromatosis gingival
- Gingivitis hiperplásica

- Estomatitis por nicotina
- Granulomatosis de Wegener
- Leucemia monocítica
- Leucemia mielomonocítica
- Sarcoidosis

2.3.7 – Lesiones vesículo-ampollosas

- Herpes simplex virus tipo I (HSV-1)
- Varicela-Zóster
- Enfermedad mano-pie-boca
- Liquen plano ampollar
- Pénfigo vulgar
- Penfigoide
- Eritema multiforme

2.3.8 – Tumoraciones y lesiones excrecentes

- Lesiones infecciosas (abscesos)
- Granuloma piógeno
- Granuloma periférico de células gigantes
- Lesiones vasculares (hemangioma, linfangioma)
- Lesiones óseas (torus)
- Mucoceles y ránulas
- Quistes de partes blandas intraorales:
    - de erupción
    - nasoalveolar
    - de la lámina dental
    - de la papila incisiva
    - dermoide
    - gingival
    - linfoepitelial

2.3.9 - Quistes intraóseos protruyentes (ver Protocolo de Quistes Maxilares)

- Odontógenos
- No odontógenos

- Verrugas y papilomas
- Granuloma específico (tuberculoso)
- Épulis congénito
- Granulomatosis de Wegener
- Glositis romboidal media
- Tiroides lingual ectópico
- Pioestomatitis vegetans
- Granulomatosis orofacial
- Enfermedad granulomatosa crónica
- Sarcoidosis
- Linfoma no Hodgkin
- Tumores malignos y benignos de glándulas salivales
- Tumores malignos de tejidos blandos submucosos
- Tumores óseos - Carcinoma escamoso

(Gonzales, S., García, F., y Cebrián, L. 2012).

2.4 Anatomía Patológica

Una vez obtenidos los datos clínicos del diagnóstico y realizado un análisis minucioso con los diferentes tipos de lesiones, nos enfocamos asegurar cuidadosamente el diagnóstico diferencial con el fin de dar unas correctas y claras indicaciones terapéuticas. (Gonzales, S., García, F., y Cebrián, L. 2012).

2.5 Lesiones superficiales

Este tipo de lesiones implican tanto al epitelio como al tejido conectivo superficial. Su grosor está por debajo de los 2-3mm. Las características de las lesiones superficiales son clínicamente planas y un poco engrosadas a diferencia de las inflamaciones benignas o de las hiperplasias. En tanto la

lesiones superficiales en función de su aspecto clínico se dividen en tres categorías: pigmentadas y eritematosas, ulceradas y vesiculares y blancas. (Wray D, Graykowski, EA., Notkins, AL. 2014).

2.6 Lesiones superficiales blancas de la mucosa oral

Son lesiones que tienen un aspecto blanquecino con tendencia a un color amarillento claro. Se caracterizan clínicamente por placas lisas, rugosas y papilomatosas. Este tipo de lesiones se dividen en tres principales grupos:

- Lesiones blancas que se deben a un engrosamiento en el epitelio
- Lesiones blancas por cambios subepiteliales en el tejido conectivo.
- Lesiones blancas por acumulación de residuos necróticos a nivel de la superficie de la mucosa
- (Finkelstein M. 2014).

2.7 Lesiones pigmentadas de la mucosa oral

Este tipo de lesiones son superficiales y se caracterizan por pigmentar la mucosa oral de un color azul, marrón o negro. A su vez se clasifican en lesiones localizadas unilaterales que implican una o varias localizaciones, y en lesiones generalizadas que pueden ser difusas y multifocales. Además, se debe tener en cuenta que ciertos tipos de hiperplasias de tejidos blandos están pigmentadas y como su nombre lo dice se clasifican como lesiones hiperplásicas. (Finkelstein M. 2014).

2.8 Lesiones eritematosas, ulceradas y vesiculares de la mucosa oral

Existen varias enfermedades que se caracterizan por la presencia de úlceras en la mucosa oral. En ocasiones, las úlceras pueden ser causa de una ampolla abierta, durante el diagnóstico es imposible predecir si la causa de la ulcera fue una ampolla, ya que estas en la cavidad oral son muy frágiles y se rompen

rápidamente. Las ampollas de 2-5mm se denominan vesículas y las mayores a estas de 5mm se llaman bullas. (Finkelstein M. 2014).

2.9 Lesiones traumáticas de la mucosa oral

La mucosa de la cavidad oral con respecto a la mucosa de otras partes del cuerpo experimente modificaciones muy similares, pero los factores que se adquieren a lo largo de la existencia de un individuo pueden llegar a influir es dichos cambios, causando daños o alteraciones en la mucosa. Este puede llegar a convertirse en una agresión del medio oral y llegar a causar cambios negativos como, la infección y alteraciones a nivel del epitelio. (Marianela, S., Narda, T., & Liova, C. 2015. pp.112-113).

La agresión producida en la mucosa oral por dientes, prótesis mal adaptadas, antiguas o rotas, y hábitos de introducir elementos extraños a la cavidad oral como palillos, bolígrafos puede desembocar en la aparición de distintas lesiones. De la misma manera, se pueden producir lesiones traumáticas por un cepillado agresivo. Las clasificamos en erosiones y úlceras. (Somacarrera, P.M.L., López, S.A.F., Martín, C.C., & Díaz, R.M. 2015).

Las lesiones traumáticas de los tejidos bucales pueden ser autoinfligidas, iatrogénicas o accidentales. Según su agente causal pueden ser por productos químicos, físicas o térmica. *(Lindhe, J., Karring, T., Lang NP. 2009).*

También se clasifican según su localización anatómica, y frecuencia (ocasional o habitual). (Chen, JY., Wang, WC., Chen, YK., Lin, LM. 2010).

2.10 Lesiones causadas por sustancias químicas

El grabado de las superficies con diversos productos químicos con propiedades tóxicas puede provocar reacciones en las mucosas, incluida la encía. La descamación de las mucosas inducida por la clorhexidina, las quemaduras por ácido acetil salicílico, las quemaduras por cocaína y la descamación debida a

los detergentes de los dentríficos son ejemplos de estas reacciones. Estas lesiones son reversibles y se resuelven después de la eliminación de la influencia tóxica. Otra lesión química del tejido gingival puede deberse al uso incorrecto de sustancias cáusticas por parte del odontólogo. El paraformaldehído empleado para momificaciones pulpares puede generar inflamación y necrosis de los tejidos gingivales si el cierre de la cavidad es insuficiente. Por lo general el diagnóstico es obvio a partir de los hallazgos clínicos y de los antecedentes del paciente. (*Lindhe, J., Karring, T., Lang NP. 2009).*

2.11 Lesiones físicas

Los agentes para la higiene bucal y los procedimientos poco expeditivos pueden resultar lesivos para los tejidos gingivales. Si los traumas físicos son limitados la repuesta gingival es una hiperqueratosis que genera una queratosis friccional de tipo leucoplasia. En caso de traumas más violentos el daño varía desde una laceración gingival superficial hasta una pérdida importante de tejido que genera retracción de la encía. La capacidad abrasiva del dentífrico, la gran fuerza del cepillado y el movimiento horizontal del cepillo contribuyen al daño gingival hasta en los pacientes más jóvenes. Los hallazgos característicos en estos pacientes son una higiene bucal extremadamente buena, abrasión en la zona cervical de los dientes y extremos superiores de las papilas interdentales intactos en el sitio dañado. La enfermedad ha sido denominada lesión gingival ulcerosa traumática. El daño también puede ser autoinfligido, en este caso se denomina gingivitis artefacto. (Lindhe, J., Karring, T., Lang NP. 2009).

Se ha demostrado que el trauma físico puede ser el desencadenante de un brote de estomatitis aftosa en pacientes con este diagnóstico. (Chattopadhyay, A., Shetty, KV. 2011).

Las úlceras producidas son indistinguibles de un brote habitual, sin embargo son de menor tamaño y tienen un menor tiempo de curación. (Wray D, Graykowski, EA., Notkins, AL. 2014).

2.12 Lesiones térmicas

Las quemaduras térmicas extensas de la mucosa bucal son raras, mientras que las leves son provocadas por la ingesta de bebidas calientes o con algún instrumento caliente, como es el caso en la endodoncia. El paladar y la mucosa labial son los sitios de preferencia, pero puede haber compromiso de cualquier parte de la mucosa bucal incluida la encía. El área afectada es dolorosa y eritematosa y la quemadura puede producir el esfacelo de una superficie coagulada. También se pueden producir vesículas y a veces las lesiones se presentan como ulceración, petequias o erosión. La historia clínica es importante para llegar al diagnóstico correcto. (Lindhe, J., Karring, T., Lang NP. 2009).

2.13 Úlceras traumáticas

Las úlceras bucales son una afección común. Las úlceras traumáticas generalmente son causadas por prótesis dentales mal ajustadas, dientes fracturados o empastes. Su localización más frecuente es en superficies no queratinizadas como la mucosa de los carrillos, borde de la lengua, labios, encías y paladar duro y blando. Las lesiones en las encías y carrillos pueden ser causadas por otras formas de irritación como el cepillado, lo cual causa erosiones lineales y a veces se relaciona con áreas de hiperqueratosis. Las úlceras son ovoides y dolorosas, con un centro necrótico blanco-amarillento y un halo eritematoso. Su tamaño es de aproximadamente 1cm y se resuelven espontáneamente 7 días después de resolver la causa de la úlcera. Se puede usar medicamentos anti-inflamatorios y anestésicos tópicos para mejorar los síntomas y enjuague bucal con clorhexidina para mantener una higiene bucal adecuada. Yuni J. Salinas M., Ronald E. Millán I., Juan C. León M., (2008).

El traumatismo de la mucosa puede causar una úlcera crónica con cambios premalignos. Si la úlcera dura más de 3 semanas sin curar, se debe realizar una biopsia u otras investigaciones para excluir malignidad. (Shukla A. 2014).
Se ha evaluado la cicatrización de las úlceras bucales en modelos animales. En relación al área de la úlcera, no se evidencian cambios significativos los

primero dos días, a partir del tercer día el área de la lesión comienza a disminuir a un ritmo constante y progresivo hasta la curación.

Histológicamente, en los primeros dos días se observan neutrófilos polimorfonucleares. Luego aparece un infiltrado mononuclear de linfocitos y macrófagos. Los macrófagos son los responsables de liberar productos que actúan como intermediarios de la respuesta inflamatoria y factores de crecimiento que promueven la cicatrización. Para completar la reparación, el tejido de granulación característico de la inflamación crónica, crece desde los bordes de la lesión de forma centrípeta disminuyendo el tamaño de la lesión. (Shukla A. 2014).

2.14 Tratamiento de las lesiones de la mucosa oral

Existen varias alternativas para el tratamiento de las lesiones que se presentan en la mucosa oral. Estas primero se dividen en tópicas y sistémicas. Las tópicas se usan para el alivio sintomático de lesiones localizadas, mientras que las sistémicas sirven para el tratamiento causal y en lesiones numerosas y difusas.

A pesar de que existe una gran variedad de agentes tópicos (aloclair Plus, topident, aftum, oddent gel), antibióticos, anestésicos locales, antihistamínicos y antiinflamatorios no esteroideos usados para el tratamiento sintomático, no existe un consenso sobre la eficacia de los medicamentos disponibles actualmente, ya que la mayoría han sido usados empíricamente. (Cavalcante, GM., Sousa de Paula, RJ., Souza, LP., Sousa, FB., Mota, MR., Alves, AP. 2011).

En la actualidad, los remedios naturales obtenidos de plantas medicinales, como los aceites esenciales, ha llegado a ser muy popular en las diferentes áreas de la medicina creando así un impacto positivo en la población debido a los beneficios y grandes resultados en ciertos tratamientos aplicados a

pacientes, los cuales manifiestan que los efectos secundarios son menores en comparación a los fármacos. Los aceites esenciales son extraídos de la madera, plantas, frutos y flores mediante diversos métodos y composición muy variable. (Muruzábal, R.S., Garcés, M.H., García, L.M., Pascual, L.L., Pérez, A.A., & Bayona, Y.J. 2015).

El aceite de Melaleuca alternifolia o también llamado aceite de árbol de té, es un producto cuyo uso viene siendo efectivo desde la antigüedad y tras los últimos tiempos su uso ha aumentado. Este aceite es una mezcla compleja de alcoholes terciarios e hidrocarburos terpénicos destilados de las hojas de esta plante antes mencionada, la cual es proveniente de Australia de la familia Myrtaceae, la cual incluye alrededor de 3000 especies de plantas. Se la utiliza gracias a los beneficios curativos y medicinales como; un antifúngico, antiséptico y antiviral. (Juliana, R.G., Flávia, M.G.P., Camila, Q.M.B., Rafael, Q.S., Kazuko, U.G. & Maria, J.P.S. 2013).

Este aceite es muy común encontrarlo en productos tópicos en concentraciones que oscilan entre 5-10%. En la industria de la belleza y la medicina alternativa cada vez aumentan los productos que contienen un porcentaje de este aceite medicinal. (Pazyar, N., Yaghoobi, R., Bagherani, N., & Kazerouni, A. 2013). (Muruzábal, R.S., Garcés, M.H., García, L.M., Pascual, L.L., Pérez, A.A., & Bayona, Y.J. 2015).

2.15 Melaleuca Alternifolia

La Melaleuca Alternifolia también conocida como aceite esencial de árbol de té, una planta nativa de Australia, utilizada antiguamente con fines medicinales, como antiséptico general por las tribus aborígenes durante miles de años. Durante la Segunda Guerra Mundial, las tropas australianas tuvieron como parte de los kits militares, el aceite de árbol de té para el tratamiento de heridas. (*Oliveira, A.C.M., Fontana, A. 2011*). El aceite de árbol de té se utilizó como agente medicinal para los cortes, quemaduras, picaduras, y muchas

enfermedades de la piel. (Katz, H. 2016). También se ha empleado en gran medida, sobre todo por sus propiedades antimicrobianas y anti-inflamatorios, y se muestra prometedor como agente antimicótico tópico. (Koteswara Rao, P. 2015). Garozzo, A., Timpanaro, R., Bisignano, B., Furneri, P.M., Bisignano, G., Castro, A. (2009).

Este aceite esencial de Melaleuca Alternifolia, tiene una larga historia de uso como un antiséptico tópico. En los últimos tiempos se ha ganado una reputación como un antiséptico natural, seguro y eficaz. Esto ha llevado a un resurgimiento en popularidad y actualmente está incorporado como antimicrobiano principal o como un conservante natural en muchos productos farmacéuticos y cosméticos destinados para uso externo. (Hammer, KA. 2014).

El aceite esencial de árbol de té (Melaleuca alternifolia) es obtenido por destilación de vapor de las hojas de Melaleuca alternifolia es conocido como aceite de árbol de té (TTO) o aceite de Melaleuca. TTO contiene aproximadamente 100 terpenos y sus alcoholes relacionados tienen su mecanismo de acción contra la membrana citoplásmica, también se ha descrito de sus propiedades lipofílicas por lo que tiene una rápida absorción y difusión en el epitelio gingival. (Courrech, M., Oliver, R. 2014, p. 259).

Se ha descrito su seguridad y eficacia. TTO tiene propiedades antibacterianas, antifúngicos, antiviral, esporicida, y antinflamatorias. Oliveira, A.C.M., Fontana, A. (2011).

Se ha usado en afecciones de la piel, los ensayos clínicos han demostrado que TTO puede ser eficaz en el tratamiento del acné, y la candidiasis oral, y en la descolonización de portadores de Staphylococcus aureus resistentes a la meticilina. Se ha reportado la actividad antimicrobiana in vitro contra P. gingivalis, contra E. faecalis y C. albicans ,contra S aureus y E. coli, contra P. aeruginosa,contra S. epidermidis y su relativo poco impacto para crear

susceptibilidad a resistencia antibiótica, también se reportó su inocuidad en fibroblastos humanos, se ha reportado in vitro su actividad inhibitoria de crecimiento en células humanas de melanoma y la eficacia in vivo de TTO, cualidades por las que se piensa pueda ser un irrigante periodontal. (Courrech, M; Oliver, R. 2014, p. 259).

Su amplio espectro le otorga propiedades que le vuelven efectivas en el tratamiento de la gingivitis crónica y grave, eliminando por completo el sangrado con el fin de mantener las características normales de la encía. (Katz, H. 2015). Además es muy efectivo contra bacteria Gram Positivas y Gram Negativas además de los hongos. (Hammer, KA., Carson, C.F., Rileya, T.V., Rileya, T.V. 2012). (Katz, H. 2015).

Los dos compuestos principales, que el árbol del té debe su modo de acción, son terpineno, Terpineol 1,4 y cineol. (Koteswara Rao, P. 2015).

Actualmente, se ha elaborado un producto de la Melaleuca Alternifolia con la marca TEBODONT el cual existe en 5 presentaciones, hilo dental, pasta, colutorio, spray y gel en el cual nos vamos enfocar en este estudio.

2.16 Tebodont Gel

Es un producto desarrollado en Suiza a base de aceite de árbol de té (Melaleuca Alternifolia) al 2 % y sirve para el cuidado intensivo de las encías irritadas, áreas bucales que han sufrido lesiones leves por daños físicos, traumáticos o químicos, y a su vez combate la formación de placa bacteriana excesiva, también tiene efecto antiinflamatorio, antibacteriano y es muy eficaz desde su primera aplicación.

2.17 Áreas De Aplicación

Tebodont gel se aplica en diferentes áreas de la cavidad oral, mucosas, carrillos, encías, lengua, paladar, áreas peribucales y labios. Este producto es

una alternativa óptima a base de hierbas para la prevención y tratamiento de la mucosa oral inflamada o lesionada, gingivitis aguda y crónica, periodontitis, control de la placa, dentobacteriana, candidiasis oral y aftas.

2.18 Modo de Aplicación

1ro.- Después de cada cepillado se aplica Tebodont gel, una cantidad similar al tamaño de un guisante en el dedo.
2do.- Se masajea durante un minuto con el dedo, dando movimientos circulares suaves en el área lesionada.
3ro.- No se enjuaga. Así Tebodont Gel puede desarrollar eficazmente su modo de acción, aproximadamente entre 15 a 30 minutos.
4to.- Después de la aplicación no comer ni beber durante una hora.
5to.- Aplicar el producto 3 veces al día después del aseo dental.

2.19 Ventajas

- No daña la flora oral
- Es un producto suave que no tiene efectos tóxicos
- Calma, nutre y fortalece las áreas bucales
- Se puede aplicar a largo plazo
- No pigmenta el área bucal
- Es a base de un aceite natural

2.20 Contraindicaciones

No usar en menores de 6 años, porque pueden ingerir el producto.

3. CAPÍTULO III OBJETIVOS

3.1 Objetivo General:

Determinar la eficacia clínica del Tebodont en el tratamiento de lesiones traumáticas orales leves en pacientes atendidos en la Clínica Odontológica De Universidad De Las Américas.

3.2 Objetivos Específicos:

1. Determinar la prevalencia de lesiones traumáticas orales leves en la población estudiada.
2. Identificar las lesiones más frecuentes en la población estudiada.
3. Evaluar el tiempo de curación de las lesiones con tebodont y sin tebodont.
4. Identificar el estado de la lesión del paciente al tercer séptimo día del uso del tebodont.
5. Observar si existen complicaciones de la lesión debido al uso del fármaco.

3.3 Hipótesis nula

El Tebodont gel no será eficaz ni seguro para el tratamiento de lesiones leves traumáticas.

3.4 Hipótesis alternativa

El Tebodont gel será eficaz y seguro para el tratamiento de lesiones leves traumáticas.

4. CAPÍTULO IV. MATERIALES Y MÉTODOS

4.1 Tipo De Estudio

El presente trabajo es un estudio clínico observacional comparativo enfocado a evaluar la eficacia y seguridad del Tebodont, en lesiones orales leves superficiales.

4.2 Tiempo Del Estudio

Prospectivo

4.3 Universo De La Muestra

En el estudio participarán los pacientes de la clínica odontológica de UDLA.

4.4 Muestra

La muestra calculada será de 40 pacientes que serán incluidos en el estudio.

4.5 Criterios De Selección

A continuación se describirán los criterios de inclusión y de exclusión del estudio.

4.5.1 Criterios de Inclusión

Los criterios de inclusión en este estudio son:

- Edad mayor a 14 años y menor a 65 años
- Primera vez que se presenta la lesión en esa localización
- No fuma o fuma ≤10 cigarrillos diarios
- Presencia de 1—3 lesiones superficiales
- Ausencia de patología local o sistémica concomitante

4.5.2 Criterios de Exclusión

Los criterios de exclusión para este estudio son:

- Alergias identificadas en la anamnesis
- Toma de analgésicos o antibióticos dentro de los 2 meses antes del inicio del estudio
- Toma medicación que potencialmente pueda interactuar con los componentes del fármaco (Tebodontt)
- Presentar una lesión de origen no traumático
- Infección en la lesión
- Piercing en lengua, labios, mejillas
- No desea participar

4.6 Operacionalización de las Variables

4.6.1 Variables sociodemográficas

- Número de historia clínica
- Género
- Raza
- Fecha de nacimiento
- Edad
- Estado civil
- Hábito tabáquico
- Cantidad de cigarrillos fumados al día
- Dentadura removible

4.6.2 Evaluación de la lesión

- Presión arterial
- Frecuencia cardiaca

- Temperatura
- Motivo de consulta
- Fecha de consulta
- Fecha de la lesión
- Número de lesiones
- Localización de la lesión
- Forma de la lesión
- Tamaño de la lesión
- Eritema
- Ampolla
- Dolor
- Escala visual análoga

4.6.3 Complicaciones

- Alergias
- Infecciones

4.6.4 Seguimiento

- Evaluación de la lesión en general

4.7 Materiales

- Medicamento (Tebodont)
- carpetas
- Protocolo
- Aprobaciones de las autoridades
- Formato de criterios de inclusión y exclusión
- Consentimiento informado
- Instrucciones para los pacientes
- Registro de entrega del medicamento

4.8 Método

El investigador invitó a los pacientes que estuvieron dentro de los criterios de inclusión a participar en este proyecto de investigación que titula; “Estudio De Eficacia Clínica Del Tebodont Gel Melaleuca Alternifolia Al 2% En Pacientes Con Lesiones Traumáticas Orales Leves Atendidos En La Clínica Odontológica De La Universidad De Las Américas”. Los voluntarios fueron distribuidos de forma aleatoria en dos grupos de análisis el grupo control y el grupo experimental al que se le administró Tebodont, así mismo, se explicó el procedimiento de dicho proyecto y se obtuvo el consentimiento informado acorde a las normas de buenas prácticas en investigación. Posteriormente, se procedió a completar el Formato de recolección de datos acorde a la historia clínica e información que suministro el paciente. A cada participante se le asignó un número de identificación individual. Se entregó el medicamento a los pacientes seleccionados y a su vez se les indicó el modo de empleo y precauciones. Posteriormente se les llamó a visitas de control a los 3 días, 7 días y se realizó una llamada telefónica de seguimiento al día 10 para evaluar la cicatrización de las lesiones y se registró los efectos adversos presentados por el paciente.

4.9 Descripción Del Método

45 pacientes que asistieron a la Clínica de Odontología de La Universidad De Las Américas, presentaron lesiones orales leves de la cavidad oral. El investigador evaluó que cumplan los criterios de inclusión, y se les invitó a participar del estudio. Inicialmente se les explico los detalles de la investigación y se procedió a la toma de la muestra a partir del consentimiento informado. Posteriormente los voluntarios fueron seleccionados de forma azarosa en dos grupos de estudio (grupo tratado con tebodont y grupo tratado sin tebodont).

El investigador completó el Formato de recolección de datos acorde a la historia clínica e información que suministró el paciente. A cada paciente se le asignó un número de identificación individual.

Las lesiones se evaluaron mediante la ayuda de una regla y sonda para medir el tamaño de la lesión, a su vez se tomaron fotografías para observar los demás signos como la forma, eritema y ampolla, así mismo el dolor fue evaluado mediante la escala EVA, en rango del 0-10.

El grupo de pacientes tratados con tebodont, se les fue entregado el medicamento, y se les dio las respectivas indicaciones para su correcta aplicación. Al tercer día y al séptimo día el paciente acudió a la visita para el control de la evolución de la lesión y al décimo día se realizó una llamada para controlar la curación de la lesión o algún efecto secundario.

El grupo de pacientes no tratados con tebodont, no se les aplicó ningún medicamento y se esperó su evolución y mejora de forma natural.

5. CAPÍTULO V. RESULTADOS.

5.1 Análisis estadístico

Las variables cuantitativas serán resumidas usando promedios y desviación estándar. Para las cualitativas se reportará el número y el porcentaje de sujetos en cada categoría.

Esta información fue evaluada con la prueba de Anova y chi-cuadrado ($p \geq 0,05$)

5.2 Resultados

Tabla 1. Genero de las personas encuestadas

Genero	Frecuencia	%
Masculino	23	51.11%
Femenino	22	48.89%
Total general	45	100%

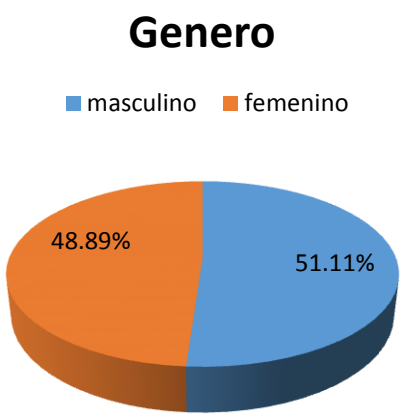

Figura 1. Genero de las personas encuestadas

Interpretación de tabla 1 y figura 1.

Esta grafica nos representa que la mayoría en el estudio fue el género masculino, con una diferencia muy mínima del 2,2%. Se puede decir que existió heterogeneidad.

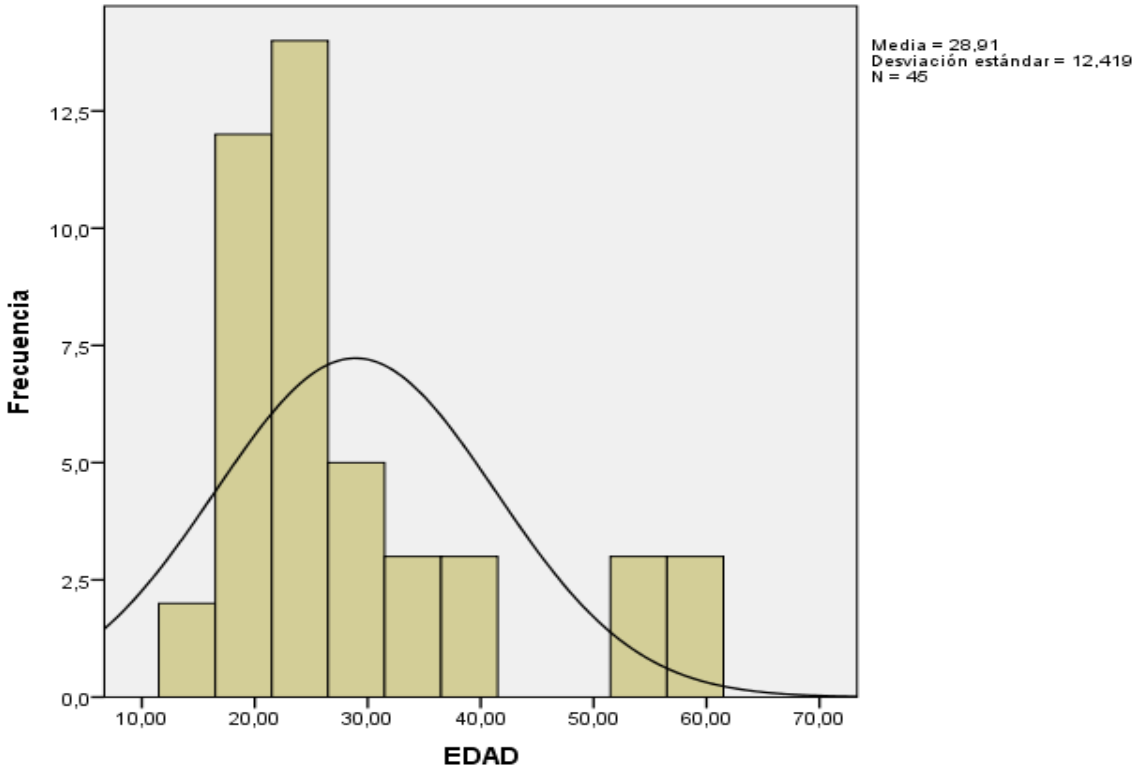

Figura 2. Edad de los participantes

Interpretación de la figura 2.

Se analizó 45 pacientes, con un rango de edad de 14 a 62 años. La concentración mayor fue en los pacientes entre 22 y 30 años, seguida de los pacientes entre 14 y 22 años, luego fueron los pacientes entre 30 y 38 años, después fue un rango de edad de 54 a 62 años, mientras iba disminuyendo en pacientes entre 38 y 46 años y finalmente el rango más bajo fue con los pacientes entre 46 y 54 años.

Los resultados reflejan concentración en el grupo más joven.

Tabla 2. Pacientes fumadores

N° fumadores	Frecuencia	%
Fuman	3	6,7%
No fuman	42	93,3%
Total general	45	100%

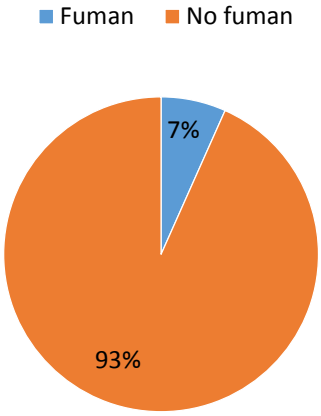

Figura 3. Pacientes fumadores

Interpretación de tabla 2 y figura 3.

El 6,7% se reportó como fumador, en tanto que el restante 93,3% no presentaba este hábito.

Tabla 3. Pacientes alérgicos

Descripción	Frecuencia	%
Pacientes Alérgicos	1	2,2%
Pacientes Alérgicos	44	97,8%
Total general	45	100%

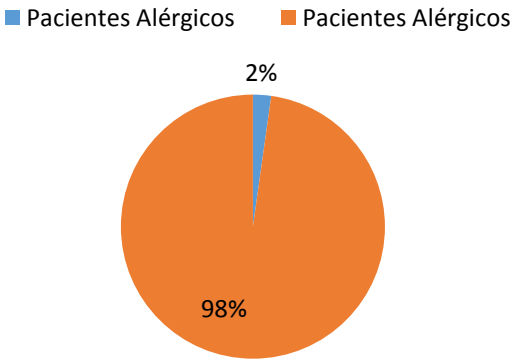

Figura 4. Pacientes alérgicos

Interpretación de tabla 3 y figura 4.

El 2,2% manifestó tener algún tipo de alergia y el 97,8% no presentaba alergias.

VALORACIÓN INICIAL DE LESIONES

Se analizaron 49 lesiones, en el primer momento se valoró la localización, forma, tamaño, eritema, ampolla, presencia de dolor, y dolor según EVA. Los resultados se presentan en las siguientes tablas con sus respectivas gráficas.
En atención a estos resultados se infirió que el grupo de investigación presentaba características bastantes comunes. Se conformaron dos grupos de análisis el grupo control (21 pacientes) y el grupo experimental al que se le administró Tebodont (24 pacientes).

El 93,3% presentó una sola lesión, el 4,4% dos lesiones y solo el 2,2% presentó tres lesiones, por lo que el número de lesiones examinadas fue de 49, pertenecientes a 45 pacientes.

Tabla 4. Localización de las lesiones

Localización	F	%
Labios	22	44,9
Maxilar superior	5	10,2
Maxilar inferior	9	18,4
Lengua	6	12,2
Carillo	7	14,3
Total	49	100,0

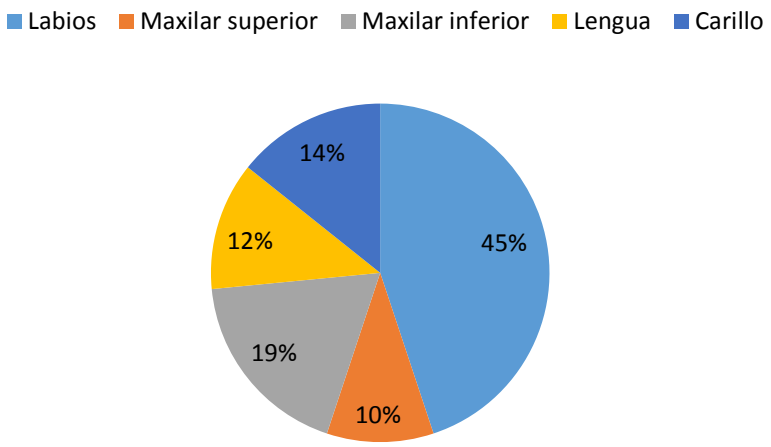

Figura 5. Localización de las lesiones

Interpretación de tabla 4 y figura 5.

Las lesiones con mayor frecuencia se localizaron especialmente en los labios (44,9%), seguidas en el maxilar inferior (18,4%), carillo (14,3%), lengua 12,2% y maxilar superior (10,2%)

Tabla 5. Forma de las lesiones

Forma	F	%
Redonda	14	28,6
Ovalada	12	24,5
Lineal	22	44,9
Difusa	1	2,0
Total	49	100,0

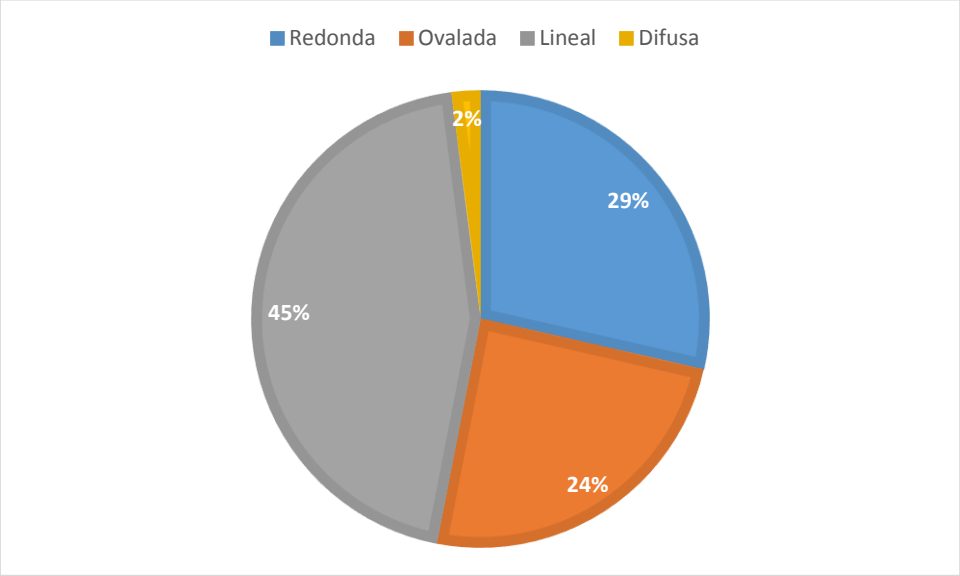

Figura 6. Forma de las lesiones

Interpretación de tabla 5 y Figura 6.

La forma más común fue la lineal con el 44,9% de los casos, seguida por la redonda, con el 28,6%, la ovalada con el 24,5% y la difusa con el 2%.

Tabla 6. Tamaño de las lesiones

Tamaño	f	%
menor a 0,5cm	28	57,1%
mayor a 0,5cm	21	42,9%
Total	49	100,0%

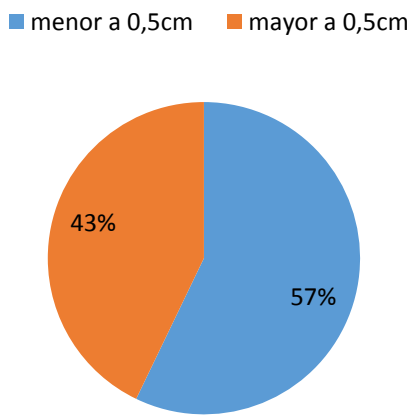

Figura 7. Tamaño de las lesiones

Interpretación de tabla 6 y Figura 7.

En cuanto al tamaño de las lesiones, el 57,1% se valoró como pequeñas (menor a 0,5cm) y el 42,9% superaba los 0,5cm.

Tabla 7. Presencia de Eritema

Eritema	f	%
Presente	45	92%
Ausente	4	8%
Total	49	100%

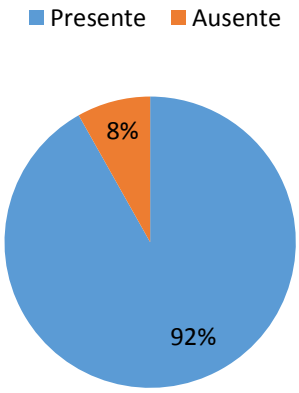

Figura 8. Presencia de Eritema

Interpretación de tabla 7 y Figura 8.

El eritema estaba presente en el 91,8% de las lesiones examinadas.

Tabla 8. Presencia de Ampolla

Ampolla	F	%
Presente	9	18,4
Ausente	40	81,6
Total	49	100,0

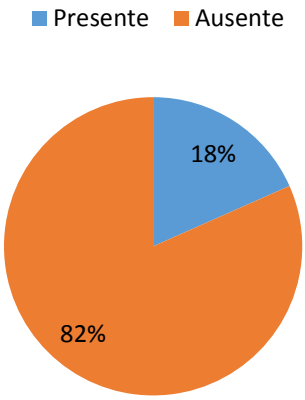

Figura 9. Presencia de Ampolla

Interpretación de tabla 8 y Figura 9.

La ampolla en cambio, estuvo presente solo en el 18,4% de los casos (menos frecuente que el eritema).

Tabla 9. Presencia de Dolor

Dolor	f	%
Presente	42	85,7%
Ausente	7	14,3%
Total	49	100,0%

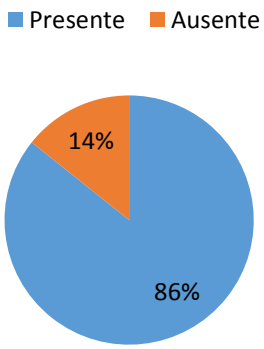

Figura 10. Presencia de Dolor

Interpretación de tabla 9 y Figura 10.

El dolor estuvo presente en el 85,7% de los pacientes, este dolor se reportó con distinta intensidad.

En relación a estos resultados, los pacientes, empleando EVA, manifestaron no sentir dolor en lo absoluto (0) en el 6,1% de los casos, un dolor muy leve (4), en el 38,8%, un dolor entre leve y moderado en el 36,6% de los casos (5,6,7), un dolor fuerte (8) en el 16,3% y dolo intenso (10) en solo el 2% de los casos.

VALORACIÓN POST MEDICACIÓN

Se realizaron valoraciones luego de que se administró medicamento al grupo experimental (días 3, 7 y 10) y lo primero que se valoró fue la respuesta del evaluador y la del paciente, adicionalmente la localización, forma, tamaño, presencia de eritema, infección, dolor y reporte en la escala visual análoga.
Los resultados de esta valoración se plantearon en forma comparativa, a través de tablas de contingencia.

Tabla 10. Respuesta del evaluador por grupo

		Segunda evaluación			
Grupo	Frecuencia	Empeora	Sin cambio	Mejora	Curación
Control	F	1	7	15	1
	F (%)	4,2%	29,2%	62,5%	4,2%
Tebodont	F	0	0	19	6
	F (%)	0,0%	0,0%	76,0%	24,0%
Total	F	1	7	34	7
	F (%)	2,0%	14,3%	69,4%	14,3%

Interpretación de tabla 10

En la valoración hacia el día tres se nota un mejor resultado del grupo experimental, en el 24% se consiguió la curación y en el 76% se determinó una mejora sustantiva, en tanto que solo el 4,2% del grupo control se había curado y el 62,5% presentó alguna mejora.

Tabla 11. Respuesta del paciente por grupo

		Segunda evaluación			
Grupo	Frecuencia	Empeora	Sin cambio	Mejora	Curación
Control	F	1	7	15	1
	F (%)	4,2%	29,2%	62,5%	4,2%
Tebodont	F	0	0	18	7
	F (%)	0,0%	0,0%	72,0%	28,0%
Total	F	1	7	33	8
	F (%)	2,0%	14,3%	67,3%	16,3%

Interpretación de tabla 11

Desde la perspectiva del paciente también se reportó un mejor resultado del grupo experimental, en el 28% se consiguió la curación y en el 72% se determinó una mejora sustantiva, en tanto que solo el 4,2% del grupo control se había curado y el 62,5% mencionó que es evidente alguna mejora. Prácticamente no hay discrepancias entre el evaluador y el paciente.

La localización prácticamente no varió para ninguno de los dos grupos, la forma se desplazó hacia difusa por igual en los dos grupos, también fue evidente una disminución del tamaño, y mucho mejor en el grupo experimental en el que incluso desapareció. El eritema estuvo presente solo en el 3% de los casos del grupo experimental y en el 33,3% del grupo control. En el grupo control se presentó infección en el 8,2% de los casos y no se reportó infección en el grupo experimental. El dolor estuvo presente solo en el 4% de los casos experimentales y en el 20,8% de los pacientes del grupo control.

Evaluación al séptimo día

La tercera valoración se realizó hacia el día 7, analizando los mismos criterios de la evaluación anterior, siendo lo más relevante la respuesta del evaluador y del paciente.

Tabla 12. Respuesta del evaluador por grupo (día 7)

		Tercera evaluación			
Grupo	Frecuencia	Sin cambio	Mejora	Curación	Total
Control	F	1	17	6	24
	F (%)	4,2%	70,8%	25,0%	100,0%
Tebodont	F	0	4	21	25
	F (%)	0,0%	16,0%	84,0%	100,0%
Total	F	1	21	27	49
	F (%)	2,0%	42,9%	55,1%	100,0%

Tabla 13. Respuesta del paciente por grupo (día 7)

		Tercera evaluación			
Grupo	Frecuencia	Sin cambio	Mejora	Curación	Total
Control	F	1	17	6	24
	F (%)	4,2%	70,8%	25,0%	100,0%
Tebodont	F	0	4	21	25
	F (%)	0,0%	16,0%	84,0%	100,0%
Total	F	1	21	27	49
	F (%)	2,0%	42,9%	55,1%	100,0%

Interpretación de tabla 12 y 13.

En esta valoración el paciente del grupo experimental consideró mejoras en el 16% y curación completa en el 84%, en tanto que en el grupo control el 70,8% noto una mejora, el 25% una curación total y el 4,2% no noto cambio.

En este caso, la mayoría de lesiones habían desaparecido, la localización prácticamente no varió para ninguno de los dos grupos. También la forma se desplazó hacia difusa por igual en los dos grupos, también fue evidente una disminución del tamaño, y mucho mejor en el grupo experimental en el que incluso desapareció. El eritema estuvo presente solo en el 4% de los casos del grupo experimental y en el 16% del grupo control. En el grupo control se presentó infección en el 4,2% de los casos y no se reportó infección en el grupo control. El dolor estuvo presente solo en el 4% de los casos experimentales y en el 8,3% de los pacientes del grupo control.

Evaluación final

La última evaluación fue más bien una constatación por vía telefónica, resumiendo, se determinaron complicaciones solo en el 4% de los casos del control y no hubieron complicaciones en los pacientes del experimental. Se reportó solo un caso de infección en el grupo control, este mismo caso

presentaba dolor (4,2%). Lo más importante fue quizá la valoración del paciente que se refleja en la siguiente tabla.

Tabla 14. Respuesta del paciente por grupo (día 10)

		Tercera evaluación			
Grupo	Frecuencia	Sin cambio	Mejora	Curación	Total
Control	F	1	17	6	24
	F (%)	4,2%	70,8%	25,0%	100,0%
Tebodont	F	0	4	21	25
	F (%)	0,0%	16,0%	84,0%	100,0%
Total	F	1	21	27	49
	F (%)	2,0%	42,9%	55,1%	100,0%

Interpretación de tabla 14

Prácticamente los resultados fueron similares a los de la valoración en día 7, notándose curación completa en el 84% de los pacientes que fueron medicados y solo el 25% de los que no fueron medicados (grupo control).

Para cada tabla de contingencia se aplicó la prueba de chi cuadrado, la cual en la mayoría de los criterios y tiempos de valoración presentó significancia por debajo del límite ($p<0,05$), con lo que se pudo inferir que los resultados (forma, tamaño, dolor y respuesta tanto del evaluador como del paciente) se relacionaron con el grupo, es decir con el hecho de que se administró o no el medicamente, esto en relación con los resultados descriptivos permite concluir que el Tebodont Gel Melaleuca Alternifolia al 2% es efectivo en lesiones traumáticas orales leves.

Tabla 15. Resultados de la prueba de independencia de chi cuadrado

Dimensión	Chi-cuadrado de Pearson	gl	Significancia (p)
Respuesta evaluador (día 3)	12,027[a]	3	,007
Respuesta paciente (día 3)	12,758[a]	3	,005
Respuesta evaluador (día 7)	17,368[a]	2	,000
Respuesta paciente (día 7)	18,854	2	,000
Respuesta (día 10)	10,015[a]	2	,007

6. CAPÍTULO VI. DISCUSIÓN

Los estudios realizados hoy por hoy acerca de Melaleuca Alternifolia en el mundo odontológico son muy escasos al contrario del mundo de la medicina donde hay una gran variedad de estudios desde 1770 que comprueban el poder curativo que tiene esta planta de la cual se obtiene una gran variedad de productos con efectos positivos.

En odontología, el Dr. Wild & Co. AG. (2011). Publicaron una revista titulada "*A natural and effective solution for the treatment of irritations in the oral cavity".* Dando a conocer por primera vez productos a base de Melaleuca Alternifolia con la marca de Tebodont, un producto con grandes propiedades que van más allá de un; bactericida, fungicida, antimicrobiano, bacteriostático y antiinflamatorio, que además funciona en patologías orales muy complejas: enfermedad periodontal o periodontitis, síndrome de boca ardiente, candidiasis oral, caries dental, gingivitis. (Entre otros). Así mismo, es coadyuvante en tratamiento oral de lesiones traumáticas y heridas.

Actualmente no existen estudios y fuentes de investigación que validen todas las propiedades de este producto, como lo dice el Dr. Wild & Co. AG. (2011). Es por eso que este estudio fue enfocado a ampliar información, donde se muestre una eficacia positiva del Tebodont gel, frente a lesiones orales traumáticas leves.

Durante el estudio clínico existió una elevada presencia de lesiones traumáticas orales leves en pacientes atendidos en La Clínica Integral Odontológica De La Universidad De Las Américas. Las localizaciones anatómicas más frecuentes fueron: los labios, seguido del maxilar inferior, carrillo, lengua y maxilar superior.

En este estudio a diferencia de *Espinosa y Cols*, no hay coincidencia alguna en la ubicación anatómica de las lesiones orales, ellos manifiestan que las lesiones

más frecuentes son: la lengua en primer lugar, seguida del labio inferior, carrillos, comisura labial, espacio retromolar y paladar. Rosa, GR., Isis, HL., Maritza, SN., & Deysi, MO. (2009

Edmondson, M., Newall, N. (2011). En su estudio revelaron haber aplicado solución de Melaleuca Alternifolia al 3,3%, en la curación de heridas, mediante apósitos 3 veces por semana o diariamente según la necesidad. Después del tratamiento ellos notaron que las heridas empezaron a cicatrizar y había una notable reducción del tamaño. En nuestro estudio, se realiza aplicaciones de gel Melaleuca Alternifolia al 2%, y se puede observar una curación en un 80% de la lesión en el primer control del paciente (día 3), en cuanto al tercer control se notó una curación completa de la lesión (día 7).

Lindhe. (2009), mencionan, que el proceso de cicatrización normal del tejido epitelial se logra recuperar en el transcurso de 7-10 días. Con la aplicación de Tebodont gel Melaleuca alternifolia al 2%, se observó una notable aceleración en la cicatrización de la lesión, al cabo de tres días. Las fases naturales del proceso de cicatrización suelen ser más lentas y corren el riesgo de infecciones bacterianas que pueden tardar aún más y hacer más complicada su sanación, esto a diferencia de una cicatrización estimulada con productos que ayudan a su reparación es más rápido y los riesgos de una posible infección disminuyen.

7. CAPÍTULO VII. CONCLUSIONES Y RECOMENDACIONES

7.1 Conclusiones

Los pacientes que fueron atendidos en La Clínica Integral Odontológica De La Universidad De Las Américas, se les diagnostico un alto porcentaje en lesiones orales de origen traumático físico, seguido de lesiones de tipo térmico y químico.

Los factores de riesgo más frecuentes asociados con lesiones de origen traumático fueron: la ingestión de bebidas calientes, las mordeduras accidentales de los labios, carrillos y lengua, la realización de prótesis totales y removibles causando lastimaduras en las comisuras labiales de los pacientes, los procedimientos restaurativos, endodoncicos, y profilácticos, lesiones accidentales por parte de los estudiantes causadas con turbina o micromotor durante el procedimiento quirúrgico del paciente, además, las fracturas en piezas posteriores causaron gran daño traumático en el borde lateral de la lengua y lesiones por masticar huesos de aves durante la alimentación, así mismo, las personas que manipulan objetos como esferos gráficos o lápices con los dientes y labios presentaron lesiones en la parte interna del labio inferior.

Las injurias de origen térmico y químico estuvieron presente en menoporcentaje, las de tipo térmico fueron causadas particularmente por la ingesta de bebidas calientes, como; sopas, te y café. Mientras que las de tipo químico fueron causadas por ácido fosfórico, peróxido de hidrogeno, hipoclorito de sodio durante el procedimiento quirúrgico.

Los tipos de lesiones orales leves más comunes que se evaluaron en los pacientes que acudieron a la clínica fueron en los labios (44,9%), en el maxilar inferior (18,4%), carillo (14,3%), lengua 12,2% y maxilar superior (10,2%), la mayoría presentaron eritema, un tamaño por debajo de < 0.5cm y dolor.

El medicamento que se aplicó en cada lesión demostró ser muy eficaz, en ciertos casos se observó curación al tercer día, mientras que en la mayoría de los casos al séptimo día la lesión del paciente estaba completamente sana.

Tebodont ha tenido gran acogida por un gran número de odontólogos en Latinoamérica, pues su eficacia y seguridad clínica lo han hecho el número uno frente a otros productos que pueden ser irritativos y poco eficaces al momento de ejercer su acción.

El fármaco no presento efectos adversos en ninguno de los casos de las lesiones orales.

7.2 Recomendaciones

Este estudio ha demostrado que el Tebodont Gel es muy eficaz en la curación de lesiones orales leves traumáticas, por lo tanto, se debería investigar un poco más acerca del fármaco y los beneficios que este tiene frente a otro tipo de complicaciones como son; gingivitis, periodontitis, control de placa y bacterias patógenas de la cavidad oral.

Estudios acerca de este producto nos dicen que es un potente fungicida, bactericida y regenerador de la mucosa oral, es recomendable que los nuevos estudiantes puedan continuar con la investigación y verificar su eficacia en pacientes con lesiones orales micóticas, herpes, inflamación y regeneración epitelial.

La literatura además menciona que se lo puede aplicar para combatir la placa, gérmenes y bacterias de la cavidad oral, así mismo es muy eficaz en enfermedades periodontales, estudios relacionados ampliarían el conocimiento sobre la efectividad de este producto a nivel odontológico.

Tebodont es un producto de origen natural y con grandes beneficios en la salud oral, es recomendable ir ampliando conocimientos a nivel de investigación clínica, a fin de llegar aplicar esto en la práctica diaria, después de una limpieza dental, luego de un tallado dental, para regenerar la mucosa lesionada.

De acuerdo a los factores desencadenantes de estas lesiones, se recomienda a los pacientes mayor cuidado con la ingesta de alimentos calientes, o de gran rigidez que pueden lastimar la mucosa.

Los estudiantes de odontología durante sus prácticas odontológicas se les recomienda mayor cuidado al momento de manejar, el ultrasonido, turbina y micromotor, al fin de evitar lesiones en la cavidad oral de los pacientes.

REFERENCIAS

Carson, C., Hammer, K., y Riley, T. (2008). Melaleuca alternifolia *(TeaTree) Oil: a Review of Antimicrobial and Other Medicinal Properties.* Clinical Microbiology. v.19 (1); Jan PMC1360273

Cavalcante GM., Sousa de Paula, RJ., Souza LP., Sousa FB., Mota MR., y Alves AP. (2011). *Experimental model of traumatic ulcer in the cheek mucosa of rats.* Acta Cir Bras 2011,26:227-234.

Chattopadhyay, A., Shetty, KV. (2011). *Recurrent aphthous stomatitis.* Otolaryngol Clin North Am. doi: 10.1016/j.otc.2010.09.003.

Chen, JY., Wang, WC., Chen, YK., y Lin, LM. (2010). A retrospective study of trauma-associated oral and maxillofacial lesions in a population from southern Taiwan*. J. Appl. Oral Sci. vol.18 no.1 Bauru Jan. doi.org/10.1590/S1678-77572010000100003*

Correa, L., y Dias, D. (2015).*Oral mucosal lesions' impact onoral health-Related quality of lifein preschool children.* Community Dent Oral Epidemiol; 43; 578–585

Courrech, M., Oliver, R. (2014). *Efectividad de Melaleuca alternifolia (tea tree) y Commiphora myrrha (mirra), como irrigantes en la terapia periodontal no quirúrgica.* Rev Tamé 3 (8): 258-263. Pág. 259.

Edmondson, M., Newall, N., Carville, K., Smith, J., Riley, TV & Carson, CF. (2011). Uncontrolled, open-label, pilot study of tea tree (Melaleuca alternifolia) oil solution in the decolonization of methicillin-resistant Staphylococcus aureus positive wounds and its influence on wound healing. *Int Wound J.* doi: 10.1111/j.1742-481X.2011.00801.x.

Elisabeth, M., Grace, D., y Tyler, J. (2015). Effect of tea tree (Melaleuca alternifolia) oil as a natural antimicrobial agent in lipophilic formulations. *Canadian Journal of Microbiology.* doi/abs/10.1139.

Finkelstein, M. (2014). *Guía para el diagnóstico clínico diferencial de las lesiones de la mucosa oral:* Dental care. Procter & Gamble.

Garozzo, A., Timpanaro, R., Bisignano, B., Furneri, PM., Bisignano, G., Castro, A. (2009). In vitro antiviral activity of Melaleuca alternifolia essential oil. *Lett Appl Microbiol.* doi: 10.1111/j.1472-765X.2009.02740.

González, S., García, F., y Luis, J. (2014). Lesiones de la mucosa oral. Protocolos clínicos de la Sociedad Española de Cirugía Oral y Maxilofacial

González, S., García, F., y Luis, J. (2014). *Lesiones de la mucosa oral.* Protocolos clínicos de la Sociedad Española de Cirugía Oral y Maxilofacial.

Guadrón, J. (2007).*Efecto Sobre La Placa Bacteriana De Los Antisepticos Bucales.*"Universidad Salvadoreña Alberto Masferrer Facultad De Cirugia Dental, Area Restaurativa. Cient. Dent; 9; 3: 171-182.

Hammer, K.A. (2014). *Treatment of acne with tea tree oil (melaleuca) products: a review of efficacy, tolerability and potential modes of action.* Int J Antimicrob Agents. 2015 Feb;45(2):106-10. doi: 10.1016/j.ijantimicag.2014.10.011. Epub 2014 Nov 13.

Hammer, KA., Carson, CF., Rileya, TV., Rileya, TV. (2012). Effects of Melaleuca alternifolia (tea tree) essential oil and the major monoterpene component terpinen-4-ol on the development of single- and multistep antibiotic resistance and antimicrobial susceptibility. *Antimicrob Agents Chemother*. doi: 10.1128/AAC.05741-11.

Janaina, MA., Jenny, AT., Carvalho, MM., Marcia T., Marcelo, B., & Daniela, PR. (2011). Impact of traumatic dental injuries and malocclusions on quality of life of young children. *Health and Quality of Life Outcomes.* **doi:** 10.1186/1477-7525-9-78

Juan, N., Patricia, M., María, JM., & Sylvia, LM. (2013). Oral Health Level of Knowledge and Use of Dental GES in Puerperal Patients at a Private Clinic, Santiago, Chile. Int. J. Odontostomat. vol.7 no.1. doi.org/10.4067/S0718-381X2013000100007

Juliana, RG., Flávia, MGP., Camila, QMB., Rafael, QS., Kazuko, UG. & Maria, J.P.S. (2013).Comparación de la eficacia antimicrobiana en la higienización de las manos: aceite esencial de*Melaleuca alternifolia*

versus triclosan. Rev. Latino-Am. Enfermagem. doi.org/10.1590/0104-1169.2957.2356

Katz, H. (2016).*Tea Tree Oil to Treat Bad Breath and Periodontal Disease.* Recuperado de: http://www.therabreath.com/articles/fresh-breath-happenings/tea-tree-oil-for-bad-breath-and-gum-disease-36434/

Koteswara Rao., P. (2015). *Invitro Antifungal Evaluation of Denture Soft*

Lada, R., y Skalka, M. (2016). Tebodont. Recuperado de:https://www.vamida.at/tebodont-gel.html

Lindhe, J., Karring, T., y Lang, NP. (2009). Clinical Periodontology and Implant. Dentistry: Editorial Medica Panamericana Sa de. Pag. 98, 102.

Liner Incorporated with Tea Tree Oil: A New Therapeutic Approach Towards Denture Stomatitis. Journal List J Clin Diagn Res. v.9(6); 2015 Jun.

Marianela, S., Narda, T., & Liova, C. (2015). Alteraciones Clínicas En Mucosa Bucal de Pacientes Portadores de Prótesis Totales Residenciados en el Centro “Dr. Ricardo Sergent” (Inass). *Rev Venez Invest Odont IADR 2015; 3(2):111-119.* pp.112-113

Muruzábal, RS., Garcés, MH., García, LM., Pascual, LL., Pérez, AA., & Bayona, Y.J. (2015). Secondary effects of topical application of an essential oil. Allergic contact dermatitis due to tea tree oil. *An. Sist. Sanit. Navar.* doi.org/10.4321/S1137-66272015000100023

Oliveira, ACM., Fontana, A. (2011). Use of Melaleuca alternifolia Cheel (Myrtaceae) oil in dentistry: perspectives on its use as alternative antimicrobial to infectious diseases of oral origin. vol.13. doi10.159.

Pazyar, N., Yaghoobi, R., Bagherani, N., & Kazerouni, A. (2013). A review of applications of tea tree oil in dermatology. *Int J Dermatol.* doi: 10.1111/j.1365-4632.2012.05654.x.

Rosa, GR., Isis, HL., Maritza, SN., *&* Deysi, MO. (2009). Leading oral lesions and risk factors present in a population aged over 60 years. Facultad de Estomatología de la Universidad de Ciencias Médicas de La Habana. Recuperado de: http://www.bvs.sld.cu/revistas/est/vol_47_01_10/est09110.htm

Scully C., Shotts R. *ABC of oral health. Mouth ulcers and other causes of orofacial soreness and pain.* BMJ 2000,321:162-165.

Shapiro S., Meier A., y Guggenheim B. (1994). *The antimicrobial activity of essential oils and essential oil components towars oral bacteria.* Oral Microbiol Immunol 9: 202-208

Shukla, A. (2014). *Potentially malignant disorders of the oral cavity*: aclinical study. Indian J Otolaryngol Head Neck Surg 2014,66:79-85.

Somacarrera, PML., López, SAF., Martín, CC., & Díaz, RM. (2015).Traumatic lesions of oral mucosa in older adults. *Av Odontoestomatol vol.31 no.3.* doi.org/10.4321/S0213-12852015000300003

Traumatic injury. Conduct odontológica. Volumen 46 nº 4. Acta Odontológica de Venezuela. Pág. 2-4

Wray D., Graykowski, EA., y Notkins, AL. (2014). *Role of mucosal injury ininitiating recurrent aphthous stomatitis.* Br Med J (Clin Res Ed) 1981,283:1569-1570.

Yuni, J., Salinas. M., Ronald, E., Millán, I., Juan, C., León, M., (2008).

ANEXOS

ANEXO 1. Cronograma

Tabla 16. Cronograma

	Mes			
	1	2	3	4
Inscripción del tema (inicio de TIT)	x			
Planificación (revisión de texto con tutor)	x			
Prueba Piloto		x		
Recolección definitiva de la muestra			x	
Análisis de resultados				
Redacción de la discusión			x	
Redacción del texto final			x	
Presentación del borrador a los correctores				x
Segunda entrega a los profesores correctores				x
Entrega del empastado				x

ANEXO 2. Presupuesto

Tabla 17. Presupuesto

RUBROS	**VALOR**
Equipos	0
Materiales y Suministros	525
Viajes Técnicos	100
Subcontratos y servicios (Ej. Estadístico)	50
Recursos Bibliográficos y Software	100
Entrega final de la tesis (borradores y empastado)	80
Transferencia de resultados (Publicaciones o eventos)	100
Total	$1.185

ANEXO 3. Consentimiento informado

CONSENTIMIENTO INFORMADO

_____ _____ _____

Nombre de la Persona Firma Fecha

Participante del Programa

_____ _____

_____

CI Teléfono personal de contacto Dirección

En caso de ser menor de edad el testigo imparcial o tutor legal es obligatorio en este Consentimiento Informado

_____ _____

_____

Nombre de la Persona Firma Fecha

Testigo

Dirección:_____

___

Nombre y Firma del Investigador Responsable del Centro Fecha

_____ _____

ANEXO 4. Formulario Visita 1

Tabla 18. Formulario Visita 1

VISITA 1: DIA 1			
HCL:	Teléfono:	Género: M F	Código:
Signos Vitales	TA:	FC:	T°
Raza:		Fecha de nacimiento:	
Fumador: Si No	Edad:	Cigarrillos/día:	
Motivo de consulta:		Alergias:	
Fecha de consulta:		Fecha de lesión:	
N° de lesiones	1	2	3
Localización	1. Labios 2. Maxilar superior 3. Maxilar inferior 4. Lengua 5. Paladar 6. Piso 7. Carrillo	1. Labios 2. Maxilar superior 3. Maxilar inferior 4. Lengua 5. Paladar 6. Piso 7. Carrillo	1. Labios 2. Maxilar superior 3. Maxilar inferior 4. Lengua 5. Paladar 6. Piso 7. Carrillo
Forma	1. Redonda 2. Ovalada 3. Lineal 4. Difusa	1. Redonda 2. Ovalada 3. Lineal 4. Difusa	1. Redonda 2. Ovalada 3. Lineal 4. Difusa
Tamaño	1. <0.5cm 2. >0.5cm	1. <0.5cm 2. >0.5cm	1. <0.5cm 2. >0.5cm
Eritema	1. Presente 2. Ausente	1. Presente 2. Ausente	1. Presente 2. Ausente
Ampolla	1. Presente 2. Ausente	1. Presente 2. Ausente	1. Presente 2. Ausente
Dolor	1. Presente 2. Ausente	1. Presente 2. Ausente	1. Presente 2. Ausente
EVA 0 - 1 - 2 - 3 - 4 - 5 - 6 - 7 - 8 - 9 - 10			

ANEXO 5. Formulario Visita 2

Tabla 19. Formulario Visita 2

VISITA 2: DÍA 3 (±1 DÍA)					Fecha:	
Signos Vitales	FC:	T°	TA	Alergias:		
Número de lesiones	1		2		3	
Evaluación de la lesión	Resp. Evaluador	Resp. Paciente	Resp. Evaluador	Resp. Paciente	Resp. Evaluador	Resp. Paciente
	1. Empeora	1. Empeora	1. Empeora	1. Empeora	1. Empeora	1. Empeora
	2. Sin cambio	2. Sin cambio	2. Sin cambio	2. Sin cambio	2. Sin cambio	2. Sin cambio
	3. Mejora	3. Mejora	3. Mejora	3. Mejora	3. Mejora	3. Mejora
	4. Curación	4. Curación	4. Curación	4. Curación	4. Curación	4. Curación
Localización	1. Labios 5. Paladar		1. Labios 5. Paladar		1. Labios 5. Paladar	
	2. Maxilar sup 6. Piso		2. Maxilar sup 6. Piso		2. Maxilar sup 6. Piso	
	3. Maxilar inf 7. Carrillo		3. Maxilar inf 7. Carrillo		3. Maxilar inf 7. Carrillo	
	4. Lengua		4. Lengua		4. Lengua	
Forma	1. Redonda 3. Lineal		1. Redonda 3. Lineal		1. Redonda 3. Lineal	
	2. Ovalada 4. Difusa		2. Ovalada 4. Difusa		2. Ovalada 4. Difusa	
Tamaño	1. <0.5cm 2. >0.5cm		1. <0.5cm 2. >0.5cm		1. <0.5cm 2. >0.5cm	
Eritema	1. Presente 2. Ausente		1. Presente 2. Ausente		1. Presente 2. Ausente	
Infección	1. Sí 2. No		1. Sí 2. No		1. Sí 2. No	
Dolor		1. Presente		1. Presente		1. Presente
		2. Ausente		2. Ausente		2. Ausente
EVA 0 - 1 - 2 - 3 - 4 - 5 - 6 - 7 - 8 - 9 - 10						
Complicaciones del fármaco o lesión:						
Se envía medicamentos adicionales:						

ANEXO 6. Formulario Visita 3

Tabla 20. Formulario Visita 3

VISITA 3: DÍA 7 (±1 DÍA)					Fecha:	
Signos Vitales	FC:	T°	TA	Alergias:		
Número de lesiones	1		2		3	
Evaluación de la lesión	Resp. Evaluador	Resp. Paciente	Resp. Evaluador	Resp. Paciente	Resp. Evaluador	Resp. Paciente
	1. Empeora	1. Empeora	1. Empeora	1. Empeora	1. Empeora	1. Empeora
	2. Sin cambio	2. Sin cambio	2. Sin cambio	2. Sin cambio	2. Sin cambio	2. Sin cambio
	3. Mejora	3. Mejora	3. Mejora	3. Mejora	3. Mejora	3. Mejora
	4. Curación	4. Curación	4. Curación	4. Curación	4. Curación	4. Curación
Localización	1. Labios 5. Paladar		1. Labios 5. Paladar		1. Labios 5. Paladar	
	2. Maxilar sup 6. Piso		2. Maxilar sup 6. Piso		2. Maxilar sup 6. Piso	
	3. Maxilar inf 7. Carrillo		3. Maxilar inf 7. Carrillo		3. Maxilar inf 7. Carrillo	
	4. Lengua		4. Lengua		4. Lengua	
Forma	1. Redonda 3. Lineal		1. Redonda 3. Lineal		1. Redonda 3. Lineal	
	2. Ovalada 4. Difusa		2. Ovalada 4. Difusa		2. Ovalada 4. Difusa	
Tamaño	1. <0.5cm 2. >0.5cm		1. <0.5cm 2. >0.5cm		1. <0.5cm 2. >0.5cm	
Eritema	1. Presente 2. Ausente		1. Presente 2. Ausente		1. Presente 2. Ausente	
Infección	1. Si 2. No		1. Si 2. No		1. Si 2. No	
Dolor		1. Presente		1. Presente		1. Presente
		2. Ausente		2. Ausente		2. Ausente
EVA 0 - 1 - 2 - 3 - 4 - 5 - 6 - 7 - 8 - 9 - 10						
Complicaciones del fármaco o lesión:						
Se envía medicamentos adicionales:						

SEGUIMIENTO TELEFÓNICO DÍA 10 (±1 DÍA) Fecha:							
Número de lesiones	1		2		3		
Complicaciones (lesión)	1. Presente	Infección	1. Presente	Infección	1. Presente	Infección	
	2. Ausente	Sí No	2. Ausente	Sí No	2. Ausente	Sí No	
Dolor	1. Presente		1. Presente		1. Presente		
	2. Ausente		2. Ausente		2. Ausente		
Evaluación	1. Empeora		1. Empeora		1. Empeora		
	2. Sin cambio		2. Sin cambio		2. Sin cambio		
	3. Mejora		3. Mejora		3. Mejora		
	4. Curación completa		4. Curación completa		4. Curación completa		
EVA 0 - 1 - 2 - 3 - 4 - 5 - 6 - 7 - 8 - 9 - 10							
Complicaciones del fármaco o lesión:							

ANEXO 7. Lesión con Tebodont

Tabla 21. Lesión con Tebodont

Con Tebodont	
Lesión accidental por mordedura a nivel del labio inferior	
Antes	Después

ANEXO 8. Lesión con Tebodont

Tabla 22. Lesión con Tebodont

Con Tebodont	
Lesión a nivel del borde lateral de la lengua causada por fractura en pieza # 46	
Antes	Después

ANEXO 9. Lesión con Tebodont

Tabla 23. Lesión con Tebodont

Con Tebodont	
Lesión a nivel de la comisura labial por toma de impresiones para prótesis total	
Antes	Después

ANEXO 10. Lesión con Tebodont

Tabla 24. Lesión con Tebodont

Con Tebodont	
Lesión en el labio inferior por trauma con esfero gráfico	
Antes	Después

ANEXO 11. Lesión con Tebodont

Tabla 25. Lesión con Tebodont

Con Tebodont	
Lesión por trauma de grapa a nivel de la pieza #16	
Antes	Después

ANEXO 12. Lesión con Tebodont

Tabla 26. Lesión con Tebodont

Con Tebodont	
Lesión en la lengua por accidente con turbina	
Antes	Después
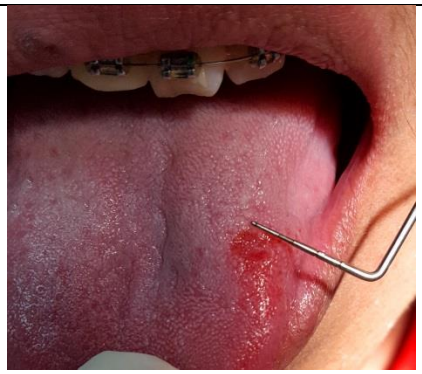	

ANEXO 13. Lesión con Tebodont

Tabla 27. Lesión con Tebodont

Con Tebodont	
Lesión en las encías del maxilar inferior por profilaxis	
Antes	Después

ANEXO 14. Lesión sin Tebodont

Tabla 28. Lesión sin Tebodont

Sin Tebodont	
Lesión por trauma a nivel del labio superior	
Antes	Después

ANEXO 15. Lesión sin Tebodont

Tabla 29. Lesión sin Tebodont

Sin Tebodont	
Lesión a nivel de carrillo por trauma con cavitrón	
Antes	Después

ANEXO 16. Lesión sin Tebodont

Tabla 30. Lesión sin Tebodont

Sin Tebodont	
Lesión a nivel de labio inferior por quemadura	
Antes	Después

ANEXO 17. Lesión sin Tebodont

Tabla 31. Lesión sin Tebodont

Sin Tebodont	
Lesión a nivel del trígono retromolar	
Antes	Después

ANEXO 18. Lesión sin Tebodont

Tabla 32. Lesión sin Tebodont

Sin Tebodont	
Lesión por trauma a nivel de carrillos	
Antes	Después
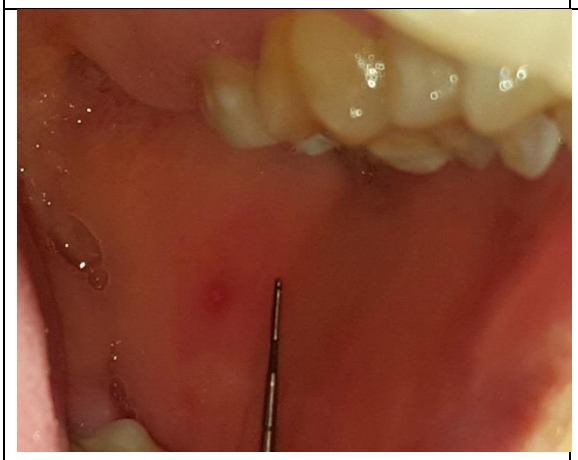	

ANEXO 19. Lesión sin Tebodont

Tabla 33. Lesión sin Tebodont

Sin Tebodont	
Lesión a nivel de labio inferior por quemadura por endodoncia	
Antes	Después

ANEXO 20. Lesión sin Tebodont

Tabla 34. Lesión sin Tebodont

Sin Tebodont	
Lesión a nivel de encía en el maxilar superior debido a tallado para prótesis fija	
Antes	Después