FACULTAD DE CIENCIAS DE LA SALUD

CARACTERIZACIÓN CLÍNICA DE PACIENTES CON ADENOMAS HIPOFISARIOS NO FUNCIONANTES ATENDIDOS EN EL SERVICIO DE ENDOCRINOLOGÍA DEL HOSPITAL DE ESPECIALIDADES EUGENIO ESPEJO ENTRE LOS AÑOS 2015 AL 2017

AUTOR

Arianna Doménica Barros Mejía

AÑO

2019

FACULTAD DE CIENCIAS DE LA SALUD

CARACTERIZACIÓN CLÍNICA DE PACIENTES CON ADENOMAS HIPOFISARIOS NO FUNCIONANTES ATENDIDOS EN EL SERVICIO DE ENDOCRINOLOGÍA DEL HOSPITAL DE ESPECIALIDADES EUGENIO ESPEJO ENTRE LOS AÑOS 2015 AL 2017

Trabajo de Titulación presentado en conformidad con los requisitos establecidos para optar por el título de Médico Cirujano

Profesor Guía

Dr. Jorge Luis Salazar Vega

Autora

Arianna Doménica Barros Mejía

Año

2019

AGRADECIMIENTOS

En primer lugar, deseo agradecer a mi tutor, Dr. Jorge Salazar, por su dedicación, constancia y apoyo brindado durante el desarrollo de mi trabajo de titulación.

Agradezco a mi universidad, que me dió las mejores experiencias y herramientas necesarias para mi formación profesional y personal.

A todos mis docentes quienes me guiaron durante este largo camino y me transmitieron sus conocimientos.

Agradezco a mis amigos y compañeros de la universidad, Majo, Betzy, Joseph, Steven y Paul, entre otros, quienes estuvieron conmigo constantemente en los buenos pero sobre todo en los momentos difíciles.

Agradezco a mi mejor amiga Mariela, que a lo largo de los años se ha convertido en una hermana.

DEDICATORIA

Dedico todo el esfuerzo y dedicación de estos años de formación y el presente trabajo a mi madre, Mireya, quien ha sido pilar fundamental y que con su infinito amor me ha brindado apoyo y me ha demostrado como ser un buen ser humano.

A mi padre, Diego, quien en su vida me brindo las mayores enseñanzas sobre bondad, amor y humildad, que nunca dejo de demostrarme su cariño y lo orgulloso que estaba de mí.

Quiero dedicar igualmente a mi familia, que siempre me ha apoyado en cada proyecto y sin importar las circunstancias me han brindado amor y compresión y han creído en mí.

Deseo dedicar este trabajo a mi enamorado, Fernando Otero, quien es mi compañero, mi mejor amigo y mi apoyo incondicional.

RESUMEN

Objetivos: Describir las características clínicas y de imagen al momento del diagnóstico, así como el tratamiento de elección en los pacientes con Adenomas Hipofisario No Funcionantes (AHNF) atendidos en el Hospital de Especialidades Eugenio Espejo

Métodos: Mediante un estudio descriptivo de corte transversal se realizó una evaluación de pacientes con diagnóstico de AHNF entre los años 2015 al 2017. La recolección de historias clínicas se analizó la presentación clínica, la resonancia magnética inicial, tratamiento realizados y sus resultados.

Resultados: La población estuvo constituida por 128 pacientes de los cuales 35,9% fueron hombres y 64,1% mujeres, con una edad media de 47.6 ± 15.3 años. Los defectos de campos visuales se presentaron en 71.8%, siendo el efecto de masa más común. El hipopituitarismo estuvo en el 55.7% de la población y el eje tiroideo se afectó en 46.8% de pacientes. En el 81.3% de los casos diagnósticados fueron incidentales. En la resonancia magnética se presentaron 83.6% de los tumores como macroadenomas, la extensión extraselar estuvo en el 70.9% y 59.8% presentaron compresión del quiasma óptico. El manejo de los pacientes fue: observación 32.4%, cirugía el 59.4%, recibieron cabergolina 27.3% y tan solo 7% recibieron radioterapia. En los pacientes sometidos a cirugía el hipopituitarismo subió a 76.1% y el hipotiroidismo a 72.7%. Los defectos del campo visual disminuyeron a 36%.

Conclusiones: Los AHNF tuvieron al momento del diagnóstico más síntomas neurológicos de compresión. El diagnóstico es principalmente incidental, en un estado de crecimiento tumoral avanzado.

Palabras clave: Adenomas hipofisarios no funicionantes, hipopituitarismo, campos visuales, macroadenoma, cirugía

ABSTRACT

Objective: Describe the clinical and imaging presentation at the time of diagnosis as well as the treatment in patients treated at Hospital de Especialidades Eugenio Espejo with Non-functioning pituitary adenomas (NFPA).

Methods: It was made by a cross-sectional study of the patients diagnosed with NFPA between 2015 and 2017. Through medical history the clinical presentation, the initial magnetic resonance, the treatment performed and its results were analyzed.

Outcomes: The population was 128 patients, of whom 35.9% were men and 64.1% women with a mean age of 47.6 ± 15.3 years. The defects of the visual fields were in 71.77%, being the mass effect the more common. Hypopituitarism was present in 55.65% of the population. The thyroid axis was affected in 46.8% of the patients. The 81.3% of diagnoses were incidental. The magnetic resonance showed that the 83.6% of the tumors were macroadenomas, the extraselar extension was 70.9%, and 59.8% at clinical presentation had compression optic chiasm. The management was: 32.4% of the patients were observed, 59.4% received surgery, 27.3% received cabergoline, and 7% received radiotherapy. In patients undergoing surgery, hypopituitarism increased to 76.1% and hypothyroidism to 72.7%. The visual field defects decreased to 36%.

Conclusions: The NFPA had at the time of diagnosis more neurological compression symptoms. The diagnosis is mainly incidental, in a state of advanced tumor growth.

Key words: Non-functioning pituitary adenomas, hypopituitarism, visual fields, macroadenoma, surgery.

ÍNDICE DE CONTENIDO

CAPÍTULO I: INTRODUCCIÓN 1
CAPÍTULO II: MARCO TEÓRICO 2
2.1. Hipófisis 2
2.2. Adenomas Hipofisarios 24
2.3. Adenomas Hipofisarios No Funcionantes 29
CAPÍTULO III: METODOLOGÍA 35
3.1. Problema de investigación 35
3.2. Justificación 36
3.3. Pregunta de investigación 36
3.4. Objetivos 36
3.5. Diseño del Estudio 37
3.6. Consideraciones Éticas 46
3.7. Conflictos de interés 46
CAPITULO IV: RESULTADOS 47
4.1. Presentación Clínica y Hormonal: 47
4.2. Características de Imagen Pituitaria Relacionadas al Tumor 50
4.3. Tratamiento 51
4.4. Resultados del Tratamiento 53
CAPITULO V: DISCUSIÓN 55
CAPITULO VI 57
REFERENCIAS 59
ANEXOS 64

ÍNDICE DE FIGURAS

Figura 1. Relación entre el hipotálamo y la glándula hipofisaria. Tomado de "Human Physiology: the basis of medicine" de Gillian Pocock. 2
Figura 2. Desarrollo embriológico de la hipófisis (corte sagital). Tomado de "Desarrollo del sistema endocrino" de Ana Rodriguez. 3
Figura 3. Vista coronal de la hipófisis dentro del cráneo humano. Tomado de "The Pituitary" de Shlomo Melmed 5
Figura 4. Imagen con microscopio óptico de la porción nerviosa de una hipófisis humana, teñida con método tricrómico. Tinción con Mallory-azán. x440. Barra: 20 µm. Tomado de "Geneser Histologia" De Anne Marie Brüel Erick 9
Figura 5. Diagrama de la vasculatura hipotalámica-hipofisaria. Fuente: "Harrison. Principios de Medicina Interna" de Dan L. Longo. 10
Figura 6. Diagrama esquemático que muestra las principales acciones de la hormona de crecimiento y los factores que regulan su secreción. Tomado de " Human Physiology: the basis of medicine" de Gillian Pocock. 12
Figura 7. El eje hipotálamo-hipófisis-suprarrenal, que ilustra retroacción negativa por cortisol (F) en los ámbitos hipotalámico e hipofisario. Tomado de "Greenspan Endocrinología básica y clínica" de David Gardner. 18
Figura 8. Anatomía de la Región Selar. Tomado de "Cómo interpretar un estudio de Resonancia Magnética de Hipófisis" de M. Vaño Molina. 24
Figura 9.Representación esquemática y real, en RM, en secciones coronales que muestra los diferentes grados de invasión del seno cavernoso (SC) según la clasificación de Knops de los AH. Fuente: "Biología, clínica y abordajes terapéutico de adenomas hipofisarios" de Paola Martín Cabrera 32
Figura 10. Prevalencia de Alteraciones Hormonales (n=124) 49
Figura 11. Número de Ejes Hipofisarios Afectados por AHNF (N=124) 49
Figura 12.Relación tamaño- sexo de AHNF al momento del diagnóstico. 50
Figura 13.Relación tamaño vs afectación hormonal o efecto de masa al momento del diagnóstico 51

Figura 14.Tratamientos realizados en pacientes con macroadenomas y microadenomas. 52
Figura 15. Prevalencia de las Alteraciones Hormonales Antes y Después del Tratamiento Quirúrgico 54

ÍNDICE DE TABLAS

Tabla 1. *Clasificación de las células por sus productos de secreción e inmunohistoquímica*. 6
Tabla 2. *Factores que afectan la Secreción de GH Fuente: "Greenspan Endocrinología básica y clínica" de David Gardner.* 13
Tabla 3. *Factores que afectan la secreción de prolactina Fuente: "Greenspan Endocrinología básica y clínica" de David Gardner.* 15
Tabla 4. *Factores que Estimulan las Gonadotropinas* 19
Tabla 5. *Regulación de la producción de hormona antidiurética* 20
Tabla 6. *Evaluación de las Hormonas Hipofisarias* 22
Tabla 7.*Diagnóstico diferencial de masas selares y paraselares Fuente: "Greenspan Endocrinología básica y clínica" de David Gardner.* 25
Tabla 8. *Escala KNOSP. Tomado de "Valor predictivo de la clasificación de Knosp en el grado de resección quirúrgica de los macroadenomas invasivos" de J. Enseña,*..... 31
Tabla 9. *Clasificación de Hardy*..... 32
Tabla 10. *Operacionalización de Variables* 40
Tabla 11. *Características Generales de AHNF*..... 47
Tabla 12. *Caracterización de Tratamiento Quirurgico* 52

ABREVIATURAS

ACTH: Hormona adrenocorticotrópica

ADH: Hormona antidiurética o vasopresina

AH: Adenomas Hipofisarios

AHNF: Adenomas Hipofisarios No Funcionantes

CRH: Hormona liberadora de corticotropina

FSH: Hormona folículo estimulante

FT4:tiroxina libre ()

GH: Hormona de crecimiento

IGF-1: Factor de crecimiento similar a la insulina tipo 1

LCR: Líquido Cefalorraquídeo

LH: Hormona luteinizante

LPH: Lipotropina

MSH: Hormona estimulante de los melanocitos

POMC: Proopiomelanocortina

PTTG: Gen transformador del tumor hipofisario

RM: Resonancia Magnética

TSH: Hormona estimulante de la tiroides o tirotropina

CAPÍTULO I: INTRODUCCIÓN

Los adenomas hipofisarios no funcionantes (AHNF) son neoplasias epiteliales benignas de la hipófisis anterior que no producen un síndrome de hipersecreción hormonal(Andújar & Casanueva, 2012). Este tipo de adenomas hipofisarios (AH) son la tercera neoplasia sistema nervioso central (SNC) más común, de estos los AHNF representan el 33% representando el segundo lugar en frecuencia después de los prolactinomas(Mercado, Melgar, Salame, & Cuenca, 2017). Su diagnóstico ha incrementado con el uso de técnicas de neuroimagen promoviendo el hallazgo incidental de esta tumoración(Iglesias et al., 2017).

Su sintomatología es incierta y su intensidad depende del tamaño, denominándose macroadenomas, a los que miden > 1 cm, y microadenomas, a los que miden > 1 cm (Mercado et al., 2017). Los AHNF van a provocar hipopituirasimo y elevación de la prolactina. Además, se presentan acompañada por síntomas neurológicos por los efectos compresivos por el crecimiento tumoral (Gardner & Shoback, 2012). La resonancia magnética (RM) es el mejor método diagnóstico, que nos permite valoras su tamaño y extensión. El tratamiento de primera línea es la cirugía, sin embargo en varios casos este no es suficiente y se añaden terapias farmacológicas o radioterapia como coadyuvantes.

Actualmente en nuestro país la información sobre la prevalencia AHNF es escasa, siendo una enfermedad que afecta la calidad de vida de quienes la portan. En el presente trabajo se valoran los AHNF en 128 pacientes de un hospital de tercer nivel, donde se identificó su presentación clínica y neuroimagen, al momento del diagnóstico. Se realizó un estudio descriptivo transversal, que nos permitió ver un visión general la presentación clínica y el manejo.

CAPÍTULO II: MARCO TEÓRICO

2.1. Hipófisis

La hipófisis es glándula encargada de controlar diversos ejes del sistema endócrino, conformada en su porción anterior (adenohipófisis) por 5 poblaciones celulares secretoras de hormonas que permiten la regulación de crecimiento, reproducción y metabolismo (Melmed, 2017)(Gartner, 2007). En la ilustración 1 se demuestra esta relación.

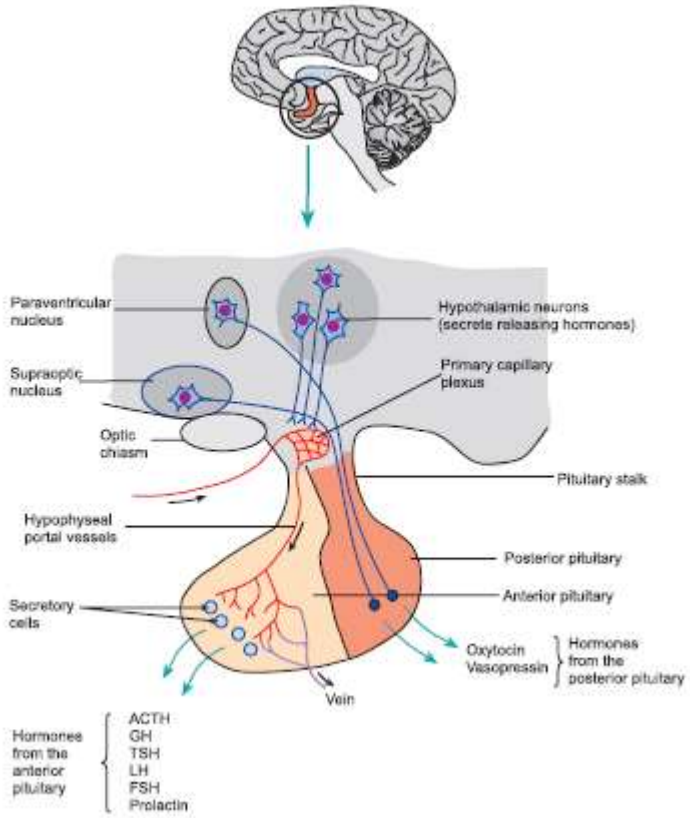

Figura 1. Relación entre el hipotálamo y la glándula hipofisaria. Tomado de "Human Physiology: the basis of medicine" de Gillian Pocock.

2.1.1. Embriología

La hipófisis está constituida por dos tipos de tejidos con diferentes orígenes:

a. El lóbulo anterior o adenohipófisis
b. El lóbulo posterior o neurohipófisis

El primordio de la adenohipófisis se origina de la bolsa de Rathke (Ilustración 2). Se forma mediante la evaginación de la superficie ectodérmica de la orofaringe hacia el diencéfalo, en el momento en que los derivados del mesodermo precordal y la cresta neural invaden el espacio entre el neuroepitelio y el ectodermo superficial. Estas estructuras comprenderán los lóbulos anterior e intermedio (Gardner & Shoback, 2012)(Melmed, 2017)(Melmed, 2017).

La adenohipófisis se detecta a partir de las 4 a 5 semanas de gestación, demostrándose una unidad hipotálamo-hipofisaria hacia las 20 semanas (Gardner & Shoback, 2012).

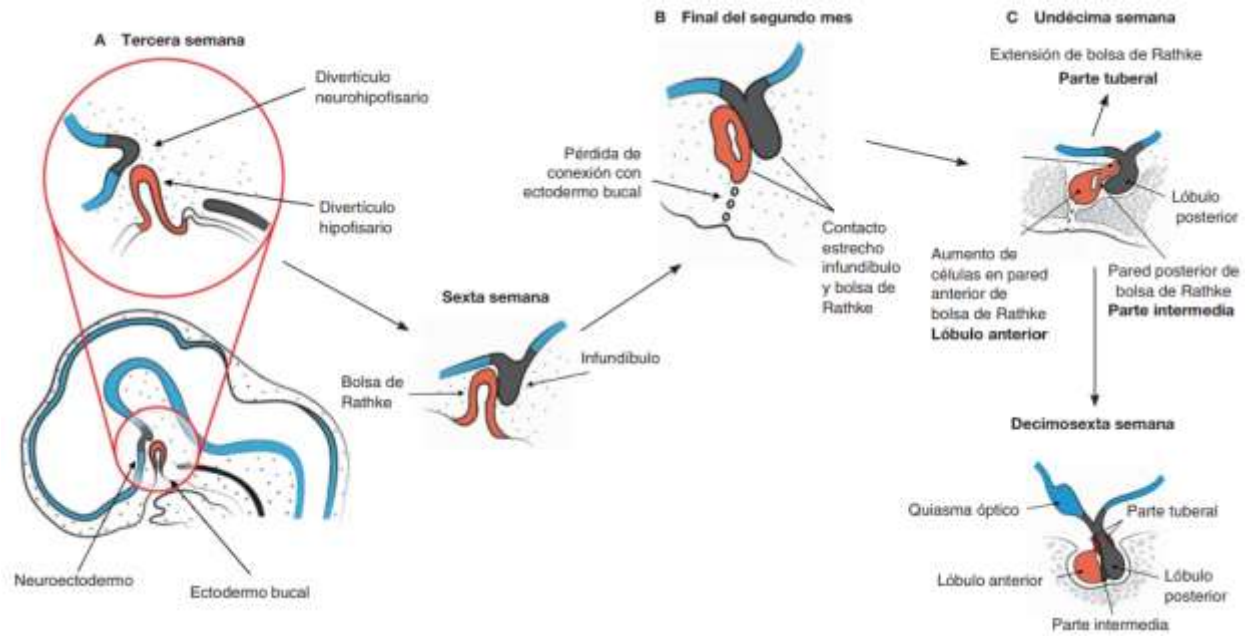

Figura 2. Desarrollo embriológico de la hipófisis (corte sagital). Tomado de "Desarrollo del sistema endocrino" de Ana Rodriguez.

La neurohipófisis tiene un origen neuronal ya que surge como evaginación del hipotálamo ventral y el tercer ventrículo (Gardner & Shoback, 2012). El divertículo neurohipofisario es una excrecencia dirigida hacia caudal desde neuroectodermo del diencéfalo (Moore & Persaud, 2013). De aquí se forma eminencia media, tallo infundibular y porción nerviosa(Ana & Rodríguez, n.d.). En la neurohipófisis además,

se identifican los pituicitos, células principales del lóbulo posterior que mantienen relación con las células neurogliales (Moore & Persaud, 2013).

Los genes principales que regulan la ontogénesis hipofisaria son:

- De forma temprana por los factores pituitary homeobox (Pitx, Ptx), Pitx1 y Pitx2(Melmed, 2017).
- Los factores Lim-homeo Lhx3 y Lhx4, dependientes de los factores de Pitx(Melmed, 2017).
- El factor de homeodominio pareado Hesx1 (también conocido como Rpx)(Melmed, 2017).
- El desarrollo hipofisario es inducido por factor de transcripción Prop-1 de estirpes específicas Pit-1 y de células gonadotrofas(Longo, 2015).
- Las células gonadotrofas se desarrollan por la expresión celular específica de receptores nucleares, factor esteroidogénico (SF-1, steroidogenic factor) y DAX-1(Longo, 2015).
- Las células corticotrofas se originan de la expresión del gen de la proopiomelanocortina (POMC) y del factor de transcripción T-Pit(Longo, 2015).

2.1.2. Anatomía - Histología

La unidad anatómica-funcional constituida por hipotálamo e hipófisis, representa la conexión principal entre los sistemas nervioso y endocrino, regulando aspectos como el crecimiento y desarrollo, metabolismo y homeostasis (Gerard J. Tortora & Bryan Derrickson, 2013). La hipófisis (o glándula pituitaria) se encuentra ubicada en la base del cráneo, apoyada en la silla turca del hueso esfenoides (Anexo 1 se explica más sobre esta estructura). La pituitaria está rodeada por un repliegue duramadre, el cual forma un techo o diafragma que se fija a la apófisis clinoides (Ilustración 3).

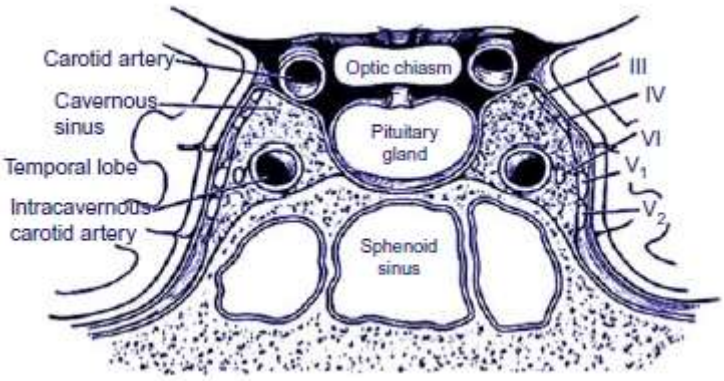

Figura 3. Vista coronal de la hipófisis dentro del cráneo humano. Tomado de “The Pituitary” de Shlomo Melmed

El diafragma de la silla turca evita que el líquido cefalorraquídeo (LCR) entre en la silla turca, además permite el paso del tallo hipofisario y sus vasos sanguíneos. El quiasma óptico se ubica 5 a 10 mm por encima del diafragma selar y delante del tallo o infundíbulo (Gardner & Shoback, 2012).

La hipófisis mide aproximadamente 15 mm transversalmente, 10 mm anteroposterior y 6 mm altura, con un peso de 500 a 900 mg. Su lóbulo anterior constituye las dos terceras partes (Gardner & Shoback, 2012). La hipófisis se divide en dos lóbulos, anatómica y funcionalmente distintos:

2.1.2.1. Lóbulo Anterior o Adenohipófisis

- **Parte distal:** La parte anterior tiene un recubrimiento de cápsula fibrosa y cordones de células parenquimatosas rodeadas por fibras reticulares, rodeadas por capilares sinusoidales grandes del plexo capilar secundario (Gartner, 2007). Se encuentran las células foliculoestrelladas que cumplen su función como sostén epitelial, producen IL-6, factor de crecimiento fibroblástico básico (bFGF) y factor de crecimiento endotelial vascular (VEFG) (Brüel, Ilso, Tranum-Jensen, Qvortrup, & Geneser, 2012).

Sus células parenquimatosas se clasifican en base a la afinidad por la tinción con hematoxilina y eosina en cromófilas (tienen afinidad) y cromófobas (sin afinidad). A su vez, las cromófilas se subdividen en acidófilas y basófilas, (Gardner & Shoback, 2012)(Gartner, 2007). Las técnicas de inmunocitoquímica y de microscopia electrónica ahora permiten clasificar las células con base en sus productos secretores específicos. A continuación se presentan estas clasificaciones:

Tabla 1.

Clasificación de las células por sus productos de secreción e inmunohistoquímica.

Células	**Hormona que secretan**	**Clasificación por tinción con H-E*.**	**Porcentaje de células**	**Imagen de Células**
Somatotropas	Hormona de crecimiento (GH),	Acidófilas	50%	(Pocock & Richards, 2012)
Lactotropas	Prolactina (PRL)	Acidófilas	10 a 25%	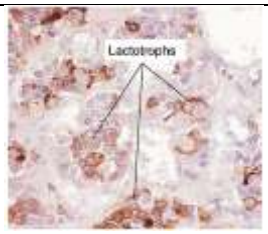 (Pocock & Richards, 2012)
Tirotropas	Hormona estimulante de la tiroides	Basófilas	Menos de 10%	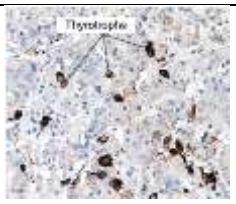

	(tirotropina o TSH)			(Pocock & Richards, 2012)
Corticotropas	Células secretoras de ACTH y péptidos relacionados	Basófilas	15 a 20%	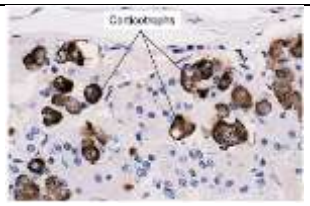 (Pocock & Richards, 2012)
Gonadotropas	Células secretoras de hormona luteinizante (LH) y hormona estimulante del folículo (FSH).	Basófila	10 a 15%	(Pocock & Richards, 2012)
Células nulas	No presentan tinción inmunocitoquímica de las principales hormonas de la parte anterior de la hipófisis conocidas	Cromófobas		(Brüel et al., 2012)

(Gardner & Shoback, 2012)

*Tinción hematoxilina-eosina

- **Parte Intermedia:** La parte intermedia de la adenohipófisis se encuentra principalmente en la vida fetal y un corto período posnatal, en los adultos tiene escasa función (Brüel et al., 2012). Puede albergar lesiones quísticas, en forma infrecuente con importancia clínica (Quistes de Rathke). En el adulto, está formada por células basófilas a lo largo de la redes capilares, que sintetizan proopiomelanocortina (POMC). (Gartner, 2007)(Brüel et al., 2012).
- **Parte Tuberal:** Se encuentran células cuboides a cilíndricas ubicadas como cordones longitudinales en la superficie del tallo tuberal, se encuentra muy vascularizada (Gartner, 2007). En su mayoría son células cromófobas (Brüel et al., 2012). No tiene función endocrina, algunas tienen gránulos que pueden contener FSH y LH, además poseen receptores para la hormona melatonina (Brüel et al., 2012).

2.1.2.2. Lóbulo posterior o Neurohipófisis

La neurohipofisis incluye eminencia media, infundíbulo y porción nerviosa (Gartner, 2007). Esta porción de la hipófisis está compuesta por pituicitos, fibras nerviosas amielínicas y capilares fenestrados (Brüel et al., 2012).

- Pars nervosa: conecta el lóbulo posterior al núcleo supraóptico y el núcleo paraventricular del hipotálamo y el sistema venoso portal (Hall, 2011). Aquí se almacenan las neurosecreciones producidas por los cuerpos celulares, que se localizan en el hipotálamo. Los axones están apoyados por pituicitos (Gartner, 2007). En la porción nerviosa se encuentran los Cuerpos de Herring (Ilustración 4), ubicados a lo largo de las fibras nerviosas, se componen por cúmulos de material de secreción en el axoplasma de las fibras nerviosas (Brüel et al., 2012).

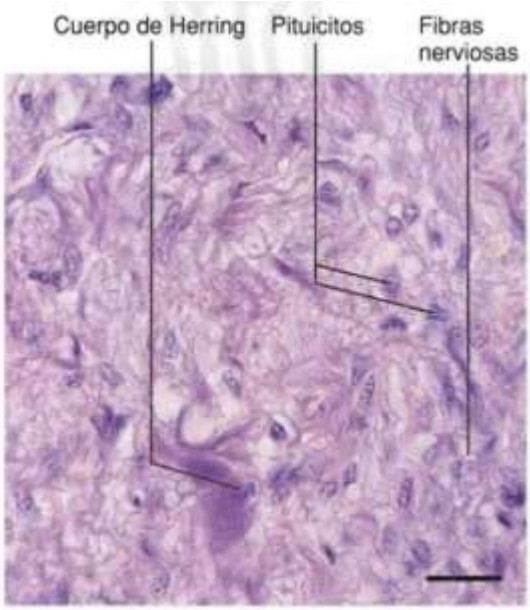

Figura 4. Imagen con microscopio óptico de la porción nerviosa de una hipófisis humana, teñida con método tricrómico. Tinción con Mallory-azán. x440. Barra: 20 µm. Tomado de “Geneser Histologia” De Anne Marie Brüel Erick

2.1.2.3. Riego sanguíneo

Las arterias que irrigan a la pituitaria son ramas de la arteria carótida interna (Gardner & Shoback, 2012). Las arterias hipofisarias superiores llevan sangre al hipotálamo, las arterias hipofisarias inferiores y medias irrigan el lóbulo posterior de la hipófisis y el tallo hipofisario (Gardner & Shoback, 2012)(Gerard J. Tortora & Bryan Derrickson, 2013). En la ilustración 5 se demuestra el riego sanguíneo pituitario.

Las hormonas hipotalámicas circulan desde la eminencia media del hipotálamo a la hipófisis anterior a través del sistema porta hipofisario (Gerard J. Tortora & Bryan Derrickson, 2013). Esta ruta corta y directa de comunicación endocrina asegura el paso de hormonas hipotalámicas ya que evita su dilución y destrucción que podría suceder en la circulación sistémica (Gerard J. Tortora & Bryan Derrickson, 2013). El

órgano más vascularizado del cuerpo es la adenohipófis, que recibe 0.8 ml/g/min de flujo sanguíneo (Gardner & Shoback, 2012).

El drenaje venoso de la hipófisis llega a la circulación sistémica de forma variable, pero posteriormente drena en el seno cavernoso en posición posterior hacia los senos petrosos superior e inferior para finalmente llegar hasta el bulbo, la vena yugulares y la circulación general (Gerard J. Tortora & Bryan Derrickson, 2013).

La neurohipófisis está irrigada por las arterias hipofisarias inferiores. El drenaje venoso inicia en el plexo capilar del proceso infundibular y continúa hacia las venas hipofisarias posteriores (Gardner & Shoback, 2012).

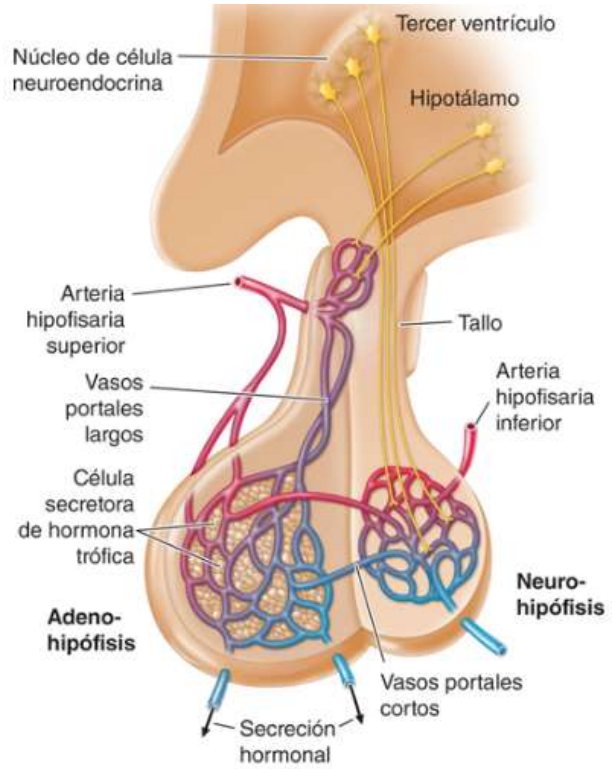

Figura 5. Diagrama de la vasculatura hipotalámica-hipofisaria. Fuente: “Harrison. Principios de Medicina Interna” de Dan L. Longo.

2.1.3. Fisiología

2.1.3.1. Adenohipófisis

Las hormonas producidas en la adenohipófisis se clasifican en:

- *Péptidos relacionados con ACTH:* Hormona adrenocorticotrópica (ACTH), la lipotropina (LPH), hormona estimulante de los melanocitos (MSH), y endorfinas (Gardner & Shoback, 2012).
- *Proteínas somatomamotróficas:* Hormona de crecimiento (GH) y prolactina (PRL)(Gardner & Shoback, 2012).
- *Glucoproteínas*: Hormona luteinizante (LH), Hormona estimulante del folículo (FSH) y Hormona estimulante de la tiroides (TSH)(Nurses, 2004).

Hormona de crecimiento o Somatotropina

La GH es una hormona polipeptídica de 191 aminoácidos (Gardner & Shoback, 2012). Es la única hormona de la adenohipofisis que no actúa sobre una glándula, su principal función es favorecer el aumento del tamaño celular y estimular la mitosis (Hall, 2011), promoviendo el crecimiento lineal (huesos largos principalmente). Este proceso se efectúa en forma sinérgica por la influencia de GH y por el factor de crecimiento similar a la insulina tipo 1 (IGF-1) (Gardner & Shoback, 2012).

IGF1 se produce por la estimulación de la GH sobre los hepatocitos (Hall, 2011). Sus efectos se asemejan a los de la insulina y al igual que esta promueve el almacenamiento de energía (McPhee & Hammer, 2015). Su semivida es de 20 horas en comparación con la de la hormona de crecimiento que es de 20 minutos (Hall, 2011).

Además la GH ejerce efectos metabólicos:

1. Aumenta la síntesis proteica
2. Promueve el uso de los ácidos grasos como combustible
3. Disminuye el uso glucosa

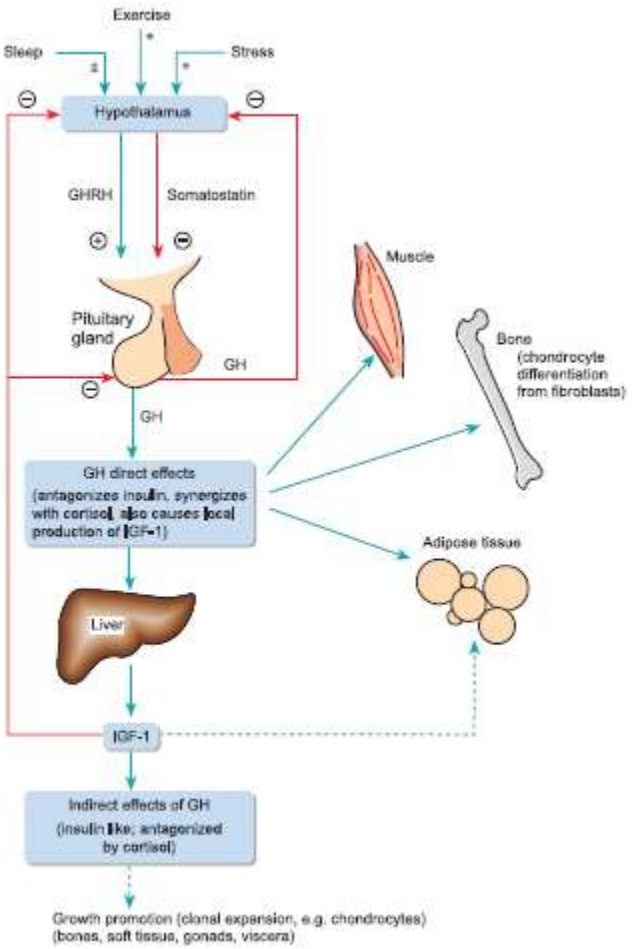

Figura 6. Diagrama esquemático que muestra las principales acciones de la hormona de crecimiento y los factores que regulan su secreción. Tomado de " Human Physiology: the basis of medicine" de Gillian Pocock.

La GH va a estar controlada por dos hormonas hipotalámicas: GHRH (Hormona liberadora de la hormona de crecimiento) y somatostatina (hormona inhibidora de GH)(Gardner & Shoback, 2012), ambas determinan un patrón pulsátil. Durante la niñez su producción es elevada pero en la adolescencia y hasta la edad adulta va disminuyendo (Hall, 2011).

Tabla 2.

Factores que afectan la Secreción de GH Fuente: "Greenspan Endocrinología básica y clínica" de David Gardner.

Aumento	**Disminución**
Fisiológico	
• Sueño • Ejercicio • Estrés (físico o fisiológico) • Ayuno <u>Metabólico</u> • Hipoglucemia • Comida proteínica o administración de aminoácidos	<u>Metabólico</u> • Hipoglucemia posprandial • Ácidos grasos libres altos • Administración de glucosa
Farmacológico	
<u>Hipoglucemia</u> • Absoluto: insulina o 2-desoxiglucosa • Relativo: después de glucagón	
<u>Hormonas</u> • GHRH • Grelina • Péptido (ACTH, α-MSH, vasopresina) • Estrógeno	<u>Hormonas</u> • Somatostatina • Hormona de crecimiento • Progesterona • Glucocorticoides
<u>Neurotransmisores, etc.</u> • Agonistas alfa-adrenérgicos (clonidina) • Antagonistas beta-adrenérgicos(propranolol) • Precursores de la serotonina	<u>Neurotransmisores, etc.</u> • Antagonistas alfa-adrenérgicos (fentolamina) • Agonistas beta-adrenérgicos (isoproterenol)

• Agonistas de la dopamina (levodopa, apomorfina, bromocriptina) • Agonistas del GABA (muscimol) • Administración de potasio por vía intravenosa lenta • Pirógenos (endotoxina de Pseudomonas)	• Agonistas de la serotonina (metisergida) • Antagonistas de la dopamina (fenotiazinas)
Patológico	
• Disminución de proteína e inanición • Anorexia nerviosa • Producción exótica de GHRH • Insuficiencia renal crónica • Acromegalia (TRH y GnRH)	• Obesidad • Acromegalia; agonistas de la • dopamina • Hipotiroidismo • Hipertiroidismo

Prolactina

La PRL es una hormona polipeptídica de 198 aminoácidos (Gardner & Shoback, 2012). Esta hormona estimula la lactación inmediatamente después del parto, durante el embarazo su secreción aumenta por la influencia estrogénica, llegando a valores 10 a 20 veces versus una mujer no embarazada (Hall, 2011). En el posparto, la lactación se mantiene por efecto de la oxitocina estimulada por succión persistente del pezón (Gardner & Shoback, 2012).

La prolactina tiene secreción extrahipofisiaria, se ha podido observar en mama, leucocitos, próstata y otros tejidos (Emerald, 2015). La secreción en los linfocitos le otorga una función inmunomoduladora (Gardner & Shoback, 2012).

La hormona inhibidora de la prolactina es la dopamina, que es secretada por núcleos arqueados del hipotálamo (Hall, 2011).

Tabla 3.

Factores que afectan la secreción de prolactina Fuente: "Greenspan Endocrinología básica y clínica" de David Gardner.

Aumento	**Disminución**
Fisiológico: • Embarazo • Amamantamiento • Estimulación del pezón • Ejercicio • Estrés (hipoglucemia) • Sueño • Crisis convulsivas • Neonatal	
Farmacológico: • TRH • Estrógeno • Péptido intestinal vasoactivo • Antagonistas de la dopamina (fenotiazinas, haloperidol, risperidona, metoclopramida, reserpina, metildopa, amoxapina, opioides) • Inhibidores de la monoaminooxidasa • Cimetidina (por vía intravenosa) • Verapamilo • Regaliz	Farmacológico: • Angonistas de la dopamina (levodopa, apomorfina, bromocriptina, pergolida) • GABA • Glucocorticoide
Patológico:	Patológico:

• Tumores hipofisarios • Lesiones hipotalámicas/del tallo hipofisario • Radiación del neuroeje • Lesiones de la pared torácica • Lesiones de la médula espinal • Hipotiroidismo • Insuficiencia renal crónica • Enfermedad hepática grave	• Seudohipoparatiroidismo • Destrucción o extirpación de la hipófisis • Hipofisitis linfocítica

Hormona adrenocorticotrópica y Péptidos Relacionados

La ACTH es una hormona peptídica de 39 aminoácidos producida. Está procesada a partir de una molécula llamada, POMC, un mRNA único dirige la síntesis y el procesamiento hacia fragmentos de menor tamaño: β-LPH, α-MSH, β-MSH, β-endorfina y fragmento amino terminal (Gardner & Shoback, 2012)(Pocock & Richards, 2012).

La ACTH estimula receptores en la corteza suprarrenal e induce esteroidogénesis y secreción de glucocorticoides y andrógenos, es menos importante para la síntesis de mineralocorticoides (Gardner & Shoback, 2012). Además tiene acción trófica, manteniendo la integridad del tejido adrenal, por lo que en ausencia de ACTH las glándulas suprarrenales se atrofian (Pocock & Richards, 2012).Se desconoce con certeza la función del resto de hormonas producidas por las corticotropas (Gardner & Shoback, 2012),sin embargo se conoce las que podrían ser las funciones como la α-MSH se une a un receptor (MC-1) en el membrana de melanocitos y estimular la síntesis del pigmento; la endorfina es un opioide interno (Pocock & Richards, 2012).

La secreción de la ACTH está controlada por la Hormona liberadora de corticotropina (CRH) de forma pulsátil. Independiente de la concentración

plasmática de cortisol: en la mañana alcanza su máximo antes de despertarse y disminuye a medida que avanza el día. Los estímulos que promueven la secreción son el estrés físico, emocional y químicos que sustituye la ritmicidad diurna normal (Gardner & Shoback, 2012), como por ejemplo:

- Dolor
- Traumatismo
- Hipoxia
- Hipoglucemia aguda
- Exposición a frío
- Intervención quirúrgica
- Depresión
- Administración de interleucina-1 y de vasopresina

La ACTH también se regula por retroalimentación negativa del cortisol y glucocorticoides sintéticos (Gardner & Shoback, 2012). Hay 2 mecanismos: la retroalimentación negativa rápida depende de la tasa de cambio de la concentración de cortisol y la lenta que es sensible a la concentración absoluta de cortisol (Emerald, 2015). El incremento de cortisol interno ante el estrés, no disminuye las ACTH, al contrario de los corticosteroides exógenos en dosis altas (Gardner & Shoback, 2012).

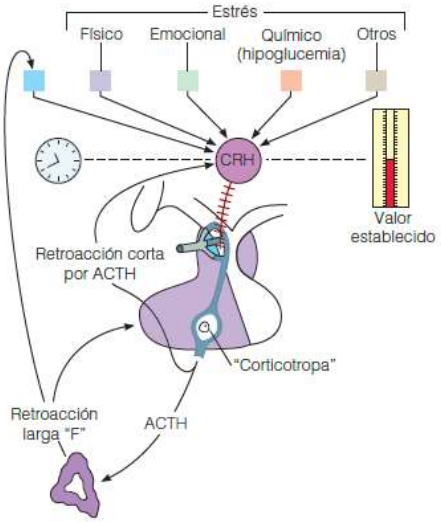

Figura 7. El eje hipotálamo-hipófisis-suprarrenal, que ilustra retroacción negativa por cortisol (F) en los ámbitos hipotalámico e hipofisario. Tomado de "Greenspan Endocrinología básica y clínica" de David Gardner.

<u>Hormona estimulante de la tiroides o tirotropina</u>

Esta hormona es una glucoproteína compuesta de dos subunidades alfa y beta enlazadas de manera no covalente. La subunidad beta de la TSH se fija a receptores de alta afinidad en la tiroides, lo que estimula la captación de yodo, la hormonogénesis y la liberación de T4 y T3 (Gardner & Shoback, 2012). Las hormonas tiroideas controlan el metabolismo del cuerpo, desarrollo cerebral, desarrollo óseo, corazón, funciones digestivas, sistema reproductivo (Emerald, 2015). La secreción de TSH también causa aumento del tamaño y la vascularidad de la glándula (Gardner & Shoback, 2012).

La secreción de TSH está controlada por TRH, que estimula, somatostatina que inhibe y retroalimentación negativa (Emerald, 2015). Cualquier cambio en la concentraciones sérica, aunque estén en rangos fisiológicos, causan respuesta de la TSH a la TRH. Además, la dopamina también interviene en la regulación, inhibiendo TSH. El exceso de glucocorticoide disminuye la sensibilidad de la

hipófisis a la TRH, por otro lado los estrógenos aumentan la sensibilidad de las células tirotropas a la TRH (Gardner & Shoback, 2012).

Gonadotropinas

La LH y la FSH son gonadotropinas glucoproteicas compuestas de subunidades alfa y beta, y son activadas la por GnRH liberado por el hipotálamo. Están controladas por retroalimentación negativa (Emerald, 2015). La LH y la FSH se unen a receptores en los ovarios y los testículos, y regulan la función gonadal al promover producción de esteroidesexual y gametogénesis (Gardner & Shoback, 2012).

Tabla 4.

Factores que Estimulan las Gonadotropinas

	Hormona luteinizante	**Hormona estimulante del folículo**
Mujeres	Estimula la producción de estrógenos y progesterona por el ovario(Gardner & Shoback, 2012; Hall, 2011)	Desarrollo del folículo ovárico y secreción de estrógeno a partir de este folículo(Gardner & Shoback, 2012; Hall, 2011)
Hombres	Estimula la producción de testosterona a partir de las células intersticiales de los testículos (células de Leydig) Maduración de espermatozoides (Gardner & Shoback, 2012; Hall, 2011)	Maduración de espermatozoides Estimula el crecimiento testicular y aumenta la producción de una proteína de unión a andrógeno por las células de Sertoli. (Gardner & Shoback, 2012; Hall, 2011)

2.1.3.2. Neurohipófisis

La neurohipófisis, no es una glándula verdadera, ya que en esta región de la hipófisis se sitúan las terminaciones nerviosas de las vías de los núcleos supraóptico y paraventricular que llegan a través del tallo hipofisaria (Gardner & Shoback, 2012). Se transportan unidas con proteínas transportadoras llamadas neurofisinas Las terminaciones es encuentran sobre la superficie de capilares en los que secretan las siguientes hormonas (Hall, 2011):

1. Hormona antidiurética (ADH) o vasopresina: se forma en el núcleo supraóptico
2. Oxitocina: se forma en el núcleo paraventricular.

La transmisión de impulsos nerviosos en estas fibras desde los núcleos, liberan de inmediato la hormona, mediante un proceso de secreción habitual conocido como exocitosis (Hall, 2011).

Vasopresina

La vasopresina es el regulador primario de la osmolalidad y retiene agua, a trvés de receptores de osmolalidad (Gardner & Shoback, 2012). Actúa sobre las células principales en el conducto colector mediante receptores V2, a continuación estos estimulan la expresión de canales de agua intracelulares, llamado acuaporina-2. Permiten el movimiento del agua a favor del gradiente osmótico desde el conducto colector hacia la célula principal (Gardner & Shoback, 2012).

Tabla 5.

Regulación de la producción de hormona antidiurética

Regulación de producción ADH			
Aumento de producción		**Disminución de producción**	
Estimulo	**Mecanismo**	**Estimulo**	**Mecanismo**

Aumento de la osmolalidad del líquido extracelular	Las células osmorreceptoras hubicados en elhipotalamo presenta salida de líquido por osmosis que desencadenan que envían señales para estimular la actividad del núcleo supraóptico	Dilución en exceso de líquido celular	Entrada de líquido por osmosis a las células osmorreceptoras evitan que envíen señales e inhiben la actividad del núcleo supraóptico
Presión arterial baja	Secreción elevada de ADH que tiene efectos vasoconstrictores ejercen un potente efecto y contraen todas las arteriolas del organismo, que produce un ascenso de la presión arterial.	Activación de recetores de distensión de las aurículas con el llenado excesivo.	Receptores envían señales al encéfalo para inhibir la secreción de ADH
Volumen sanguíneo disminuye en un 10 a 15% o más	Aumenta la secreción de ADH hasta 50 veces por	Llenado escaso de la aurícula	Incrementa secreción de ADH

	encima de su valor normal		
Distensión de los barorreceptores de las regiones carotídea, aórtica y pulmonar	Aumenta la secreción de ADH		

(Hall, 2011)

2.1.4. Evaluación Endocrinológica

2.1.4.1. Evaluación de la Función Pituitaria

Tabla 6.

Evaluación de las Hormonas Hipofisarias

Evaluación de las hormonas hipofisarias	
Hormona	Pruebas Hormonales
Hormona Adrenocorticotrópica	• Concentraciones plasmáticas de ACTH • Evaluación de deficiencia de ACTH: Concentración basal de cortisol y concentración salival de cortisol. • Estimulación Suprarrenal: Prueba de estimulación rápida con ACTH. • Estimulación de la hipófisis (reserva de ACTH): Prueba de hipoglucemia con insulina, estimulación con metirapona y estimulación con CRH. • Evaluación Hipersecreción de ACTH: Prueba de supresión con dexametasona.
Hormona De Crecimiento	• Hipoglucemia inducida por insulina • Prueba de GHRH-arginina

	• Prueba de estimulación con glucagón • Medición de las concentraciones séricas de IGF-1
Prolactina	• Prolactina en plasma
Hormona Estimulante de la Tiroides	• TSH en plasma • Pruebas de función tiroidea: tiroxina libre (FT4) en plasma.
Hormona luteinizante y Hormona estimulante del folículo	• Concentraciones en plasma de testosterona y estradiol • Concentraciones plasmaticas de LH y FSH

1.1.2.1. Resonancia magnética

La resonancia magnética es el procedimiento de elección para valorar el eje hipotálamo-hipofisario y estructuras paraselares (Con, Experto, Estaún, Aldaz, & Villamor, 2013), ya que es la que tiene mejor definición de estructuras normales y resolución para los tumores (Gardner & Shoback, 2012). Este estudio se debe realizar en planos sagital y coronal a intervalos de 1.5 a 2 mm, para ver a detalle las características anatómicas ver lesiones hasta de 3 a 5 mm. Se puede hacer uso de contraste de metal pesado gadolinio, que debido a que no está cubierta la hipófisis por una barrera hematoencefálica el contraste tiene una distribución precoz y homogénea (Fayos & Molla, 2012). El gadolinio permite observar la diferencia de adenomas hipofisarios pequeños del tejido normal de la hipófisis o de otras estructuras (Gardner & Shoback, 2012).

En las imágenes de la hipófisis se debe valorar la anatomía normal:

- Adenohipófisis: 5 a 7 mm de altura y 10 mm en sus dimensiones laterales (Gardner & Shoback, 2012).

- El margen superior es plano o cóncavo, pero puede mostrar convexidad hacia arriba, con una altura de 10 a 12 mm en mujeres jóvenes sanas que menstrúan (Gardner & Shoback, 2012).
- Neurohipófisis: presenta una intensidad de señal alta, llamada “mancha brillante de la parte posterior de la hipófisis” (no se observa en diabetes insípida)(Gardner & Shoback, 2012).
- Tallo hipofisario: ubicado en la línea media, mide 2 a 3 mm de diámetro y 5 a 7 mm de longitud. La hipófisis y el tallo hipofisario presentan aumento de la intensidad de señal con gadolinio (Gardner & Shoback, 2012).

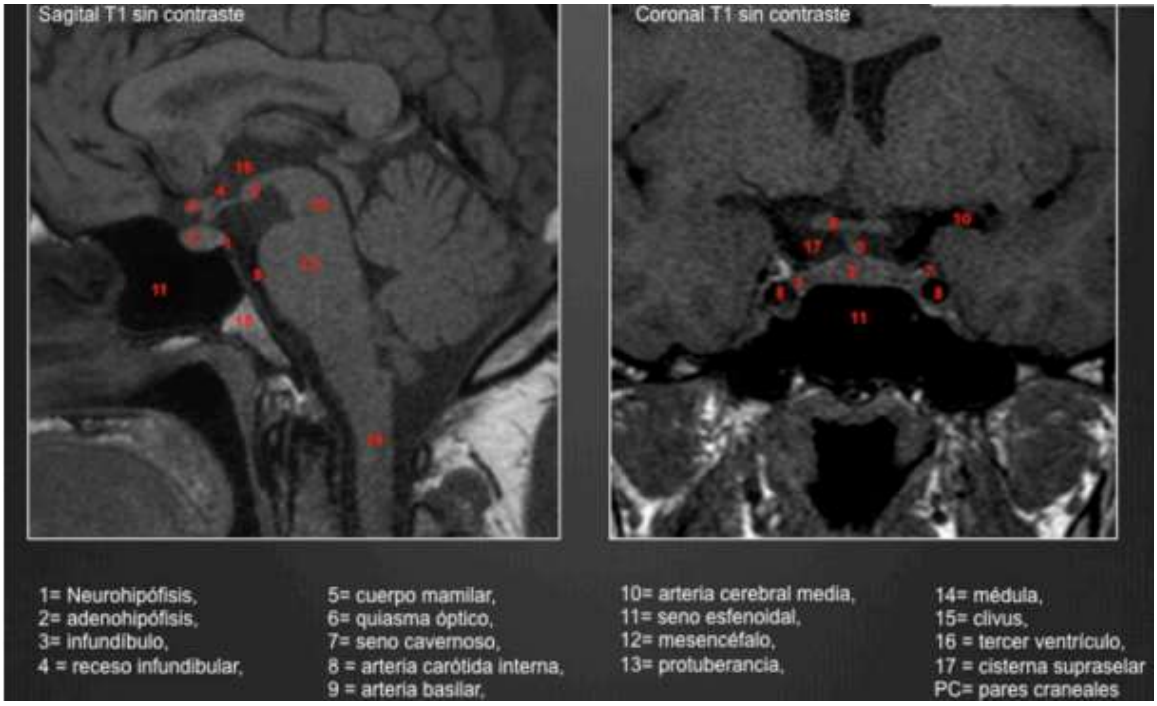

Figura 8. Anatomía de la Región Selar. Tomado de “Cómo interpretar un estudio de Resonancia Magnética de Hipófisis” de M. Vaño Molina.

2.2. Adenomas Hipofisarios

Los adenomas hipofisarios (AH) son neoplasias benignas que producen síndromes clínicos que genera producción excesiva o escasa de una o varias hormonas (Jaime, López, & Cabrera, 2003). Se clasifica en microadenomas, que miden menos de 1 cm de diámetro, y macroadenomas que miden más de 1 cm de diámetro (Gardner & Shoback, 2012).

Diagnóstico diferencial

Tabla 7.

Diagnóstico diferencial de masas selares y paraselares Fuente: "Greenspan Endocrinología básica y clínica" de David Gardner.

Tumores benignos
• Craneofaringioma • Quiste de la hendidura de Rathke • Meningioma • Encondroma • Quiste aracnoideo • Quiste dermoide
Silla vacía
Hiperplasia hipofisaria no adenomatosa
• Hiperplasia de células lactotropas durante el embarazo • Hiperplasia de células somatotropas por tumor secretor de GHRH ectópica • Hiperplasia de células tirotropas, gonadotropas
Tumores malignos
• Sarcoma • Cordoma

• Tumor de células germinales
Lesiones metastásicas
Gliomas
• Glioma óptico • Astrocitoma • Oligodendroglioma • Ependimoma
Lesiones vasculares
Granulomatosas, inflamatorias, infecciosas
• Hipofisitis linfocítica • Sarcoidosis • Histiocitosis X • Tuberculosis • Absceso hipofisario

Oncogénesis

Se han identificado varios factores que intervienen en el desarrollo de los adenomas hipofisarior. El PIT-1 es un factor de transcripción importante que se expresa en las células somatotropas, lactotropas y tirotropas. El gen transformador del tumor hipofisario (PTTG) se encuentra en todos los tumores de origen hipofisario, y altera el ciclo celular. Además, hay varios síndromes genéticos que se relacionan para desarrollar una neoplasia endocrina múltiple tipo 1, el síndrome de McCune-Albright, el síndrome de Carney y la acromegalia familiar (Gardner & Shoback, 2012).

Tratamiento

De forma general el tratamiento de los adenomas hipofisarios busca:

1. Corregir las alteraciones hormonales de la adenohipófisis

2. Preservar la secreción hormonal normal
3. Eliminar el adenoma

Tratamiento quirúrgico

Existen 2 abordajes quirúrgicos para la resección quirúrgica de adenomas hipofisarios. El de acceso microquirúrgico transesfenoidal por vía endoscópica hacia la silla turca (Beckers & Daly, 2010) y La craneotomía transfrontal, que ya no es común y sólo se aplica en pacientes con extensión supraselar masiva(Gardner & Shoback, 2012). Tienen una tasa de éxito del 90% en microadenomas y solo en menos de 5% de los pacientes hay complicaciones como:

- Hemorragia posoperatoria
- Escape de líquido cefalorraquídeo
- Meningitis
- Deterioro visual y se observan con mayor frecuencia en sujetos con tumores
- Síndrome de secreción inapropiada de hormona antidiurética (SIADH): en 10% ocurre dentro de 5 a 14 días luego de la cirugía transesfenoidal
- Hipopituitarismo quirúrgico

Para prevenir y detectar la presencia de diabetes insípida el manejo perioperatorio se realiza con la administración de glucocorticoide en dosis de estrés y valoración posoperatoria del peso, equilibrio de líquido y electrólitos (Gardner & Shoback, 2012).

Radioterapia

Se realiza en pacientes en los que la resección tumoral fue incompleta, y la terapia farmacológica no es una opción o ha fracasado (Gardner & Shoback, 2012). Se puede optar por las siguientes opciones de radioterapia:

- Radiación convencional
- Radiocirugía con bisturí de rayos gamma
- Radioterapia estereotáctica con protón

Tratamiento Farmacológico

Se basa en el uso de bromocriptina, un agonista de la dopamina, y octreotide, análogo de la somatostatina (Beckers & Daly, 2010).

Tipos de Adenomas Hipofisarios

1. Prolactinomas: es el tumor más común que produce la hipersecreción de PRL. Su sintomatología es relacionada congalactorrea y disfunción gonadal, hipopituitarismo y deterioro visual en estadios avanzados (Guaraldi et al., 2013; López, Jaime, Cabrera, González, & Alfonso, 2007).
2. Acromegalia y Gigantismo: le siguen a los prolactinomas en frecuencia, y sus manifestaciones se deben a la hipersecreción crónica que lleva a la secresión excesiva de IGF-1. La presentación clásica es el crecimiento excesivo de hueso, tejido blando, con agrandamiento de las manos y los pies, y rasgos faciales toscos, que se acompaña de aumento de la sudoración, intolerancia al calor, piel grasosa, fatiga y aumento de peso (Guaraldi et al., 2013; López et al., 2007).
3. Enfermedad de Cushing: produce hipersecreción de ACTH a partir de adenomas, y provoca hiperplasia suprarrenal bilateral. Es la causa más común de hipercortisolismo espontáneo, sus efectos principales son obesidad, hipertensión, intolerancia a la glucosa, y disfunción gonadal (Guaraldi et al., 2013; López et al., 2007).
4. Adenomas Hipofisarios Secretores de Tirotropina: Tumores poco comunes, los cuales se presentan como hipertiroidismo con bocio con TSH alta (Guaraldi et al., 2013; López et al., 2007).
5. Adenomas Hipofisarios Secretores de Gonadotropina: la mayoría de estos pacientes no presentan una elevación de FSH o LH (Guaraldi et al., 2013; López et al., 2007).
6. Adenomas Hipofisarios Secretores de Subunidad Alfa
7. Adenomas Hipofisarios No Funcionales
8. Carcinoma Hipofisario: son tumores raros.

2.3. Adenomas Hipofisarios No Funcionantes

Los adenomas hipofisarios no funcionantes son neoplasias benignas de la hipófisis anterior que no producen un síndrome de hipersecreción hormonal, representan al 33% de todas las AH (Mercado et al., 2017)(Andújar & Casanueva, 2012). La prevalencia de estos tumores es del 10% en la población general (Anagnostis et al., 2011). El diagnóstico de AHNF debido a su sintomatología incierta se realiza incidentalmente (incidentalomas) o por síntomas y signos de efecto de masa, suele ser diagnosticada de forma tardía (Mercado et al., 2017)(Andújar & Casanueva, 2012).

Se clasifican por su tamaño en microadenomas <10 mm de diámetro y macroadenomas > 10 mm de diámetro (Cury et al., 2009). Los tumores tienen más de 30-40 mm de tamaño se los denomina adenomas gigantes (Murillo-Galindo & Vargas-Ortega, 2017).

2.2.1. Etiopatogenia

Estos adenomas son tumores monoclonales benignos, originados de una mutación genética de células hipofisarias somáticas que produce una expansión clonal. Aproximadamente 5%, se producen por síndromes hereditarios, sin embargo la mayoría ocurre esporádicamente. El antígeno Ki67 es el principal marcador de proliferación y malignidad estudiado (Mercado et al., 2017)(Andújar & Casanueva, 2012).

2.2.2. Presentación clínica

La edad de presentación de los síntomas o en la cual se encuentran los tumores es comúnmente entre 50-55 años.

Efecto de Masa

Los tumores que comúnmente causan síntomas por efecto de masa son los macroadenomas. Los principales síntomas son cefalea (60%) y anormalidades del

campo visual (80%). Estos síntomas van a depender del área que a la cual se haya extendido el tumor (Mercado et al., 2017).

- Los defectos del campo visual provocados por compresión del quiasma (Andújar & Casanueva, 2012), generalmente producen hemianopsia bitemporal, aunque también se presentan anormalidades oculomotoras por la compresión de pares craneales III, IV, VI y ramas oftálmica y maxilar del V (menos más del 5% de casos)(Mercado et al., 2017), que ocasionaran diplopía, ptosis, oftalmoplejía y pérdida de la sensibilidad facial (Andújar & Casanueva, 2012).
- En caso de existir invasión hacia el seno esfenoidal se genera fuga de líquido cefalorraquídeo, susceptibilidad a infecciones y obstrucción nasofaríngea (Andújar & Casanueva, 2012).
- En caso de comprensión directa del hipotálamo se evidencia trastornos de la conducta, alteración apetito, del sistema nervioso vegetativo, de la regulación del sueño, la sed y la temperatura.

Alteraciones Hormonales

Las alteraciones hormonales de la hipófisis anterior son producto de la masa tumoral que provoca interferencia con la secreción hormonal y la destrucción de las células de esta glándula. Aproximadamente del 20% de los pacientes con AHNF presentan hipopituitarismo, es decir tienen dos o más deficiencias. Las elevaciones leves de prolactina sérica por debajo de 100 ng/ml se presenta un tercio de los pacientes con AHNF (Mercado et al., 2017). La deficiencias hormonales más comunes son las de GH y LH / FSH, por otro lado son poco frecuente la deficiencia de ACTH o TSH (Anagnostis et al., 2011). El panhipopituitarismo se define como presencia de tres o más deficiencias de hormonas hipofisarias (Vargas et al., 2015).Los ejes que más se afectan hasta un 70% son el gonadal y el somatotropo, el eje tiroideo y adrenal se afecta a menos de un tercio (Andújar & Casanueva, 2012).

Apoplejía pituitaria

Se presenta en el 8-10% de los pacientes con AHNF (Mercado et al., 2017), es un síndrome clínico agudo producto de una hemorragia o infarto de la glándula hipfisaria, caracterizado la aparición repentina de cefalea, vómitos, alteración de la conciencia, anomalías visuales con afectación de pares craneales e inestabilidad hemodinámica (Vicente, Lecumberri, & Ángeles, 2013).

2.2.3. Diagnóstico

Resonancia Magnética

El diagnóstico definitivo se realiza mediante la resonancia magnética con contraste de gadolinio de la región selar, sea por sospecha de este tipo de lesiones o por motivos no edocrinológicos (incidentlalomas), debe incluir tanto cortes coronales como sagitales de menos de 3 mm (Mercado et al., 2017). Se debe poner atención en la afectación de las siguientes estructuras: quiasma óptico, tallo hipofisario y senos cavernosos y esfenoidales. Los microadenomas se observan hipointensos comparado con la hipófisis normal, por otro lado los macroadenomas están más vascularizados y presentan más afinidad al contraste. Se pueden clasificar en función de su afectación de la silla turca y su extensión mediante la clasificación de Hardy (Andújar & Casanueva, 2012) o mediante la escala KNOSP para valorar su invasión al seno cavernoso (Enseñat et al., 2006).

Tabla 8.

Escala KNOSP. Tomado de "Valor predictivo de la clasificación de Knosp en el grado de resección quirúrgica de los macroadenomas invasivos" de J. Enseñat,

Escala KNOSP	
Grado 0	El tumor no invade el seno cavernoso.
Grado 1	El tumor sobrepasa la tangente que une los dos bordes mediales de la carótida supra e intracavernosa, pero no sobrepasa la línea tangencial que une los dos centros de la carótida supra e intracavernosa. Los compartimientos venosos superior e inferior pueden estar obstruidos.

Grado 2	Se extiende por fuera de la línea intercarotídea, sin sobrepasar la tangente lateral de la carótida intra-supracavernosa
Grado 3	El tumor se extiende lateralmente a la línea tangencial lateral que une la porción carotídea supracavernosa con la intracavernosa. Los compartimientos venosos medial, superior e inferior suelen estar parcial o completamente obstruidos.
Grado 4	La carótida está totalmente englobada por el tumor, estando todos los compartimientos venosos obliterados.

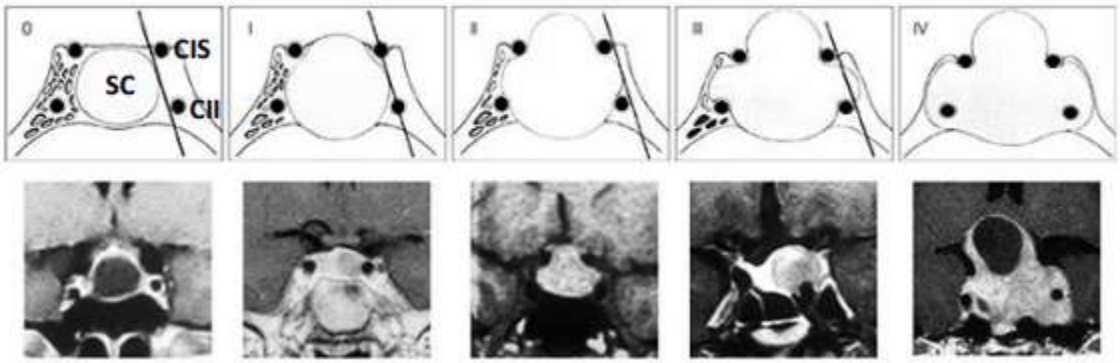

Figura 9.Representación esquemática y real, en RM, en secciones coronales que muestra los diferentes grados de invasión del seno cavernoso (SC) según la clasificación de Knops de los AH. Fuente: "Biología, clínica y abordajes terapéutico de adenomas hipofisarios" de Paola Martín Cabrera

Tabla 9.

Clasificación de Hardy

Clasificación de Hardy	
Extensión	
Extensión supraselar	0: ninguna. A: expansión de la cisterna supraselar. B: receso anterior del tercer ventrículo obliterado. C: piso del tercer ventrículo desplazado considerablemente
Extensión paraselar	D: intracraneal. E: dentro del seno cavernoso.
Invasión	

Piso de la silla intacto	I: silla normal o francamente expandida, tumor menor de 10 mm. II: silla aumentada de tamaño, mayor de 10 mm.
Esfenoides	III: perforación localizada en el piso selar. IV: destrucción difusa del piso selar.

(Yolanda et al., n.d.)

Mediante la tinción inmunohistoquímica se les ha clasificado mediante anticuerpos específicos contra el hormonas que producen las células(Mercado et al., 2017).

- Adenomas gonadotropos: son el 45% de AHNF, muestran inmunotinción para LH y FSH.
- Adenomas de células nulas: aquellas no inmuniza para ninguna hormona en absoluto y se conocen como adenomas de células nulas.
- Oncocitomas
- Adenomas silentes: representan el 10%, este tipo reacciona para ACTH, GH, PRL o TSH y se las denominan corticotropo, somatotropo, lactotropo o tirotropo, respectivamente.

2.2.4. Tratamiento

Cirugía pituitaria

El tratamiento quirurgico es el tratamiento de elección en los paciente AHNF, en especial si presentan clínica compresiva. Sin embargo, en pacientes en quienes no exista sintomas compresivos y la cirugía no es una opción como edad, función hipofisaria, fertilidad y elección del paciente, se puede optar por un tratamiento conservador (Alameda, Lahera, & Varela, 2010).

- Cirugía transesfenoidal: resección del tumor, con tasa de mortalidad inferior al 1% y eliminación del adenoma del 40 - 90%.
- Cirugía transcraneal: resección del tumor indicada en tumores grandes con extiención haciala fosa mediana y los senos cavernosos, con tasa de mortalidad del 6%.

La recurrencia se presenta cuando hay extensión al seno cavernoso y remanentes de adenoma después de la cirugía inicial, que se presenta ensolo 6.9% en pacientes sin evidencia de un remanente en RM, el 40% con remanente tumoral en RM tuvieron recurrencia tumoral después de 5-10 años de seguimiento. Después de la cirugía hay mejora de las alteraciones por efecto de masa sin embargo la recuperación de las deficiencias hormonales es menos frecuente (Mercado et al., 2017).

Terapia de radiación

Se realiza como terapia complementaria después de una la cirugía o como profilaxis ya que reduce el crecimiento y la recurrencia, dirigido para los tumores más grandes e invasivos (Mercado et al., 2017). Sin embargo los efectos secundarios que pueden presentarse posterior a esta terapia deficits hormonales, atrofia del nervio óptico, tumores cerebrales y deterioro neurocognitivo (Alameda et al., 2010).

Tratamiento farmacológico

En aquellos pacientes en quienes se optó por tratamiento conservador, es decir el uso de farmaco como tratamiento único, se debe realizar un estudiode función hipofisaria cada 6 a 12 meses y resonancia magnética anual o bianual (Alameda et al., 2010).

Agonista dopaminergico: su ventaja el que sus efectos tienesmayor duración, es mas específico y tienemayo afinidad por el receptor dopaminérgico D2(Alameda et al., 2010)**.** La cabergolina reduce el volumen del tumor más del 25% con 6-12 meses de tratamiento (Mercado et al., 2017).

Análogos de la somastostatina: tiene un efecto antiproliferativo reduciendo la secreción del factor de crecimiento endotelial vascular (Alameda et al., 2010). el octreotido alcanza una reducción significativa en el tamaño del tumor solo en el 12% (Mercado et al., 2017).

CAPÍTULO III: METODOLOGÍA

3.1. Problema de investigación

Según el Registro Central de Tumores Cerebrales de los Estados Unidos (CBTRUS por sus siglas en inglés), los tumores benignos de la hipófisis representan el 16.4% de los tumores del sistema nervioso central (SNC) (Ostrom et al., 2018), siendo la tercera neoplasia más común (Iglesias et al., 2017). Los AHNF se encuentran en el segundo lugar de AH representando al 33%, se estima que la prevalencia de estos tumores es entre 80-90 casos por cada 100 000 personas (Murillo-Galindo & Vargas-Ortega, 2017) (Mercado et al., 2017). Debido a que los AHNF no producen síntomas de hipersecreción hormonal, el diagnóstico se realiza generalmente de forma incidental, o cuando los adenomas han crecido hasta generar síntomas y signos de efecto de masa o deficiencias de las hormonas pituitarias (Mercado et al., 2017).

Actualmente en el Ecuador, existe poca información sobre incidencia y prevalencia de AH y más aún sobre los no funcionantes. Un estudio realizado recientemente, sobre AH en el Hospital Universitario de Guayaquil entre los años 2013 al 2015, describió que de los AH diagnosticados el 27% son AHNF (Echeverria & Mancero, 2016).

Dado que es una patología poco estudiada, en el Ecuador y a nivel mundial, y que su diagnóstico es difícil, es importante establecer su presentación clínica, terapéutica, resultados del tratamiento utilizado y factores pronósticos. La población del Hospital de Especialidades Eugenio Espejo es una de las más representativas en el Ecuador (hospital de tercer nivel de referencia para patología endocrinológica), permitiendo obtener información significativa sobre esta enfermedad en nuestro medio. Además, un estudio en este sentido contribuye al conocimiento científico y al desarrollo de la medicina basada en evidencia en el campo de los trastornos hormonales y específicamente hipofisarios.

3.2. Justificación

Los adenomas hipofisarios no funcionantes representan la tercera neoplasia más común del SNC (Ostrom et al., 2018), a pesar de esto la información epidemiológica sobre esta patología es limitada. En tal virtud, es necesario describir las características clínicas y de neuroimagen al momento de la evaluación inicial, así como el manejo proporcionado en un Hospital de tercer nivel y la evolución de los pacientes luego del tratamiento instaurado.

Con los resultados de este proyecto se pretende incrementar en forma sistemática el conocimiento acerca de esta patología, haciendo énfasis en el diagnóstico oportuno, antes de que se genere un cuadro clínico con impacto irreversible en calidad de vida de las personas afectadas, y que su tratamiento sea personalizado y adecuado. Además se aspira a la difusión del conocimiento obtenido y motivar investigaciones más amplias en el futuro.

3.3. Pregunta de investigación

¿Cuál es la presentación clínica y el tratamiento de los pacientes diagnosticados con adenoma hipofisario no funcionante en Servicio de Endocrinología del Hospital de Especialidades Eugenio Espejo entre los años 2015 al 2017?

3.4. Objetivos

3.4.1. Objetivo General

- Describir características clínicas y de imagen así como el tratamiento de elección en los pacientes con Adenomas Hipofisario No Funcionantes tratados en el Hospital de Especialidades Eugenio en el servicio de Endocrinología entre los años 2015 al 2017.

3.4.2. Objetivos Específicos

- Determinar las características de la presentación clínica de los pacientes con Adenomas Hipofisario No Funcionantes.
- Detallar las características en imagen de los Adenomas Hipofisario No Funcionantes identificados.

- Identificar los tratamientos empleados comúnmente en los pacientes con Adenomas Hipofisario No Funcionantes y sus resultados.

3.5. Diseño del Estudio

3.5.1. Tipo y Descripción del Estudio

Se llevó a cabo un estudio descriptivo de corte transversal que nos permitió realizar una completa descripción sobre los casos de AHNF presentados en el Hospital de Especialidades Eugenio Espejo en el servicio de Endocrinología.

El hospital está ubicado en Quito- Ecuador, por su cartera de servicios es de tercer nivel, y cuenta con las especialidades necesarias que lo convierten en un centro de referencia nacional para pacientes con patología neuroendocrinológica. Se escogió el período del tiempo desde el año en que inició a funcionar el servicio de endocrinología como tal, 2015, hasta el año 2017. Los pacientes de quienes se obtuvo la información fueron atendidos en el hospital dentro de estos años, contando con datos sobre su diagnóstico, tratamiento y seguimiento clínico.

El estudio se realizó alrededor de 4 ejes:

- Presentación clínica al momento de diagnóstico

  Se determinó al momento del diagnóstico edad, sexo, residencia actual y síntomas por los cuales acudió el paciente o que se evidenciaron en la consulta. Dentro de este apartado, se recolectaron los principales síntomas de efecto de masa (cefalea, alteración de campos visuales, náuseas y vómitos) y las alteraciones hormonales que se lograron evidenciar clínica y bioquímicamente en el Hospital de Especialidades Eugenio Espejo.

- Resonancia magnética al momento de diagnóstico

  Se recolectó la información de la resonancia magnética con la que se realizó el diagnóstico a los pacientes. Se determinó en primera instancia el motivo por el cual se realizó la imagen pituitaria, debido a que gran parte de estos tumores se reconocen de forma incidental, sin sospecha de una patología de origen

endocrinológico. Además, se obtuvo datos sobre el tamaño tumoral, principales lugares de extensión y clasificación por tamaño.

- Tratamiento

Se demostró cuáles son las principales conductas terapéuticas escogidas en el Hospital de Especialidades Eugenio Espejo en los casos de AHNF. Estas fueron, de forma general, farmacológica, quirúrgica, radioterapia y mantenerse en observación. De todas ellas se detallaron características principales y si se usó más de una estrategia terapéutica.

- Resultados del Tratamiento

Se valoró como reaccionaron los pacientes a las diferentes técnicas terapéuticas dentro de los seis meses de instaurada la intervención, mediante resonancia magnética, sintomatología y exámenes de laboratorio Se valoró la reducción del tamaño tumoral con el tratamiento. Se identificó el cambio en el cuadro clínico referido por los pacientes, determinando si los síntomas persistieron, se exacerbaron o remitieron. Además de estudiar las alteraciones hormonales antes y después de la intervención.

3.5.2. Población

3.5.2.1. Universo y Muestra

Los individuos que entraron en el estudio fueron todos los pacientes tratados en el Servicio de Endocrinología del Hospital de Especialidades Eugenio Espejo entre los años 2015 al 2017 con diagnóstico de Adenomas Hipofisarios No Funcionantes que cumplieran con los criterios de inclusión y exclusión.

3.5.2.2. Criterios de Inclusión

- Personas atendidas en el Hospital de Especialidades Eugenio Espejo en el Servicio de Endocrinología diagnosticados de Adenomas Hipofisarios No Funcionantes.

- Pacientes con resonancia magnética de hipófisis desde el inicio del cuadro hasta el final
- Pacientes con al menos una evaluación clínica y bioquímica
- Pacientes con valores de PRL <100 ng / ml (rango normal 4.9 - 25) para microadenomas.
- Pacientes con valores de PRL <250 ng / ml (rango normal 4.9 - 25) para macroadenomas

3.5.2.3. Criterios de Exclusión

- Pacientes con datos incompletos en la historia clínica.
- Pacientes con evidencia de hipersecreción hormonal que ocasione síndromes endócrinos específicos (Acromegalia, Enfermedad de Cushing, Prolactinoma o Tirotropinoma).

3.5.3. Operacionalización de variables

Tabla 10.

Operacionalización de Variables

Variable	Definición Conceptual	Definición Operacional	Dimensión	Escala de Medición	Indicadores	Valor final
Sexo	Condición orgánica, masculina o femenina, de los animales y las plantas.	Condición orgánica de seres humanos participantes	Unidimensional	Nominal	Características físicas sexuales	-Hombre -Mujer
Edad de diagnóstico	Espacio de años que han corrido desde nacimiento hasta diagnóstico	Años cumplidos hasta momento de diagnóstico	Unidimensional	Razón	Años cumplidos al momento del diagnóstico	-Edad en años
Lugar de residencia	Lugar donde conviven y residen	Cantón o ciudad donde reside paciente actualmente	Unidimensional	Nominal	Lugar donde actualmente vive	- Nombre de Provincia
Asintomático	Que no presenta síntomas de enfermedad	Previo a diagnóstico no presentó síntomas endocrinológicos,	Unidimensional	Nominal	Ausencia de síntomas de efecto de masa	-Si -No

		neurológicos u oftálmicos				
Efectos de masa tumoral	Efecto de tumores de comprimir estructuras y obstruir circulación	Compresión de estructuras cerebrales que produce síntomas clínicos	Unidimensional	Nominal	-Déficit de visón -Dolor de cabeza -Sensación de vomitar y Expulsar contenido estomacal	-Defectos del campo visual -Cefalea - Náuseas y Vómitos
Alteraciones hormonales	Niveles hormonales están elevados o disminuidos	Niveles hormonales alterados en exámenes de laboratorio y que produzcan síntomas clínicos	Unidimensional	Nominal	-Valores de prolactina menores a 100 ng/dl en microadenomas y 250 en macroadenomas -Disminución de 1 o más hormonas pituitarias -Disminución de hormonas sexuales - Insuficiencia de cortisol - Insuficiencia de hormonas tiroideas	-Hiperprolactinemia leve -Hipopituitarismo -Hipogonadismo central -Insuficiencia adrenal -Hipotiroidismo central
Incidentaloma			Unidimensional	Nominal		-No

	Hallazgo incidental de patología	Descubrimiento incidental de AHNF por causas no endocrinológicas			Diagnóstico incidental	-Si
Razones para hacer imagen pituitaria	Motivo de solicitar imagen de hipófisis	Motivo de solicitar RM de hipófisis	-Endocrinológicas	Nominal	-Causas hormonales	-Endocrinológicas
			-No endocrinológicas		-Causas neurológicas -Déficit visuales -Antecedente trauma -No se posee información	-Neurológicas -Oftalmológicas -Traumatológicas -Desconocidas
Tamaño de tumor hipofisario	Dimensión de hipófisis	Dimensiones de hipófisis	-Apicocaudal -Anteroposterior -Transverso	Razón	Tamaño observado en RM	Tamaño en mm
Clasificación de AHNF por tamaño	Agrupación de adenomas por tamaño	Determinar tipo de tumor por tamaño menor o mayo a	Unidimensional	Ordinal	-Tamaño menor a 10 mm -Tamaño mayor a 10 mm	-Microadenoma -Macro adenoma
Extensión	Espacio que ocupa el crecimiento tumoral	Lugar hacia el cual se produce la expansión tumoral	Unidimensional	Nominal	Extensión observada en RM	-Intraselar -Extraselar -Compresión quiasma óptico -Apoplejía pituitaria
Observación	No se aplicó tratamiento	No se indicó tratamiento o	Unidimensional	Nominal	Ausencia de tratamiento quirúrgico,	-Si -No

		permaneció en observación			radioterapia o farmacológico	
Tratamiento de elección	Tratamiento que se eligió	Tratamiento escogido por el médico y el paciente	-Quirúrgico	Nominal	Tratamiento/s elegidos	-Observación -Tratamiento Quirúrgico -Número de cirugías -Tipo de cirugías
			-Farmacológico			-Tratamiento Farmacológico (cabergolina)
			-Radioterapia			-Radioterapia
Reducción del tamaño tumoral	Ceder o perder parte de su intensidad	Tumor disminuye de tamaño	Unidimensional	Nominal	Presentó disminución de tumor en RM	-No -Si
Reaparición de síntomas	Aparecen de nuevo síntomas	Aparecen de nuevo síntomas previo al tratamiento	-No -Si	Nominal	Síntomas que persisten	-Ninguno -Describir cuales
Alteraciones hormonales después de tratamiento	Niveles hormonales están demasiado elevados o disminuidos después del tratamiento	Niveles hormonales alterados en exámenes de laboratorio y que produzcan síntomas clínicos después del tratamiento	Unidimensional	Nominal	Alteraciones hormonales nuevas o que persisten	-Hipopituitarismo -Hipogonadismo central -Insuficiencia adrenal -Hipotiroidismo central
			Unidimensional	Nominal		-No

Apoplejía pituitaria después de tratamiento	Necrosis o hemorragia de un tumor hipofisario después de tratamiento	Necrosis o hemorragia de un tumor hipofisario después de tratamiento evidenciado en RM			Descripción de apoplejía pituitaria en RM	-Si

3.5.4. Métodos de Recolección de Información

La fuente de información para el estudio fue las historias clínicas registradas en el Hospital de Especialidades Eugenio del año 2015-2017 de los pacientes diagnosticados con adenomas hipofisarios no funcionantes. Se obtuvo este registro a través de la base de datos de pacientes atendidos en el Hospital de Especialidades Eugenio Espejo con el CIE 10: D35.2 (Tumor Benigno de la Hipófisis)(Panamericana, 2008) y se filtró con el diagnóstico específico registrado en la historia clínica. Esta recolección se realizó a través de una base de datos creada en Microsoft Excel, en la cual se le asignó un código a cada paciente, omitiendo el uso de nombres y número de historia clínica para mantener la confidencialidad. El registro de datos se realizó a través de una matriz realizada en IBM SPSS Statistics 22.0, en la cual se procedió a ordenar, agrupar y codificar la información de acuerdo a las variables.

3.5.5. Plan de Análisis Estadístico

3.5.5.1 Variables Cuantitativas: se las representará a través de medidas de tendencia central y desviaciones estándar.

- *Asociación de Variables*: En las variables continuas no pareadas se utilizarán las pruebas paramétricas t de Student al comparar dos grupos.

3.5.5.2. Variables Cualitativas o categóricas: se describirán mediante porcentajes (frecuencia) y tablas de contingencia.

- *Asociación de variables:* se usará la prueba de Fisher y la prueba de chi-cuadrado, de acuerdo a la población.

3.5.5.3. Valor de significancia estadística:

- Valor de $p < 0,05$.

3.5.5.4. Programas para análisis de los datos y la construcción de los gráficos:

- Microsoft Excel
- IBM SPSS Statistics 22.0

3.6. Consideraciones Éticas

Para la presente investigación se usó fuentes de información secundaria anonimizadas e historia clínica permitidas para estos fines, por lo cual, los participantes fueron pacientes atendidos por el Servicio de Endocrinología del Hospital de Especialidades Eugenio Espejo y diagnosticados con adenoma hipofisarios no funcionantes. La información personal de los pacientes obtenida por este medio se manejó confidencialmente, no se reveló datos como nombres, N° historia clínica o N° de cédula. La identificación de los pacientes fue mediante un número único de participación.

Se divulgarán los resultados finales del estudio en forma de comunicación científica que se socializará ante las autoridades de las unidades médicas participantes.

3.7. Conflictos de interés

El presente trabajo de titulación declara que no existe ningún conflicto de interés potencial o evidente en lo que respecta al ámbito del estudio.

CAPITULO IV: RESULTADOS

4.1. Presentación Clínica y Hormonal:

Para el presente estudio se logró recolectar información de 128 historias clínicas correspondientes a personas en seguimiento en el Hospital de Especialidades Eugenio Espejo (Servicio de Endocrinología) registrados entre los años 2015 al 2017 (Tabla 8). La muestra incluyó 82 mujeres (64.1%) y 46 hombres (36 %) hombres, con un promedio de edad de 47.6 ±15.3 años. La edad al diagnóstico por sexo fue de 44.1 ±15 años en mujeres y de 54.3 ±13 años en hombres. El lugar de residencia de los pacientes fue principalmente en la provincia de Pichincha (58.2%).

Tabla 11.

Características Generales de AHNF

Presentación Clínica	
Edad en años(n=125), (media, DS*, [rango])	47.6 ± 15.3 años (13-85años)
Sexo (n=128) n(%)	Mujeres: 82 (64,1%)
	Hombres: 46 (35,9%)
Lugar de residencia (n=122), n(%)	Pichincha:71 (58,2%)
	Resto de la sierra: 34 (27,9%)
	Costa: 13(10,7%)
	Oriente: 3 (2,5%)
	Extranjeros: 1 (0,8%)
Síntomas de efecto de masa (n=124), n(%)	Asintomáticos: 14 (11,3%)
	Defectos del campo visual: 89 (71,8%)
	Cefalea: 74 (59,7%)
	Vómitos y Náusea: 16 (13%)
Alteraciones Hormonales (n=124), n(%)	Asintomáticos: 32 (25,8%)
	Hiperprolactinemia Leve: 44 (35,5%)
	Hipopituitarismo: 69 (55,7%)
	Hipotiroidismo Central: 58 (46,8%)
	Hipogonadismo Central: 12 (9,6%)

	Insuficiencia Adrenal Secundaria: 36 (29%)
Incidentaloma (n128) n,(%)	104 (81,3%)
Imagen Pituitaria Relacionada con el Tumor	
Tamaño tumoral(n=122), (media, DS*, [rango])	Apicocaudal: 36.1 mm ±15,71 mm , (2-80 mm),
	Anteroposterior: 22.66 mm, ± 9,62mm, (3-53 mm)
	Transversal: 23.48 mm, ±10,64 mm , (3-54 mm).
Clasificación por Tamaño (n=122) n(%)	Macroadenomas: 102 (83.6%)
	Microadenomas: 20(16,4%)
Extensión (n=117),n(%)	Intraselar: 51 (43,6%)
	Extraselar: 83 (70,9%)
Comprensión del Quiasma óptico (n=115), n (%)	70 (59,8%)
Apoplejía pituitaria (n=117), n (%)	16(13,7%)
Tratamiento	
Observación (n=119), n(%)	30 (32,4%)
Tratamiento Quirúrgico (n=119), n(%)	35 (27,3%)
Tratamiento Farmacológico (n=119), n(%)	76 (59,4%)
Radioterapia (n=119), n(%)	9(7%)

Los síntomas de efecto de masa de tipo compresivo más comunes en esta población fueron defectos del campo visual (71.8%) y cefalea (59.7%). En menor proporción se observaron náuseas y vómitos (12.9%). Los pacientes asintomáticos representaron el 11.29%. Respecto a las alteraciones hormonales, solo el 25.8% no presentó ninguna alteración de los ejes hipofisarios. La hiperprolactinemia leve se presentó en 44 pacientes (35.5%). El hipopituitarismo en el 55.7%, siendo el principal eje afectado el tiroideo, en la ilustración 10 se encuentran la prevalencia de alteraciones hormonales en la población y en la ilustración 11 la prevalencia de ejes afectados con deficiencia de secreción hormonal.

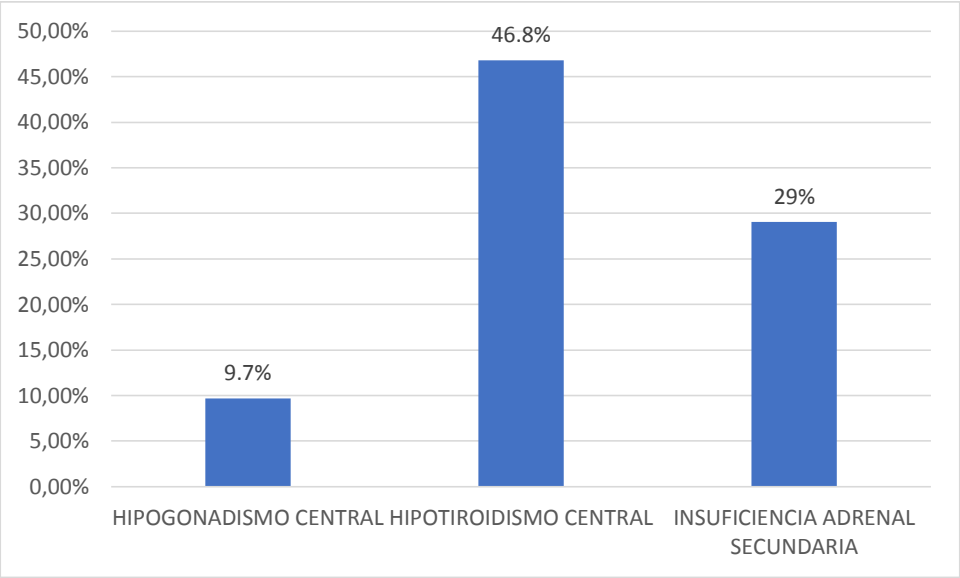

Figura 10. Prevalencia de Alteraciones Hormonales (n=124)

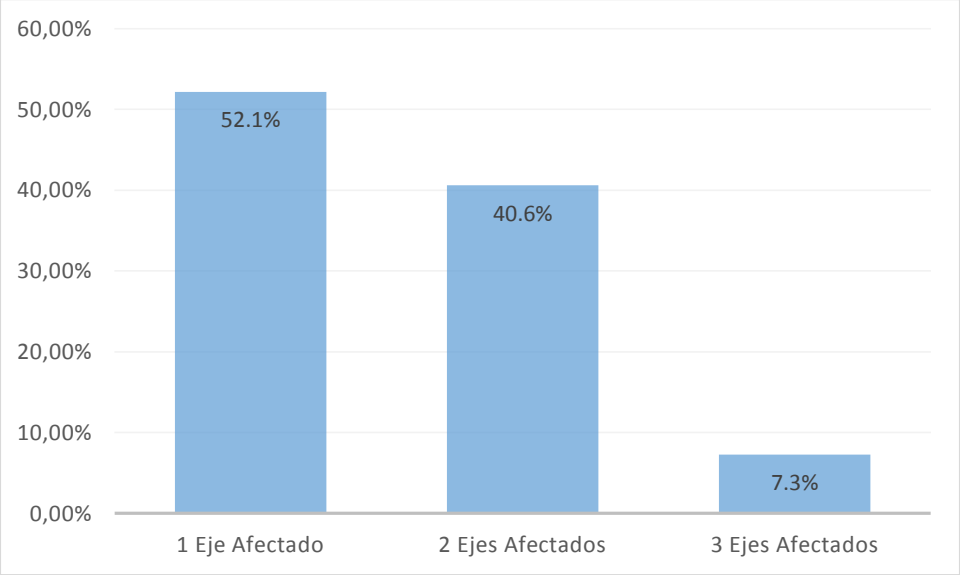

Figura 11. Número de Ejes Hipofisarios Afectados por AHNF (N=124)

En la mayoría de personas con AHNF el diagnóstico fue por hallazgo incidental, que se considera el hallazgo de AH en un estudio de imagen (RM o TC) realizado por razones no relacionadas con esta patología. En 104 pacientes (81.3%,) fueron incidentalomas, 41 (39.4%) tuvieron algún síntoma neurológico, 38 (36.5%)

síntomas oftalmológicos, 21 (20.2%) presentaron ambas, y en 4 (3.9%) se realizó en pacientes con trauma craneoencefálico.

El hallazgo no incidental, es decir en quienes se sospechaba de tumores hipofisarios, fueron 13 pacientes (10.2%). En 11 (8.6%) se desconocía el motivo por el cual se realizó el estudio de imagen.

4.2. Características de Imagen Pituitaria Relacionadas al Tumor

La media del tamaño tumoral apicocaudal fue de 36.1 mm (±15.71 mm), el anteroposterior fue de 22.66 mm (±9.62 mm) y el transverso fue de 23.48 mm (±10.64 mm). Según la clasificación por tamaño de los adenomas, el 83.6% de los pacientes al momento del diagnóstico fueron macroadenomas, tan solo 16.4% llegaron en un estadio temprano como microadenomas. Como se observa en la ilustración 12, el sexo influye en el tamaño del AHNF al diagnóstico, siendo las mujeres quienes acuden al médico en una etapa más temprana, del desarrollo tumoral. Los 2 tipos de adenomas presentaron la sintomatología característica de AHNF, sin embargo la prevalencia en los microadenomas es baja.

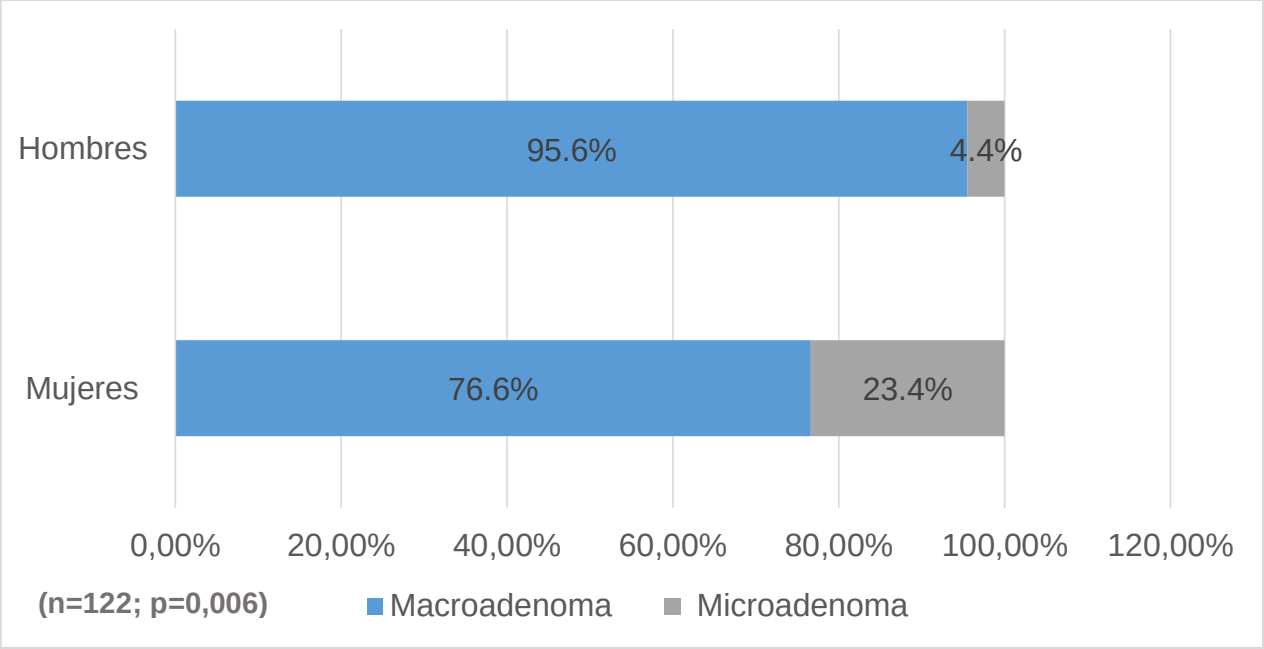

*Figura 12.*Relación tamaño- sexo de AHNF al momento del diagnóstico.

El tamaño tumoral va a determinar la sintomatología de los pacientes, principalmente de los síntomas de efecto de masa, como se observa en la ilustración 13.

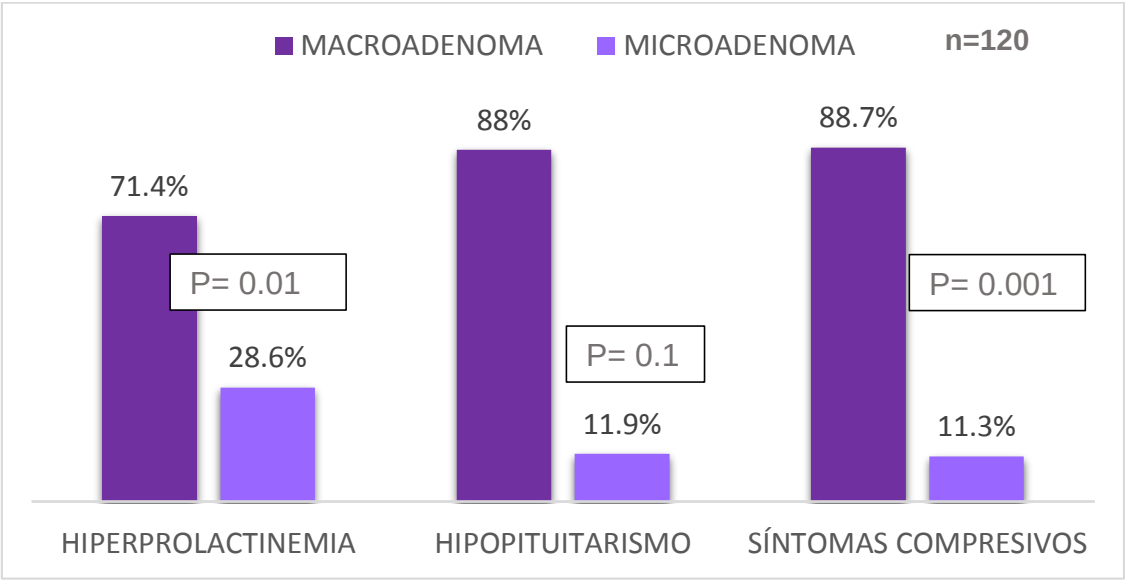

*Figura 13.*Relación tamaño vs afectación hormonal o efecto de masa al momento del diagnóstico

La extensión tumoral fue principalmente extraselar en 83 pacientes (70.9%,), sin embargo la extensión intraselar se presentó en 51 pacientes (43.6%). La comprensión del quiasma óptico se observó en la resonancia magnética en más de la mitad de los pacientes (59.8%). La apoplejía pituitaria fue un hallazgo que se encontró en el 13.7%.

4.3. Tratamiento

Hasta el momento del estudio 30 pacientes (23.4%) se mantuvieron en observación, el resto tuvo terapias farmacológicas, quirúrgicas o radioterapia. Los pacientes que permanecieron en observación fueron aquellos que tuvieron contraindicaciones de tratamiento o no aceptaron la opción quirúrgica. En la ilustración 14 se demuestra la elección de tratamiento según el tamaño del AHNF.

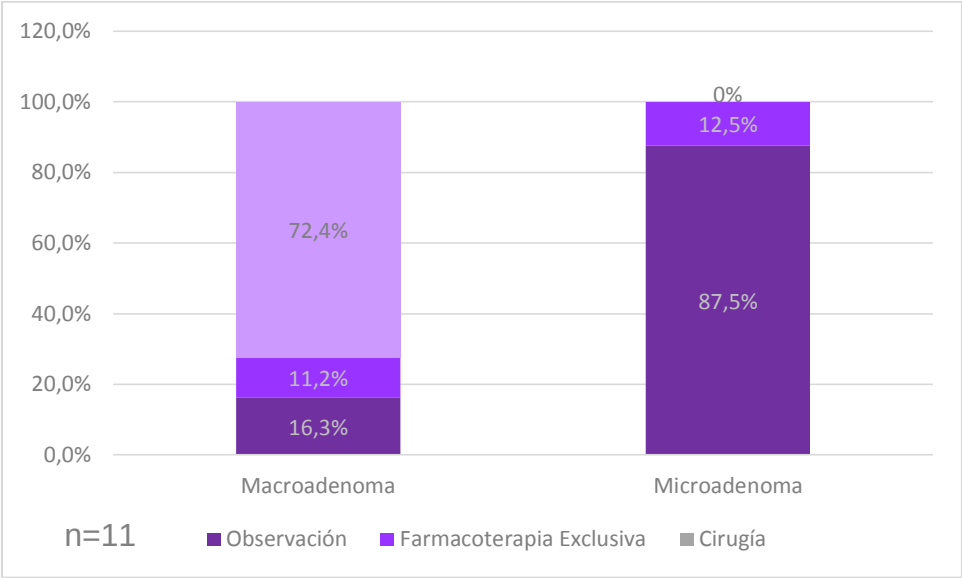

*Figura 14.*Tratamientos realizados en pacientes con macroadenomas y microadenomas.

- **Tratamiento Farmacológico:** Se usó cabergolina en 35 pacientes (27.3 %) ya sea como adyuvante al tratamiento quirúrgico o como tratamiento único (solamente en 13 personas en esta última circunstancia).

- **Tratamiento Quirúrgico:** se realizó en 76 pacientes (59.4%) de los cuales el 60.53% recibió terapia quirúrgica exclusiva, 27.63% recibió adyuvancia con cabergolina, 9,2% recibió radioterapia posterior a la cirugía y tan solo el 2.6% recibió triple terapia. En la tabla 7 se detalla las características de este tratamiento:

Tabla 12.

Caracterización de Tratamiento Quirurgico

N° DE CIRUGÍAS	1	73,7%
	2	19,7%
	3	5,3%
	4	1,3%

TIPO DE CIRUGÍA	TRANSESFENOIDAL	80,3%
	TRANSCRANEAL	19,7%

- **Radioterapia:** se administró posterior al tratamiento quirúrgico en 7% de los pacientes, pero nadie lo recibió como tratamiento único.

4.4. Resultados del Tratamiento

Solo el 27 pacientes (35.5%) de los pacientes sometidos a cirugía presentó una disminución del tamaño tumoral en la resonancia magnética de control después de 3 a 6, 26 pacientes tras su primera cirugía.

El 65.8% se presentaron sin síntomas de efectos de masa posterior al tratamiento. Los defectos campo visual permanecen como el síntoma compresivo de mayor sin embargo disminuyó a 36% posterior al tratamiento.

En cuanto a las alteraciones hormonales el hipopituitarismo aumentó a 76.1%, siendo el más afectado de los ejes hipofisarios el tiroideo con 72.7%, seguido por el adrenal con 42% y el gonadotrófico con 20.5%. En el grafico 15 se demuestra las alteraciones antes y después del tratamiento quirúrgico. La complicación que más se presentó posterior al procedimiento quirúrgico fue la diabetes insípida un 7% de los pacientes.

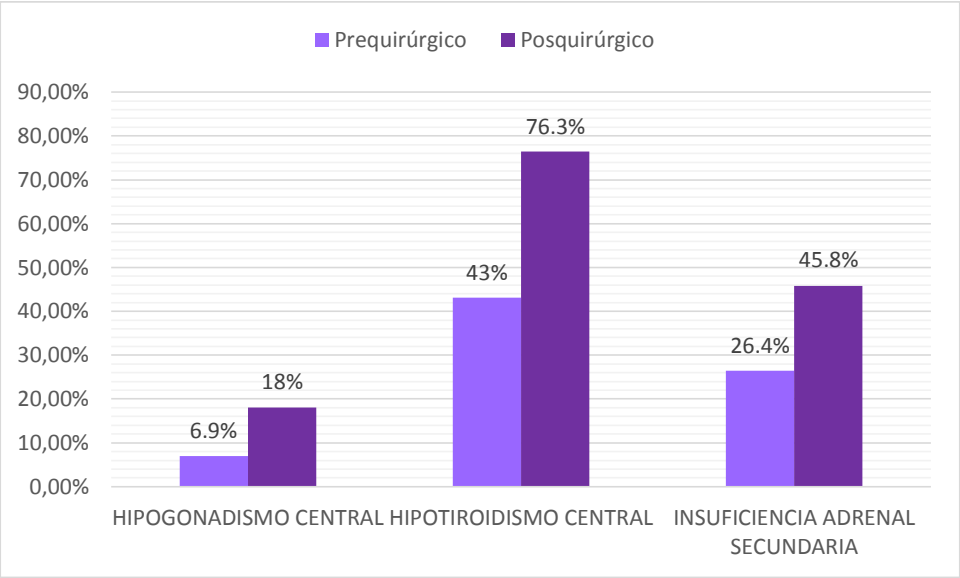

Figura 15. Prevalencia de las Alteraciones Hormonales Antes y Después del Tratamiento Quirúrgico

CAPITULO V: DISCUSIÓN

El presente trabajo describe la casuística de AHNF en un hospital de tercer nivel, los resultados se centran en el diagnóstico y tratamiento de los pacientes. A pesar de que es uno de los AH más comunes, es el menos estudiado de los AH, en nuestro país no existe escaso registro AHNF.

En la mayoría de estudios realizados sobre AHNF en cuanto al sexo no existe una diferencia significativa de la presentación de esta tumoración (Slavinsky, Cervio, Sevlever, Arakaki, & Antico, 2018; Vargas et al., 2015). En nuestro estudio las mujeres fueron quienes tuvieron más AHNF. La edad de diagnóstico promedio fue de 47 años ± 15 años, similar a la que se presenta en poblaciones parecidas a la nuestra (Vargas et al., 2015)(Slavinsky et al., 2018). Los microadenomas en contraste con los macroadenomas se presentaron en pocos casos, sin embargo, al momento del diagnóstico las mujeres presentan mayor porcentaje de microadenomas (Iglesias et al., 2017).

La presentación clínica de los AHNF se caracteriza por presentar síntomas de efectos de masa, hiposecreción hormonal e hiperprolactinemia leve. El principal síntoma de efecto de masa es el defecto de campos visuales y el principal motivo por el cual los pacientes acuden a recibir atención. En publicaciones anteriores este síntoma tuvo una prevalencia de 55% hasta 87%, sin embargo la razón más común por la que acuden los pacientes es la cefalea (Anagnostis et al., 2011; Vargas et al., 2015). El hipopituitarismo se presentó en aproximadamente la mitad delos pacientes, sin embargo solo el 7.3% presentaron alteración en 3 ejes. El principal eje afectado fue el tiroideo, acorde a lo publicado.

Debido a la clínica incierta que tienen los AHNF, el diagnóstico puede ser incidental al realizar una neuroimagen. En el presente trabajo, se valoró este parámetro mediante los motivos por los cuales se realizó la resonancia magnética que evidencia la presencia de tumaración hipofisaria. En otras publicaciones los síntomas neurológicos fueron la razón por la que se realizó una RM(Anagnostis et

al., 2011) y se llegaron a clasificar como incidentaloma del 6 al 30% de los pacientes (Iglesias et al., 2017; Vargas et al., 2015), sin embargo en este trabajo el hallazgo incidental se realizó en 81%.

En la resonancia magnética se evidenció que al momento del diagnóstico el 83.% de los pacientes tenían macroadenomas y el 70.9% una extensión tumoral extraselar, que está relacionado con lo observado en otros estudios (Cury et al., 2009; Slavinsky et al., 2018; Vargas et al., 2015). La compresión del quiasma óptico estuvo presente en 59.8% de la población, lo que explica la alta prevalencia de alteraciones de campo visual. La apoplejía pituitaria previo a tratamiento se presentó en 13.7% de los pacientes, aproximadamente 3 veces más de lo que se presenta en otras poblaciones (Anagnostis et al., 2011; Iglesias et al., 2017).

Los pacientes (23.4%) que no recibieron tratamiento y se mantuvieron en conducta expectante, la mayoría de estos fueron microadenomas. En el caso de macroadenomas que no recibieron tratamiento quirúrgico fue porque estuvo contraindicado o no aceptaron. Como en otras publicaciones, el tratamiento de primera línea fue la cirugía y de las diferentes técnicas la vía transesfenoidal fue la de elección en el 59.4% de la población (Cury et al., 2009; Vargas et al., 2015). El 73.6% de ellos requirió solamente 1 intervención, como en otros estudios la mayor parte de la población no requirió una reintervención (Vargas et al., 2015). En 27.6% de los pacientes que se les realizó cirugía, requirieron coadyuvancia con radioterapia y cabergolina.

Al igual que en otros estudios, el tratamiento quirúrgico alivió los síntomas de tipo compresivo pero incrementaron la prevalencia de las alteraciones hormonales, excepto por la hiperprolactinemia leve (Anagnostis et al., 2011; Vargas et al., 2015). El hipopituitarismo aumentó en 20 %, el eje tiroideo conjuntamente aumento hasta 76.4%. La principal complicación posquirúrgica fue la diabetes insípida en 7%, que es un valor aceptable en comparación a otras cohorte donde os valores fueron mayores hasta llegar a más del doble (Anagnostis et al., 2011; Vargas et al., 2015).

CAPITULO VI

6.1. Conclusiones

- Los AHNF se presentaron principalmente en mujeres (64.1%), siendo esta parte de la población la que es diagnosticada de forma precoz.
- Los síntomas compresivos se presentaron en el 88.7% de los pacientes. Las alteraciones de los campos visuales fueron la presentación clínica más común (71.8%) y la principal razón por la que los pacientes acuden a consulta, seguida por la cefalea que se presentó en más de la mitad de la población (59.7%).
- El hipopituitarismo se presentó en aproximadamente la mitad de la población estudiada, la afectación de los ejes en orden mayor a menor prevalencia fue: eje tiroideo, adrenal y gonadal.
- Los incidentalomas de AHNF se presentó 81.3% de la población.
- El diagnóstico se realiza en etapas avanzadas de la enfermedad, en la RM inicial el 83.61% tuvo macroadenomas con una extensión principalmente extraselar que llegaba a comprimir el quiasma óptico en un 59.8%.
- El tratamiento de elección fue el quirúrgico (59.4%), y de estos el 27.6% de estos pacientes se acompañó de terapia coadyuvante (radioterapia o cabergolina). Todos los pacientes que se sometieron a un procedimiento quirúrgico tuvieron macroadenomas.
- La mayoría de los microadenomas se mantuvieron en observación y solo el 12.5% recibieron cabergolina.
- El tratamiento quirúrgico disminuyó los síntomas de efecto de masa (defectos del campo visual, cefalea, náuseas y vómitos) pero incremento los trastornos de deficiencia hormonal en los 3 ejes hipofisarios estudiados.
- La complicación quirúrgica más común fue la diabetes insípida.

6.2. Recomendaciones

- La investigación y la difusión de sus resultados promueve una mejor práctica médica, por lo que es importante manejar bases de datos que faciliten este proceso. Se recomienda un registro sistematizado, no solo de los pacientes con AHNF, sino de todos los pacientes con AH, que permita facilitar el seguimiento de los pacientes y su evolución. También es importante manejar una historia clínica amplia y detallada, que permita en futuras investigaciones una obtención completa del cuadro clínico.
- Los AH son grupo de tumores muy distintos entre sí que tienen una presentación clínica y bioquímica muy variada. Se recomienda ampliar el estudio hormonal de los pacientes, principalmente de los AHNF ya que no se pudo conocer el estado de todos los ejes hipofisarios. Además, debe ser mandatorio el estudio histopatológico completo a los pacientes que han sido sometidos a resección quirúrgica para un mejor abordaje y entendimiento de la patología.
- Se recomienda finalmente, una mayor difusión de información de los AHNF, y en general de las patologías hipofisarias, en la comunidad médica. Ya que un mejor entendimiento, permitirá la identificación temprana de estas enfermedades y evitará que los pacientes generen consecuencias irreversibles que comprometan la calidad de vida.

REFERENCIAS

Alameda, C., Lahera, M., & Varela, C. (2010). no funcionantes: Tratamiento de los adenomas hipofisarios clínicamente no funcionantes, *57*(2), 71–81. https://doi.org/10.1016/j.endonu.2010.01.005

Ana, D., & Rodríguez, L. (n.d.). Desarrollo_del_sistema_endocrino, 1–12.

Anagnostis, P., Adamidou, F., Polyzos, S. a, Efstathiadou, Z., Panagiotou, a, & Kita, M. (2011). Non-functioning pituitary adenomas: a single center experience. *Experimental and Clinical Endocrinology & Diabetes : Official Journal, German Society of Endocrinology [and] German Diabetes Association*, *119*(5), 314–319. https://doi.org/10.1055/s-0030-1267991

Andújar, P., & Casanueva, I. B. F. F. (2012). Adenomas hipofisarios no funcionantes. *Medicine*, *11*(13), 757–763. https://doi.org/10.1016/S0304-5412(12)70379-7

Beckers, A., & Daly, A. F. (2010). Functioning Pituitary Adenomas. *Genetic Diagnosis of Endocrine Disorders*, (February), 55–65. https://doi.org/10.1016/B978-0-12-374430-2.00005-5

Brüel, A., Ilso, E., Tranum-Jensen, J., Qvortrup, K., & Geneser, F. (2012). *Geneser Histologia*. Editorial Médica Panamericana.

Con, E., Experto, E. L., Estaún, J. E., Aldaz, B. E., & Villamor, C. D. A. (2013). Estudio por Resonancia Magnética del eje hipotálamo-hipofisario en pediatría, *4*, 101–105.

Cury, M., Ribeiro, L., Calado De Aguiar Fernandes, J., Coutinho, Machado, H., Rubens, … Custódio Castro De, M. (2009). Non-functioning pituitary adenomas: clinical feature, laboratorial and imaging assessment, therapeutic management and outcome. *Arquivos Brasileiros de Endocrinologia e Metabologia*, *53*(1), 31–39. https://doi.org/S0004-27302009000100006 [pii]

Echeverria, I., & Mancero, A. (2016). *Caracterización de adenomas hipofisarios en*

el Hospital Universitario de la ciudad de Guayaquil (2013-2015). Universidad Católica de Ssantiago de Guayaquil.

Emerald, M. (2015). *Pituitary Gland: Pituitary Hormones*. *Encyclopedia of Food and Health* (1st ed.). Elsevier Ltd. https://doi.org/10.1016/B978-0-12-384947-2.00548-1

Enseñat, J., Topcewski, T., Vilalta, J., Sahuquillo, J., Obiols, G., Mesa, J., & Ortega, A. (2006). Valor predictivo de la clasificación de Knosp en el grado de resección quirúrgica de los macroadenomas invasivos. Estudio prospectivo de una serie de 23 casos. *Neurocirugía*, *17*(6), 519–526. https://doi.org/10.1016/S1130-1473(06)70315-3

Fayos, J. J., & Molla, E. (2012). Cómo interpretar un estudio de Resonancia Magnética de Hipófisis : anatomía , secuencias y lesiones frecuentes . Objetivo docente, 1–43.

Gardner, D. G., & Shoback, D. (2012). *Endocrinología básica y clínica*.

Gartner, L. (2007). Texto Atlas de Histologia Gartner Hiatt 3a Edicion.pdf.

Gerard J. Tortora, & Bryan Derrickson. (2013). Pricipios de Anatomía y Fisiología, 130.

Guaraldi, F., Prencipe, N., Di Giacomo, V., Scanarini, M., Gasco, V., Gardiman, M. P., … Grottoli, S. (2013). Association of craniopharyngioma and pituitary adenoma. *Endocrine*, *44*(1), 59–65. https://doi.org/10.1007/s12020-013-9892-3

Hall, J. E. (2011). *Tratado de Fisiologia Médica* (Décimo seg). Elsevier.

Iglesias, P., Arcano, K., Triviño, V., García-Sancho, P., Díez, J. J., Villabona, C., & Cordido, F. (2017). Prevalence, Clinical Features, and Natural History of Incidental Clinically Non-Functioning Pituitary Adenomas. *Hormone and Metabolic Research*. https://doi.org/10.1055/s-0043-115645

Jaime, M. N. De, López, F. I. A., & Cabrera, G. P. (2003). Patología de los adenomas

hipofisarios, *36*, 357–372.

Longo, D. L. (2015). *Harrison. Principios de medicina interna. Vol. 1* (19th ed.). Mc Graw Hill.

López, F. I. A., Jaime, M. N. De, Cabrera, G. P., González, C. A., & Alfonso, A. P. (2007). Adenoma hipofisario : estudio de la actividad proliferativa con Ki-67 Pituitary adenoma : study of proliferative activity with Ki-67. *Revista Española de Patología*, *40*(4), 225–231. https://doi.org/10.1016/S1699-8855(07)70082-X

McPhee, S., & Hammer, G. (2015). Fisiopatología de la Enfermedad. *McGrawHill*, *séptima*.

Melmed, S. (2017). *The Pituitary* (Fourth Edi). Academic Press.

Mercado, M., Melgar, V., Salame, L., & Cuenca, D. (2017). Clinically non-functioning pituitary adenomas: Pathogenic, diagnostic and therapeutic aspects. *Endocrinología, Diabetes y Nutrición*, *64*(7), 384–395. https://doi.org/10.1016/j.endinu.2017.05.009

Moore, K. L., & Persaud, T. V. N. (2013). *Embriología Clínica* (9th ed.). Elsevier Saunders.

Murillo-Galindo, K. V., & Vargas-Ortega, G. (2017). Tratamiento multimodal de los adenomas de hipófisis recidivantes clínicamente no funcionales, *60*, 19–26.

Nurses, D. (2004). *Endocrinology and diabetes*. *Arch Dis Child* (Vol. 109). https://doi.org/10.1007/978-1-4614-8684-8

Ostrom, Q. T., Gittleman, H., Xu, J., Kromer, C., Wolinsky, Y., Kruchko, C., & Barnholtz-Sloan, J. S. (2018). CBTRUS statistical report: Primary brain and other central nervous system tumors diagnosed in the United States in 2009-2013. *Neuro-Oncology*, *18*, v1–v75. https://doi.org/10.1093/neuonc/nov189

Panamericana, O. S. (2008). Clasificación Estadística Internacional de emfermedades y problemas relacionadoscon salud Décima Revisión.

Organización Panamericana de La Salud, *1*(554).

Pocock, G., & Richards, C. D. (2012). The pituitary gland and hypothalamus. *Human Physiology: The Basis of Medicine*, 256–270.

Slavinsky, P. T., Cervio, A., Sevlever, G., Arakaki, N., & Antico, J. (2018). Adenomas no funcionantes : análisis retrospectivo de 202 pacientes, *55*(2), 80–87.

Vargas, G., Gonzalez, B., Ramirez, C., Ferreira, A., Espinosa, E., Mendoza, V., … Mercado, M. (2015). Clinical characteristics and treatment outcome of 485 patients with nonfunctioning pituitary macroadenomas. *International Journal of Endocrinology*, *2015*. https://doi.org/10.1155/2015/756069

Vicente, A., Lecumberri, B., & Ángeles, M. (2013). Guía de práctica clínica para el diagnóstico y tratamiento de la apoplejía hipofisaria. *Endocrinología y Nutrición*, *60*(10), 582.e1-582.e12. https://doi.org/10.1016/j.endonu.2013.04.013

Yolanda, E., Martínez, H., Aguilar, L. P., Arcipreste, A. A., Luis, J., & Moreno, H. (n.d.). Artículo original Evaluación de abordajes realizados para la resección de adenoma hipofisario en el Hospital Juárez de México, 6–11.

ANEXOS

Anexo 1.

Hueso Esfenoides	
Ubicación	**Parte media de la base del cráneo**
Límites	– Anterior: Articulación con huesos frontal y etmoides – Lateral: Articulación con huesos temporales – Posterior: Articulación con hueso occipital – Inferior: detrás y encima de la cavidad nasal y forma el piso, las paredes laterales y la pared posterior de la órbita
Partes	– Cuerpo: parte medial, hueca, entre los huesos etmoides y occipital, forma seno esfenoidal espacio contenido dentro del cuerpo que drena en la cavidad nasal. – Silla turca: estructura ósea con forma de silla de montar ubicada en la cara superior del cuerpo esfenoidal. o Cuerno de la silla de montar: tubérculos hipofisarios o Asiento de la silla: hipofisaria (aloja a la glándula hipófisis) o Parte posterior de silla de montar: dorso dela silla – Alas mayores: se proyectan hacia los costados del cuerpo y forman la porción anterolateral del piso del cráneo. – Alas menores: crean un borde anterior y superior a las alas mayores, forman parte del piso del cráneo y la parte posterior de la órbita del ojo. – Conducto óptico: entre el cuerpo y las alas menores del esfenoides ingresan a la órbita el nervio óptico y la arteria oftálmica – Fisura orbitaria superior: hendidura triangular entre las alas mayores y menores – Apófisis pterigoides: se proyectan hacia abajo desde el punto en que se unen el cuerpo y las alas mayores (región lateral y posterior de la cavidad nasal)

	– Foramen oval: se encuentra en la base de la apófisis pterigoides lateral, en el ala mayor del hueso esfenoides.

(Gerard J. Tortora & Bryan Derrickson, 2013)