FACULTAD DE CIENCIAS DE LA SALUD

REPORTE DE CASO: LIGADURA DE LA ARTERIA HEPÁTICA CÓMO TÉCNICA QUIRÚRGICA HEMOSTÁTICA PARA TRAUMATISMO HEPÁTICO GRADO III EN UN CANINO EN LA CLÍNICA VETERINARIA UDLA.

AUTOR

Gabriela Elizabeth Hidalgo Ortiz

AÑO

2020

FACULTAD CIENCIAS DE LA SALUD

REPORTE DE CASO: LIGADURA DE LA ARTERIA HEPÁTICA CÓMO TÉCNICA QUIRÚRGICA HEMOSTÁTICA PARA TRAUMATISMO HEPÁTICO GRADO III EN UN CANINO EN LA CLÍNICA VETERINARIA UDLA.

"Trabajo de Titulación presentando en conformidad con los requisitos establecidos para optar por el título de Médico Veterinario y Zootecnista."

Profesor Guía

Dr. Santiago David Prado Chiriboga

Autor

Gabriela Elizabeth Hidalgo Ortiz

Año

2020

DECLARACIÓN PROFESOR GUÍA

"Declaro haber dirigido el trabajo, Reporte de caso: ligadura de la arteria hepática cómo técnica quirúrgica para traumatismo hepático grado III en un canino en la Clínica Veterinaria UDLA, a través de reuniones periódicas con la estudiante Gabriela Elizabeth Hidalgo Ortiz en el semestre 2020 - 2, orientando sus conocimientos y competencias para un eficiente desarrollo del tema escogido y dando cumplimiento a todas las disposiciones vigentes que regulan los Trabajos de Titulación".

Dr. Santiago David Prado Chiriboga

Médico Veterinario Zootecnista

CI: 1717547457

DECLARACIÓN PROFESOR CORRECTOR

"Declaro haber revisado este trabajo, Reporte de caso: ligadura de la arteria hepática cómo técnica quirúrgica para traumatismo hepático grado III en un canino en la Clínica Veterinaria UDLA, de Gabriela Elizabeth Hidalgo Ortiz, en el semestre 2020 – 2 dando cumplimiento a todas las disposiciones vigentes que regulan los Trabajos de Titulación".

Dr. Roberto José Espinoza Páez

Médico Veterinario Zootecnista

Cl: 1712334422

DECLARACIÓN DE AUTORIA DEL ESTUDIANTE

“Declaro que este trabajo es original, de mi autoría, que se han citado las fuentes correspondientes y que en su ejecución se respetaron las disposiciones legales que protegen los derechos de autor vigentes.”

Gabriela Elizabeth Hidalgo Ortiz

CI: O603856097

AGRADECIMIENTOS

A Dios y a la Virgen por guiarme en esta etapa de mi vida, por la sabiduría otorgada para poder culminar mi carrera.

A mis padres, abuelitos y sobrino que han sido mis compañeros durante este tiempo, que con su apoyo incondicional han sido el soporte para poder lograr mis metas.

A mi primo Marco Martínez que fue mi modelo a seguir en la carrera de Medicina y a su vez me ayudo a tener gusto a la cirugía.

A los Médicos Dr. Santiago Prado y Dra. Paola Torres, que han sido mis mentores y amigos quienes me han enseñado los conocimientos en Medicina Veterinaria.

DEDICATORIA

A mis padres Ciro Hidalgo y Gladys Ortiz, que me han estado toda la vida dando su esfuerzo para que logre cumplir mis sueños.

A mi sobrino Junior y a mis abuelitos Jorgito y Bachita quienes han estado en esta etapa aconsejándome y apoyándome en todo momento.

A mis ángeles Antonio, Segundo, Michita y Samuel que me guían y me acompañan desde el cielo.

RESUMEN

El trauma hepático es una patología común en pacientes politraumatizados a consecuencia de golpes directos, accidentes automovilísticos o por caídas, por lo que dependiendo del tipo de lesión son clasificados como grado I – II – III – IV – V – VI; esta escala va desde una herida leve a una herida grave. Se puede señalar que cuando exista un daño hemodinámico por motivo del trauma es necesario realizar una intervención quirúrgica para sobrellevar la lesión hepática, en el área de cirugía de emergencias existe una diversidad de técnicas convencionales que ayudan estabilizar al paciente. En el presente trabajo se pretende dar a conocer una técnica alternativa para el control de hemorragia por traumatismo hepático; el caso clínico se realizó mediante la guía de reporte de caso CARE, donde se describe de forma ordenada la técnica de ligadura de la arteria hepática, así como también ayudó a la valoración postquirúrgica de la maniobra empleada. En la Clínica Veterinaria de la Universidad de las Américas se efectuó por primera vez la técnica mencionada en un paciente canino mestizo de 2 años de edad, el cual había sufrido un traumatismo torácico abdominal por un accidente vehicular, con los exámenes complementarios se determinó contusión pulmonar y hemoabdomen por lo que en el segundo diagnóstico se recurrió a la laparotomía exploratoria resolutiva y control de daños donde se tuvo como diagnóstico final traumatismo hepático grado III, esta lesión provocó una hemorragia activa; por este particular se procedió a realizar la ligadura para controlar el sangrado. El paciente fue dado de alta a las 72 horas sin presentar ninguna complicación al tratamiento, a los 6 meses presentó un incremento en las enzimas hepáticas y un signo de canicie prematura que con el tiempo fue desapareciendo; en la actualidad el paciente tiene 7 años y presenta una buena calidad de vida.

Palabras claves: Trauma hepático, ligadura de la arteria hepática, laparotomía exploratoria.

ABSTRACT

Hepatic trauma is a common pathology in polytraumatized patients consequence of direct blows, automobile accidents or falls, so depending the type of injury they are classified as grade I - II - III - IV - V - VI; This scale ranges from a mild wound to an injured serious. It can be pointed out that when exist hemodynamic damage due to a trauma, it is necessary to carry out a surgical intervention control the liver injury. In the emergency surgery area, there are a variety of surgical techniques that help stabilize the patient. In the present work it is tried to present an alternative technique for the control of hemorrhage due to hepatic trauma; The clinical case was performed using the CARE case report guide, where the ordered form of the hepatic artery ligation technique is described, as well as helping the postoperative evaluation of the maneuver used. At the Veterinary Clinic of the University of the Americas, the aforementioned technique was performed for the first time in a 2 year old mongrel canine patient, who had had an abdominal thoracic trauma due to a vehicular accident, with the complementary examinations, it was determined pulmonary contusion and hemoabdomen, so that in the second diagnosis exploratory laparotomy and damage control were used, where the final diagnosis grade III liver trauma. This injury caused active bleeding; for this reason, the ligation was performed to control bleeding. The patient was discharged after 72 hours without presenting any complications to the treatment, at 6 months he presented an increase in liver enzymes and a sign of premature hoariness that with time disappeared; Currently the patient is 7 years old and has a good quality of life.

Key words: Hepatic trauma, hepatic artery ligation, exploratory laparotomy.

INDICE

INDICE DE TABLAS

INDICE FIGURAS

Lista de abreviaciones

LAH	Ligadura de la arteria hepática
AST	Aspartato Aminotransferasa
ALT	Alanina – Aminotransferasa
FA	Fosfatasa Alcalina
GGT	Gamma glutamil transpeptidasa
DHL	Deshidrogenasa láctica
Tp	Proteínas totales

CAPÍTULO I. INTRODUCCIÓN

1.1 Introducción

En el presente reporte de caso se detalla el uso de la ligadura de la arteria hepática como manejo quirúrgico a un paciente con trauma hepático grado III empleado con éxito.

El traumatismo hepático es una lesión trascendental a nivel de emergencias que se presenta día a día en clínicas veterinarias. Existen varias causas que provocan esta patología como por ejemplo caídas desde lugares elevados, golpes directos y atropellamientos (Mira, 2015). Un estudio realizado por Médicos Veterinarios Epidemiólogos en el 2018 en Reino Unido evaluó a 199.464 caninos que sufrieron traumas en un período de tiempo de 5 años (2009 – 2014); este análisis dio como resultado que el 41% de casos de traumatismo abdominal en caninos de toda raza son por accidentes de tránsito (Harris, 2018).

En traumas abdominales, existen dos tipos de lesiones: abiertas y cerradas, las mismas que poseen una subclasificación de acuerdo al órgano afectado. Por este motivo las lesiones en el hígado son clasificadas por grados, los cuales van desde el grado I al grado VI (Zermeño, 2014). Los grados que deben ser atendidos quirúrgicamente son los grados que van desde el III hasta VI debido a que presentan hemorragias y a su vez alteraciones hemodinámicas; por lo que las técnicas quirúrgicas más utilizadas para el manejo de estas lesiones son: packing hepático, grapadora (Blanco, Ayuso, & Botello, 2011), lobectomías parciales - totales, agentes hemostáticos, maniobra de Pringle (Jover, Carabias, & Ortega, 2010) y ligadura de la arteria hepática; siendo la última una técnica quirúrgica poco convencional (Manzano, Torres, & Miranda, 1974). Por lo hablado anteriormente es necesario conocer la vascularización del hígado, el mismo que recibe un flujo dual vascular que es de la arteria hepática y de la vena cava (Madrid, 2016).

En Medicina Veterinaria, en el área de cirugía, la ligadura de la arteria hepática es un procedimiento quirúrgico innovador; dado que se presenta como una alternativa quirúrgica para emergencias donde sea necesario el control de hemorragias causados por traumas hepáticos con daño hemodinámico. Esta ligadura es considerada una maniobra de bajo costo a comparación de otros métodos quirúrgicos empleados (Zargar, 2015); además de presentar un efecto post quirúrgico óptimo en el paciente.

En Ecuador no se conocen reportes sobre el empleo de la técnica de ligadura de arteria hepática en pacientes con lesiones en hígado que presenten hemorragia, de la misma manera no se han descrito estudios sobre este procedimiento quirúrgico en Medicina Veterinaria.

1.2 Objetivos

1.2.1 Objetivo general

Reportar el uso de la técnica quirúrgica de la ligadura de la arteria hepática empleado para controlar la hemorragia en trauma hepático grado III en un paciente canino de la Clínica Veterinaria UDLA, mediante la guía del sistema Case Report (CARE).

1.2.2 Objetivos específicos

Describir la técnica de la ligadura de la arteria hepática como una técnica alternativa para traumas hepáticos.

Valorar la evolución post quirúrgica del paciente mediante los análisis de laboratorio y de imagenología para conocer el efecto que tuvo la técnica empleada.

CAPITULO II. MARCO TEÓRICO

2.1 Generalidades Hepáticas.

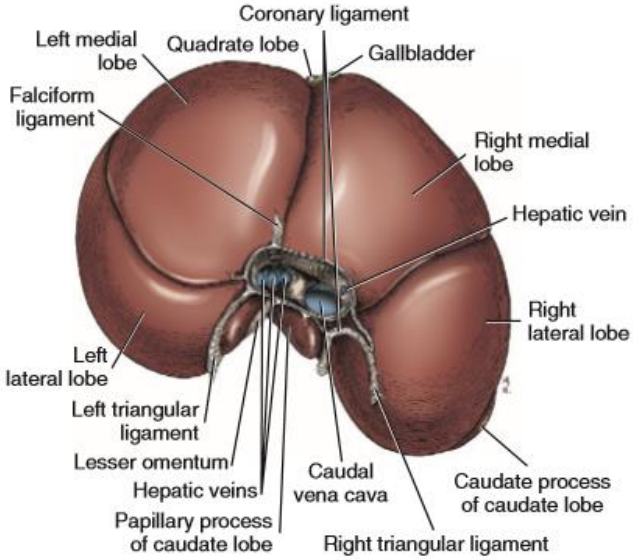

Figura 1. Anatomía del hígado, aspecto diafragmático.

Tomado de (Lahunta, 2013).

2.1.1 Ubicación anatómica.

El hígado es un órgano parenquimatoso que forma parte del sistema digestivo (Thomas, 2015). Topográficamente se encuentra situado en la cavidad abdominal en la parte cráneo dorsal junto al estómago, caudal al diafragma y medial a la caja torácica desde la séptima hasta la doceava costilla, en la región ventro caudal del lado izquierdo se encuentra el bazo y en la región dorso caudal tiene relación anatómica con el riñón derecho (Lahunta, 2013).

2.1.2. Conformación del hígado

El hígado se encuentra fraccionado en lóbulos, siendo estos: derecho, izquierdo, caudal y cuadrado. El lóbulo cuadrado se encuentra unido con el sublóbulo medial derecho, descansando así en el plano medial. El lóbulo derecho comienza a la derecha de la línea media entre los sublóbulos medial derecho y el lateral

derecho; en la línea media se encuentra el lóbulo izquierdo y se divide en los sublóbulos lateral y medial izquierdo. El lóbulo caudal forma los procesos papilar y caudal, que se encuentran unidos por una pequeña prolongación que limita hacia ventral por la vena portal y dorsal por la vena cava caudal (Pérez, 2012)

La vesícula biliar está localizada entre la fusión del lóbulo cuadrado y el sublóbulo medial derecho junto con la vena porta que divide al hígado en los lóbulos izquierdo y derecho (Grossman, 2000).

Los ligamentos ayudan a la fijación del hígado en la cavidad abdominal, la cara diafragmática es conectada por el ligamento falciforme, el ligamento coronario es el encargado de sujetar la porción dorsal de la cara diafragmática del hígado al diafragma, en la parte dorsal de la cavidad se encuentra sostenido por los ligamentos triangulares (Ligamento hepatorenal) (Thomas, 2015).

Histológicamente se encuentra protegido por tejido conjuntivo fibroso denominado cápsula de Glisson, constituido por dos tipos de células siendo los hepatocitos y las células de kuffer; los cuales se distribuyen con el sistema venoso y arterial formando el "ácido hepático", que constituye la unidad funcional y estructural de la fisiología hepática (Madrid, 2016).

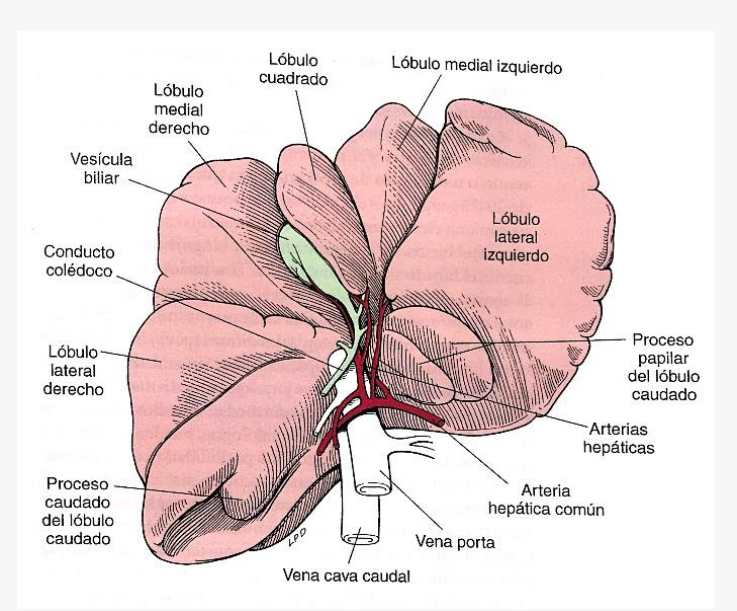

Figura 2. Anatomía del hígado.

Tomado de *(Fossum, 2008)*.

2.1.3. Vascularización.

El sistema vascular del hígado es diferente a otros órganos debido a que es irrigado por dos afluentes, siendo estas la arteria hepática que contiene sangre oxigenada y la vena porta hepática que es sangre rica en nutrientes (Grossman, 2000). La arteria hepática está formada por la arteria hepática común del tronco celiaco y la vena porta se forma por las venas: esplénica y mesenterio caudal (Garcia, 2018).

Anatómicamente, en el perro, la vena porta ingresa al hígado y se ramifica en dos ramas: izquierda y derecha, las cuales irrigan a los lóbulos hepáticos. La rama izquierda irriga lóbulo izquierdo y cuadrado; la rama derecha irriga el lóbulo derecho y caudal (Ettinger SJ, 2007).

El aporte sanguíneo que se da al hígado proveniente de la arteria hepática es de 20% - 30% y en un 70% - 80% procede de la vena porta, en estado de reposo corporal el hígado recibe la tercera parte de sangre bombeada por el corazón (Mira, 2015). La sangre de la arteria hepática se encuentra saturada a un nivel alto de O_2 (saturación O_2: 96%), por otro lado la sangre portal tiene un nivel bajo de O_2 (saturación O_2: 85%) esto se debe a que la sangre pasa por los capilares del bazo, tracto intestinal y páncreas; la sangre portal tiene una elevada cantidad

de sustancias nutritivas y a su vez contiene hormonas pancreáticas (Martinez, 2018). La relación que existe entre estos aportes sanguíneos es dinámica y dependiente (Mira, 2015).

2.1.4. Función metabólica

Las principales funciones metabólicas del hígado son:

- Metabolismo de carbohidratos:

Los carbohidratos sirven como fuente de energía y como elementos estructurales de las células, una vez metabolizado se transforma en glucosa; la misma que es almacenada y transportada por el torrente sanguíneo hacia el tejido adiposo, músculo cardiaco – esquelético entre otros. Los hepatocitos del hígado se encargan de regular el nivel de glucosa existente en la sangre circulante por lo que forman glucógeno a través de la insulina (Thomas, 2015).

- Metabolismo de lípidos:

Los lípidos tienen como función almacenar y producir energía, por lo tanto, convierten las proteínas y los glúcidos en ácidos grasos por medio de la beta oxidación produciendo ATP de Acetil – CoA.; a su vez forma lipoproteínas plasmáticas para transportar ácidos grasos. También sintetiza colesterol, el mismo que estará presente para la síntesis de ácidos biliares o en la expulsión de la secreción biliar, por último ayuda a la producción de cuerpos cetónicos cuando se encuentra en ayunas (Thomas, 2015).

- Metabolismo proteico:

Las proteínas son el componente principal de las células y tejidos del organismo, al mismo tiempo proporcionan nitrógeno y aminoácidos que son utilizados para el mantenimiento y síntesis de proteínas codificadas en el genoma. La degradación de proteínas se realiza mediante proteasas (catepsinas) por lo que se utiliza dos vías: la primera es la vía de la ubiquitina y la segunda es la vía lisosómica. Por lo tanto se obtiene sustancias nitrogenadas metabólicamente activas como ácidos nucleicos, hormonas, creatina, glutatión y neurotransmisores (Welch, 2007)

- Síntesis de factores de coagulación.

Sintetiza fibrinógeno, protrombina, globulina y factor antihemofilico (Madrid, 2016).

- Función excretora:

Desintoxica la sangre mediante el metabolismo de los fármacos o sustancias exógenas, ayuda a excretar calcio y parte del colesterol de la circulación entero hepática (Martinez, 2018).

Producción de bilis por medio de los hepatocitos que lo libera a los conductos biliares y canalículos biliares, la cual se encuentra constituida por electrolitos, ácidos biliares (quenodesoxicólico – cólico), pigmentos biliares (bilirrubina), fosfolípidos y colesterol (Perez E. , 2012).

Elimina el amoniaco de los líquidos corporales por medio de la transformación del amoniaco a urea (Garcia, 2018).

- Depósito de sustancias:

Almacena oligoelementos y vitaminas A – B_{12} – D - E (Garcia, 2018).

2.2. Enzimas hepáticas.

Las enzimas hepáticas se clasifican en dos grupos (Blackwood, 2013):

1. De acuerdo a la integridad:

Indicadores de daño hepatocelular:

- ✓ Alanina – Aminotransferasa (ALT)
- ✓ Aspartato Aminotransferasa (AST).

Indicadores de colestasis

- ✓ Fosfatasa Alcalina (FA)
- ✓ Gamma glutamil transpeptidasa (GGT).

2. De acuerdo a la funcionalidad
    - ✓ Bilirrubina
    - ✓ Ácidos biliares
    - ✓ Amonio

2.3. Valoración bioquímica de la función hepática.

- ALT:

Es una enzima de escape ubicada en el citoplasma del hepatocito, músculo esquelético y torrente sanguíneo; esta se eleva cuando existe daño hepatocelular dado que refleja el número de hepatocitos dañados o el grado del daño. Los niveles altos se deben a una necrosis hepática, enfermedades inflamatorias, carcinoma hepático, por trauma o fármacos anticonvulsionantes – corticoides (Tabla 1). Sin embargo el funcionamiento hepático puede permanecer normal a pesar de que esta enzima se encuentre elevada (Mira, 2015).

Los niveles bajos de ALT en el suero reflejan una alteración en la función hepática, debido a que los hepatocitos liberan esta enzima en situaciones de necrosis severa hasta alteración de la permeabilidad en las membranas (Blackwood, 2013).

Tabla 1. *Alteración en la enzima Alanina – Aminotranferasa. Posibles causas para una alteración en la enzima Alanina – Aminotranferasa.*

Daño Hepatocelular	Fármacos	Enfermedades
Hepatitis Canina	Glucocorticoides	Lipidosis
Intoxicaciones agudas	Fenobarbitales	Pancreatitis aguda
Neoplasia hepática	Aspirinas	Piómetra
Leptospira	Anestésicos	Hipertiroidismo
	Sulfonamidas	Cuagulopatias

Tomado de (Mira, 2015)

- AST:

Se encuentra localizada en el citoplasma del hepatocito y a su vez en la mitocondria. Es una enzima con mayor sensibilidad que la ALT, dado que su objetivo es localizar una enfermedad hepatobiliar, a su vez no es tan específica debido a que se encuentra en eritrocitos, corazón, tejido muscular, y riñón, el incremento de esta enzima está relacionado con el aumento de la síntesis epitelial, la cual es rodeada por los canículos biliares siendo referente a una necrosis activa (Mira, 2015).

Tabla 2. *Análisis de los parámetros analíticos de ALT – AST. Análisis de los parámetros analíticos de ALT – AST.*

Resultado de analitos	Interpretación
↑ ALT ↑ AST = CK	Daño Hepático.
= ALT ↑ AST ↑ CK	Daño Muscular.
↑ ALT = AST = CK	Daño al hepatocito (varios días). Inducidos por fenobarbitales o corticoides.

Tomado de (Lopéz & Mesa, 2015).

- FA:

Enzima que se localiza en los bordes de la membrana de los canículos biliares, posee izoenzimas que se encuentran en huesos, intestinos y riñones; la especificidad con la que cuenta es baja para detectar hepatopatías. La Fosfatasa Alcalina alcanza niveles elevados por problemas hepatobiliares, muscoloesqueléticos, endócrinos, intestinales, neoplasias y fármacos; otra causa puede ser fisiológica, esta en caso de cachorros se incrementa por que se encuentran en crecimiento (Mira, 2015).

- GGT:

Localizada en la membrana canicular de los hepatocitos, esta enzima se eleva por trastornos colestásicos, alteraciones biliares y del propio hepatocito, hiperadrenocortisismo o por fármacos como corticoides y fenobarbitales (Blackwood, 2013).

- Bilirrubina:

La concentración de bilirrubina puede estar en un nivel alto tanto en sangre como en orina, esto debido a rupturas de los glóbulos rojos, colestasis o necrosis hepatocelular, por otro lado, puede presentar bilirrubinemia por sepsis y fiebre. En la determinación de la bilirrubina puede existir problemas pre hepático - hepáticos – post hepáticos. Además los niveles en suero de bilirrubina no conjugada y conjugada puede determinar el origen de la ictericia (Blackwood, 2013).

- Ácidos Biliares:

Los ácidos biliares séricos son encargados de detallar la eficiencia de circulación enterohepática y la función hepática, el suero llega a ser un indicador sensible, aún más que la bilirrubina o la albúmina, el incremento en sangre (postprandial) es un indicador de disfunción hepatobiliar por colestasis, la disminución de la reserva de hepatocitos o por existencias de comunicación vascular por lo que ayuda descartar shunts portosistémicos (Suarez, 2017).

- Amonio:

El amonio es derivado del intestino, al ser detoxificado por la formación de la urea, los niveles en la sangre se elevan cuando existen enfermedades hepáticas muy severas o cuando existe un shunt portosistémico (Alvarez, 2009).

2.4. Lesiones hepáticas.

Existen dos tipos de lesiones que son:

- Lesiones abiertas o penetrantes, son aquellas lesiones provocadas por herramientas corto punzantes, las cuales inducirán a una lesión de corte en

el órgano y este es acompañado de hemorragia; estos tipos de corte pueden provocar tanto daño vascular como en las vías biliares (Cárcamo, 2013).

- Lesiones cerradas o no penetrantes, denominadas de esta forma debido a que pueden originar hematomas en la capa fibrosa del hígado (Cápsula de Glison) presentando signos como: desestabilización hemodinámica, hemorragias, además puede producir daño del 75% del lóbulo hepático o una contusión hepática (Zermeño, 2014).

2.4.1 Grados de Traumatismos Hepáticos.

En la actualidad para precautelar la vida del paciente es necesario conocer el grado de lesión que presenta, las mismas que van desde I - VI, siendo considerado como tratamiento óptimo la intervención quirúrgica para los grados III – IV – V - VI (Moore, 2018) .

Trauma Hepático grado I.

Se cataloga de grado I cuando presenta un hematoma subescapular que ocupa <10% de la superficie, junto a una laceración < 1cm de profundidad y no presenta hematoma en el parénquima ni lesión vascular (Moore, 2018).

Trauma Hepático grado II.

Este trauma presenta un hematoma subescapular que se encuentra ocupando desde el 10% al 50% de la superficie, con una laceración de 1 - 3 cm profundidad y < 10 cm de longitud, además se observa un hematoma de parénquima de < 10 cm de diámetro sin lesión vascular (Onneto, 2003).

Trauma Hepático grado III.

Es una lesión no penetrante comprensiva debido a que existe una alteración a nivel de la estructura hepática, la cual se produce por medio de un efecto de estadillo (Zargar, 2015). En este tipo de traumatismo los lóbulos pueden verse afectados, de manera especial el lóbulo derecho, ya que es un trauma cerrado; los signos que presentan son un hematoma subescapular ocupando el > 50% superficie o expansivo con una rotura hematoma subcapsular (AACT, 2012),

además de una laceración con > 3 cm de profundidad y un hematoma en el parénquima de > 10 cm de diámetro (Moore, 2018).

Por medio de una ecografía se puede determinar la presencia y cantidad de sangre en la cavidad peritoneal, esta se va a localizar en el tercer y cuarto espacio con una cantidad de sangre estimada entre 250 ml y 500 ml dando como una calificación moderada (Cárcamo, 2013).

Trauma Hepático grado IV.

Este trauma no presenta hematoma subcapsular, tiene una laceración del parénquima del 25% al 75% de lóbulo hepático o 1 - 3 segmentos separados del mismo lobulillo, a su vez no presenta hematoma en el parénquima y llega a existir lesión a nivel vascular, lo que quiere decir que hay una lesión venosa yuxtahepática (cava retrohepática o vena hepática mayor) (Moore, 2018).

Trauma Hepático grado V.

Es catalogado como grado V cuando no presenta hematoma subcapsular, tiene una laceración del parénquima > 75% del lóbulo hepático o 3 segmentos separados del mismo lobulillo, sin hematoma en el parénquima pero existe una lesión vascular, lesiones venosas yuxtahepáticas (vena retro hepática) (AACT, 2012).

Trauma Hepático grado VI.

Esta lesión presenta una avulsión hepática (AACT, 2012).

La clasificación de los tipos de laceraciones presentadas a continuación es utilizada en Medicina Humana; hasta el momento no existe investigaciones referentes a trauma hepático en Medicina Veterinaria por lo que en este estudio se ha tomado como referencia la escala para humanos.

Tabla 3. *Escala de lesiones del hígado.*

Grado de la lesión	Hematoma subescapular	Laceración	Hematoma de parénquima	Lesión vascular
I	< 10 % superficie	< 1cm profundidad		
II	10% - 50% superficie	1 - 3 cm profundidad < 10 cm longitud	> 10 cm diámetro	
III	>50% superficie o expansivo Rotura hematoma subescapular	> 3cm profundidad	> 10 cm diámetro o expansivo Rotura hematoma parenquimatoso	
IV		Disrupción del parénquima 25% -75% o 1 - 3 segmentos del mismo lóbulo		
V		Discontinuidad del parénquima > 75% o > 3 segmentos del mismo lóbulo		Lesión venosa yuxtahepática (cava retro hepática o vena hepática mayor)
VI				Arrancamiento (avulsión) hepática

Tomado de AACT, 2012.

2.5 Posibles tratamientos para traumatismos

Packing Hepático

Con respecto a este método se utiliza en casos en los que no se puede controlar totalmente el sangrado, se puede utilizar desde el grado III hasta el grado VI, se deja un pack de gasas en algunos casos envaselinadas o a su vez secas en la superficie hepática, esto ayuda a comprimir las zonas de sangrado. Pero este procedimiento quirúrgico es un poco largo debido a que se debe realizar una segunda intervención para retirar las gasas (Onneto, 2003).

Grapadora TA

Es una grapadora lineal no cortante, esta es una sutura mecánica que realiza un total de ocho disparos teniendo la facilidad de ser recargable; la misma que es utilizada para realizar anastomosis o aproximar los bordes de tejidos, existe la variedad de tamaño dependiendo al sitio que se va a ocluir siento estos: 30 – 45 – 60 – 90 mm (Perez, 2018).

Es usada para cirugía del sistema digestivo y para cirugía torácica. Este tratamiento es utilizado para daños hepáticos desde el grado IV – hasta el grado VI; El procedimiento que se realiza para un trauma hepático es colocar dos filas dobles escalonadas de grapas y si es en parte vascular se debe ejecutar tres filas. La grapadora TA 30 consigue una hemostasia en vasos sanguíneos con diámetros pequeños como las arterias hepáticas lobares (Pujol, 2017).

Maniobra de Pringle

El objetivo principal de esta técnica es controlar la hemorragia hepática a través del pinzamiento del hilio hepático, el primer paso a efectuar es la comprensión del pedículo hepático por medio del agujero de Winslow; se realiza un orificio en la curvatura menor aproximándose al pedículo y por último se procede a colocar un clamb vascular. La maniobra también sirve para diagnosticar varios tipos de orígenes que producen el sangrado, si después del pinzamiento continua la hemorragia se podrá pensar que el daño se encuentra en la vena cava, venas supra hepáticas o una arteria hepática aberrante (Jover, Carabias, & Ortega, 2010).

Ligadura de la arteria Hepática

La ligadura de la arteria hepática es considerada una alternativa quirúrgica para controlar hemorragias ocasionadas por un trauma severo en los lóbulos hepáticos, esta maniobra quirúrgica ayuda a obtener una homeostasis en la cavidad abdominal (Pampolini, 1984) (Cruz, Jimenez, & Lopez, 2018), una vez realizada la ligadura de este vaso el paciente no presentará daños hepáticos relevantes ni originará alteraciones metabólicas graves (Zargar, 2015). La ligadura desplaza a la hepatectomía total o segmentaria, la misma que debe ser

realizar cuando otros procedimientos no pueden detener la hemorragia o cuando no cuenten con los materiales necesarios para poder controlar el sangrado (Cárcamo, 2013). LAH es una técnica es utilizada por lo que está al alcance de cualquier Médico Cirujano para velar por la estabilidad hemodinámica del paciente.

La ligadura de este vaso es utilizada también como tratamiento para otro tipo de patologías como son: Hemangiomas hepáticos, aneurisma de la arteria hepática, cáncer primario o metastásico, ruptura de tumores hepáticos, fístula arteriovenosa intrahepática, complicaciones en una biopsia hepática, hemobilia, hemofilia (Cárcamo, 2013).

Para realizar la LAH se necesita una evaluación minuciosa sobre toda la cavidad abdominal tomando en cuenta los parámetros de la lesión y que tipo de grado es la herida y al mismo tiempo la localización del o los órgano afectados a más de la lesión hepática (Verschluss, 1979) (Pilco, McCormack, & Perez, 2011).

Previamente antes de efectuar la ligadura se debe conocer perfectamente la anatomía del hígado; esto quiere decir la composición de los lóbulos, sus ligamentos adyacentes y especialmente su vascularización (Ettinger SJ, 2007).

Cabe considerar que antes de realizar la ligadura es fundamental la terapia de fluidos; se debe estabilizar al paciente aún más si se encuentra en shock, controlada esta patología se procede a inducir al paciente para la cirugía (Madding & Kennedy, 1972) (Bacalbasa, Brezean, & Anghel, 2017). Cuando el paciente se encuentre en quirófano deberá ser ubicado en una posición dorso – ventral en relación a la mesa, para comenzar la intervención quirúrgica; primero se debe realizar una incisión media a nivel supraumbilical para ingresar a la cavidad abdominal, segundo se debe realizar un lavado peritoneal para evacuar el hemoperitoneo; tercero se ejecuta una maniobra manual de compresión en la zona de la lesión que ayuda al reconocimiento del órgano afectado (Simal, 1995) (Montalti, Cacciaguerra, Nicolini, & AliAhmen, 2018). Una vez identificado el hígado como fuente de sangrado se realiza una hemostasia por presión en la zona afectada por unos minutos y si el sangrado persiste se realiza la maniobra de Pringle para que disminuya el sangrado, esta maniobra tolera de 15 minutos

a 30 minutos sí se agrega hipoxia; sí tuvo éxito con la hemostasia se procede a realizar la ligadura de la Arteria Hepática para controlar en su totalidad la hemorragia (Cárcamo, 2013).

Uno de los procedimientos importantes para realizar la ligadura es la verificación del lugar, el sitio recomendado es antes de la arteria gastroduodenal. Para ratificar se realiza una ligadura interina, sí el hígado cambia de color a un rojo más obscuro está en la zona correcta para realizar la maniobra. Esto quiere decir que él órgano queda excluido de la circulación arterial (Martinez & Ochoa, 1988) (Cruz, Jimenez, & Lopez, 2018). Se debe tomar en cuenta que para la técnica empleada es necesario hacer una colecistectomía debido a que la ligadura deja de irrigar la vesícula biliar por lo que causaría una necrosis (Wilkinson, 1978) (Bacalbasa, Brezean, & Anghel, 2017).

Técnica quirúrgica:

1. Identificar el tronco celiaco.
2. Llegar hasta la arteria hepática.
3. Ubicar la arteria gastro - duodenal.
4. Realizar la ligadura antes de la bifurcación de la arteria gastro – duodenal.
5. Realizar la ligadura con suturas vasculares (material sintético, monofilamento y no trenzado).
6. Efectuar una ligadura provisional.
7. Confirmar con el cambio de color del hígado.
8. Ejecutar la ligadura de la arteria hepática.
9. Realizar una colecistectomía.

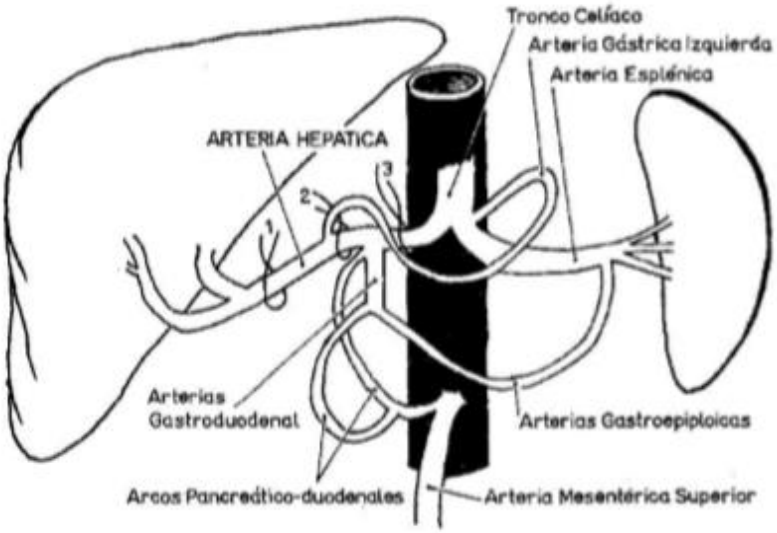

Figura 3. Lugar de la ligadura de la arteria hepática.

Tomado de (Madding & Kennedy, 1972).

2.6 Agentes hemostáticos para el sangrado del parénquima.

Para el mecanismo de acción de los agentes hemostáticos se debe tomar en cuenta la fisiología de la coagulación para así comprender la variedad de agentes, el funcionamiento y utilización adecuada de los mismos (Ghadimi, Levy, & Welsby, 2016).

La hemostasia es primaria o secundaria; en la hemostasia primaria es producida por la formación de tapones de plaquetas, la hemostasia secundaria retícula y estabiliza el tapón con fibrina que es generado en la cascada de coagulación; la cual se divide en: vía intrínseca que es activada por colágeno después del daño vascular y la vía extrínseca es activada por el factor tisular liberado por daño tisular circulante. Estas vías convergen en la vía común final donde se obtiene trombina, que llega a convertir el fibrinógeno en fibrina por lo que estabiliza el tapón de plaquetas (Morani, Platt, Thomas, & Kaza, 2018).

Existe una diversidad de hemostatos que llegan a influir en varios puntos para generar un resultado común a continuación se explicarán algunos (Sileshi, Achneck, & Lawson, 2010):

1. Los hemostatos de gelatina actúan como taponamiento mecánico y procoagulantes intrínsecos (Morani, Platt, Thomas, & Kaza, 2018).
2. Los hemostáticos a base de celulosa actúan como precursor para la formación de coágulos en el área quirúrgica, controlan sangrado capilar y venoso en pacientes heparinizados y por último funcionan como un bacteriostático (Ghadimi, Levy, & Welsby, 2016).
3. Hemostáticos de polisacáridos tienen como efecto realizar una red para concentrar factores de coagulación en la zona afectada para comenzar a formar coágulos (Ghadimi, Levy, & Welsby, 2016).
4. Los productos a base de colágeno que se encuentran en el colágeno bovino impulsan la formación de tapones plaquetarios, esto es generado por la vía intrínseca (Morani, Platt, Thomas, & Kaza, 2018).
5. Selladores de fibrina son agentes compuestos de trombina y fibrinógeno que se usan con una esponja de gelatina y actúan como hemostáticos tópicos (Sileshi, Achneck, & Lawson., 2008).

Tabla 4. *Agentes hemostáticos comunes.*

Group, Subtype	Examples: Brand Name (Name of Manufacturer)
	Hemostatic agents
Microfibrillar collagen	Avitene (Bard), Helite (baroque Medical) Helistat (Baroque Medical), Instat (Ethicon)
Microfibrillar collagen with thrombin	D - Stat (Vascular Solutions), CoStasis (Cohesion Tecnologies)
Gelatin matrix	Surgifoam (Ethicon), Gelfoam (Pfizer)
Gelatin matrix with thrombin	Floseal (Baxter BioSurgery)
Oxidized regenerated cellulose	Surgicel (Ethicon)
Polysaccharide	Arista (Bard), HemoStase (Medafor), Vitasure (Ortgovita)
Fibrin sealant	Tisseel (Baxter Healthcare), Evicel (Ethicon), Vitagel (Orthovita)
	Tissue sealants
Fibrin sealant	Tissel (Baxter Healthcare)
Polyethylene glycol	Coseal (Baxter BioSurgery), DuraSeal (Integra LifeSciences), Progel (Bard)
Albumin and glutaraldehyde	BioGlue (CryoLife)
Cyanoacrylate	Omnex (Ethicon)
	Adhesives
Fibrin sealant	Artiss (Baxter Healthcare)

Albumin and glutaraldehyde	BioGlue (Cryolife)
Cyanoacrylate	Dermabond (Ethicon), Surgiseal (Pfizer)

Tomado de (Morani, Platt, Thomas, & Kaza, 2018).

2.7 Cirugía de control de daños.

Esta cirugía es empleada en pacientes que presente un trauma severo, que abarque heridas múltiples en diferentes órganos, el objetivo de esto es la supervivencia de los pacientes politraumatizados. Por lo que, la técnica quirúrgica evita la triada de hipotermia, coagulopatías y acidosis provocadas por diversas lesiones (Bashir & Abu-Zidan, 2013). El procedimiento adecuado para realizarla es el siguiente: Primero, se realiza una laparotomía inicial (Lee & Peitzman, 2006); donde se debe controlar el sangrado (empaquetamiento de órganos) y prescindir contaminación peritoneal. Segundo, se ejecuta una estabilización en la unidad de cuidados intensivos; en esta fase se debe manejar la coagulopatía, la hipotermia y la acidosis. Tercero, se efectúa una cirugía definitiva; donde se retira el empaquetamiento y se realiza la reparación definitiva de las lesiones. (Camacho & Jiménez, 2013).

CAPITULO III. MATERIALES Y MÉTODOS

3.1 Ubicación.

El presente estudio se realizó en la Clínica Veterinaria de la Universidad de las Américas, en el Distrito Metropolitano de Quito en la provincia de Pichincha; ubicada entre las Calle Shuara N 40-55 y Avenida De Los Granados, su código postal es EC170122 y cuyas coordenadas son: 0°9´50´´S 78°27´52´´O y con una altitud de 2850 msm.

La Clínica Veterinaria contó con las instalaciones, materiales y equipos necesarios que facilitaron el manejo de este caso.

Figura 4. Ubicación de Clínica Veterinaria UDLA.

Tomado de Google maps 2020

3.2 Información del paciente.

En La Clínica Veterinaria UDLA el día 24 de marzo del 2015 se presenta a consulta un paciente canino macho de raza mestizo de 2 años de edad, en la anamnesis el propietario menciona que fue arrollado por un vehículo desconocido aproximadamente hace 1 hora, presenta dificultad para moverse, dolor abdominal y zonas visibles de hemorragia.

El paciente presenta signos de shock hipovolémico, taquicardia, taquipnea y mucosas pálidas. El mismo había sido atendido desde cachorro para sus vacunas y desparasitaciones. Por lo tanto, no presentaba enfermedades anteriores.

3.3 Materiales.

- Computadora.
- Ficha Clínica.
- Exámenes de laboratorio y de imagenología.
- Bibliografía.

3.4. Metodología.

La metodología que se va a realizar para el reporte de caso es el Case Report (CARE) que consta de las siguientes partes:

1. Información del paciente (CARE, 2013):
    - Información básica de paciente.
    - Síntomas del paciente.
    - Historial médico.
    - Intervenciones relevantes.
2. Hallazgos clínicos (CARE, 2013).
    a. Descripción de un examen físico.
3. Evaluación diagnóstica (CARE, 2013).
    a. Historial del paciente desde el episodio que se le atendió, de una forma organizada en una línea de tiempo.
4. Línea de Tiempo (CARE, 2013).

a. Datos Relevantes del caso presentado en una línea de tiempo a través de una tabla o figura.

5. Intervención terapéutica (CARE, 2013).
   - Tipo de intervención.
   - Administración terapéutica.
   - Cambios en las intervenciones terapéuticas.
6. Seguimiento y Resultados (CARE, 2013).
   - Resultados evaluados por el médico.
   - Seguimiento diagnóstico.
   - Como se evaluó la intervención.
   - Eventos imprevistos.
7. Discusión (CARE, 2013).
   - Fortalezas y limitaciones del caso.
   - Discusión de la literatura médica.
   - Razón de las conclusiones.

CAPÍTULO IV. RESULTADOS Y DISCUSIÓN

4.1 Hallazgos clínicos.

Paciente canino de 2 años con peso de 7kg y condición corporal de 3/5. En el examen físico el paciente se encontraba decúbito lateral izquierdo, presentaba un estado mental estuporoso y extremidades frías. La respiración era costal y los movimientos respiratorios superficiales, con pulso bilateral- simétrico - sincrónico - arrítmico, sus mucosas (gingival) se encontraban pálidas, tiempo de rellenado capilar >3 segundos, temperatura de 35.0°C. Presenta un abdomen agudo (a la palpación abdominal presenta dolor), distendido y con presencia de hematomas. A la valoración cardio - respiratoria presentó una frecuencia cardiaca (FC) 200 lpm, frecuencia respiratoria (Fr) 64 rpm, presión arterial media (PAM) 70 mm hg. Cuadro clínico sugerente a shock.

4.2 Línea de tiempo.

24 -03-15

- Motivo de consulta: Paciente politraumatizado.
- Examen físico: Shock, taquicardia, taquipnea e hipotermia.
- Examenes complementarios: Hemograma, ecografía, abnominocentesis.
- Estabilización del paciente.
- Diagnóstico: Hemoperitoneo.
- Tratamiento: Intervención quirúrgica laparotomía exploratoria resolutiva y control de daños.
- Diagnóstico definitivo: Trauma hepático severo grado III
- Tratamiento:Control de hemorragia por medio de la ligadura de la arteria hepática.
- Hospitalización para monitoreo del paciente postquirúrgico

25- 03-15

- Hospitalización y post operatorio normal.
- Exámenes de laboratorio: Hemograma, bioquimica sanguinea.
- Exámenes complementarios: Ecografía.

26- 03-15

- Exámenes de control.
- Seguimiento del paciente.

27- 03-15

- Paciente estable.
- Alta hospitalaria.
- Se recomienda realizar exámenes cada 6 meses.

2- 10 -15
4 - 03 - 16

- Paciente regresa a control
- Examen fisico: constantes normales
- Examenes complementarios.

02 -03 -20

- Paciente regresa a control.
- Examen físico: constantes normales
- Exámenes de control

Figura 5. Línea de tiempo.

4.3 Valoración Diagnóstica.

Se realizaron varias pruebas complementarias que permitieron al médico tratante saber cómo manejar el presente caso, los exámenes realizados fueron: ecografía, abdominocentesis, hemograma y bioquímica sanguínea; a continuación, se detallarán cada uno de los exámenes.

- **Ecografía FAST:**

Los exámenes veterinarios FAST son un procedimiento de emergencia que implican la evaluación con ultrasonido en los espacios del abdomen: abdominal, pleural, pericárdico; los mismo que sirven para detectar la presencia de líquido libre. La evaluación del espacio pleural en tórax detecta alguna anormalidad en pulmones; esto es utilizado en pacientes con trauma o inestabilidad cardiovascular. Por lo que al paciente se lo realizó una evaluación focalizada torácica con ecografía para trauma (TFAST) y una evaluación enfocada abdominal con ecografía para trauma (AFAST).

✓ AFAST

Examen rápido enfocado en los cinco sitios en el abdomen:

1. Hepato Diafragmático:

Hígado se observa presencia de triángulos anecoicos que rodean al órgano y dividen los lóbulos. Sugerente a líquido libre.

Vesícula biliar presenta características normales.

2. Espleno Renal:

Bazo presenta triángulos anecoicos alrededor del órgano, se observa un contorno liso con contextura homogénea. Hallazgo sugerente a líquido libre.

Riñón izquierdo presenta tamaño y forma normal su cápsula es lisa regular. Hallazgos normales.

3. Cisto Cólico:

Vejiga se observa vacía con paredes de grosor normal.

Próstata presenta un tamaño y forma normal, su parénquima homogéneo con bordes regulares. Hallazgos normales.

4. Hepato Renal:

Hígado con tres lóbulos separados y perfilados, presentan triángulos anecoicos en el contorno del órgano. Hallazgo sugerente a líquido libre, asociado posiblemente a una hemorragia.

Riñón derecho presenta forma y tamaño normal su cápsula es lisa regular. Hallazgos normales.

5. Umbilical:

Estómago presenta poca distensión con patrón de gas, dorsal se observa espacio anecoico. Hallazgo sugerente a líquido libre.

Intestino delgado presenta patrón intraluminal mucoso gas, la motilidad y estratificación se conserva normal; alrededor de este se observa un contenido anecoico. Hallazgo sugerente a líquido libre.

Colon presenta grosor parietal normal con un patrón intraluminal y es compatible con heces normales y gas. Hallazgo normal.

Se observa derrame peritoneal en cavidad.

- ✓ TFAST

Examen rápido enfocado en cinco sitios del tórax, vista del sitio del tubo torácico, vista del sitio del tórax pericárdico; las mismas que se realizaron a cada lado y por último la vista Hepato Diafragmática.

El TFAST fue realizado en modo B en los dos hemitórax donde se obtuvo la presencia de varias líneas b en el espacio intercostal, esto constituye a un patrón intersticial, que indica engrosamiento intersticial de los septos interlobulillares.

Parénquima del pulmón se observa hipoecogénico, con una irregularidad en la superficie del órgano y ventilación no uniforme de los espacios aéreos del pulmón periférico. Hallazgo sugerente a contusión pulmonar.

- **Abdominocentesis**

Se realizó por medio de ultrasonido, con una jeringa de 5cc y aguja fina calibre 22, la punción se hizo en el cuadrante umbilical donde se extrajo la jeringa completa de líquido.

Hallazgo clínico: muestra de sangre no coagulada

- **Hemograma**

Tabla 5. *Hemograma prequirúrgico. Hemograma realizado cuando el canino ingreso a emergencia 24/03/15.*

ANALITO	RESULTADO	UNIDADES	RANGO DE REFERENCIA	
LEU	6.95	10^9/L	6.00	17.00
LYM	1.05	10^9/L	1.00	4.80
MON	0.34	10^9/L	0.20	1.50
NEU	5.42	10^9/L	3.00	12.00
EOS	0.02	10^9/L	0.00	0.80
BAS	0.02	10^9/L	0.00	0.40
LYM%	15.5		0.00	100.0
MON%	4.0		0.00	100.0
NEU%	59.1		0.00	100.0
EOS%	0.3		0.00	100.0
BAS&	0.1		0.00	100.0

ANALITO	RESULTADO	UNIDADES	RANGO DE REFERENCIA	
HEM	5.40	10^9/L	5.50	8.50
Hb	13	g/dl	12.0	18.0
HCT	36	%	37.00	55.00
MCV	74	-fl	60	77
MCH	20.0	-pg	19.5	24.5
MCHC	30.1	g/dl	31.0	39.0

RDWc	**15.6**	**%**	**14.0**	**20.0**
RDWs	**46.2**	**Fl**		

-

ANALITO	RESULTADO	UNIDADES	RANGO DE REFERENCIA	
PLT	**145**	**10^9/L**	**165**	**500**
MPV	**10.8**	**Fl**	**3.9**	**11.1**
PCT	**0.29**	**%**		
PDWc	**40.5**	**%**		
PDWs	**18.9**	**Fl**		

Hallazgos relevantes:

- Eritrocitopenia
- Trombocitopenia.
- **Bioquímica**

Tabla 6. *Bioquímica sanguínea prequirúrgica. Bioquímica Sanguínea realizada en el momento que el paciente ingreso a la clínica 24/03/20.*

ANALITO	RESULTADO	UNIDADES	RANGO DE REFERENCIA	
ALB	**4.0**	**g/dl**	**2.5**	**4.4**
ALP	**90**	**U/L**	**20**	**150**
ALT	**45**	**U/L**	**10**	**118**
AMY	**500**	**U/L**	**200**	**1200**
TBIL	**0.3**	**mg/dl**	**0.1**	**0.6**
BUN	**18**	**mg/dl**	**7**	**25**
CA	**10.4**	**mg/dl**	**8.6**	**11.8**
FOS	**5.3**	**mg/dl**	**2.9**	**6.6**
CRE	**0.8**	**mg/dl**	**0.3**	**1.4**
GLU	**100**	**mg/dl**	**60**	**110.0**
NA+	**145**	**mmol/L**	**138**	**160**
K+	**4.2**	**mmol/L**	**3.7**	**5.8**
TP	**5.2**	**g/dl**	**5.4**	**8.2**
GLOB	**3.2**	**g/dl**	**2.3**	**5.2**

- Hallazgos clínicos: Proteínas totales en el rango inferior.

Diagnósticos diferenciales:

- **Cuadrante Cisto - Cólico**

Uroabdomen:

La rotura de vejiga trae como consecuencias alteraciones metabólicas y sistémicas, esto es generado por la compresión que ejerce el órgano durante un impacto (Stafford, 2013). Como signos clínicos se presenta una hiperpotasemia, azotemia, acidosis metabólica, deshidratación y peritonitis química; un marcador fundamental son los altos niveles de creatinina (Mayhew & Holt, 2004), en el caso de este paciente los exámenes preliminares que se realizaron descartaron este diagnóstico.

- **Cuadrante Umbilical**

Hemorragias peritoneales por laceraciones viscerales:

Este tipo de patologías se debe a varias causas como politraumatismo ocasionado por un accidente vehicular, por problemas de coagulación o a su vez por tener una neoplasia. Los signos que se presentan es una hemorragia por el recto, en exámenes la urea se va a encontrar elevada; a su vez el paciente de este caso no presentó este signo por lo que se descartó este diagnóstico.

- **Cuadrante Espleno - Renal**

Hemorragia peritoneal por laceración en bazo:

Normalmente las laceraciones en bazo puede ser ocasionado por un trauma o por una neoplasia, dentro de los rangos de laboratorio se va a encontrar a los niveles de la hemoglobina bajos más una trombocitopenia; depende del tiempo que el paciente tenga la hemorragia para que los valores sigan disminuyendo (Blackwood, 2013), nuestro paciente sí presentó alteración en las plaquetas pero no presentó alteración en la hemoglobina.

- **Cuadrante Hepato – diafragmático**

Hemorragia peritoneal por laceración de hígado

Las laceraciones hepáticas son ocasionadas por lesiones traumáticas como un golpe directo y accidentes de tránsito. Para el análisis diagnóstico no siempre se tendrá alterado el hemograma; esto dependerá del tiempo transcurrido de la hemorragia para poder tener valores fuera de rango. Pero se debe tomar en cuenta el hematocrito y plaquetas que en el caso de nuestro paciente estuvieron fuera del rango normal (Blanco, Ayuso, & Botello, 2011).

Diagnóstico por imagen:

TFAST: Contusión pulmonar

AFAST: Hemoabdomen

Se sugiere hacer una laparotomía exploratoria resolutiva y control de daños.

El diagnostico final del paciente fue una hemorragia por laceración del hígado grado III; los lóbulos que se vieron lacerados con 2cm de profundidad fueron: lateral izquierdo, medial izquierdo, cuadrado. Esta patología se produjo por un traumatismo provocado por un accidente automovilístico que sufrió hace una hora; los hallazgos clínicos en el examen físico, los exámenes complementarios y la cirugía de emergencia confirmaron el diagnóstico.

4.4 Intervención Terapéutica.

El paciente fue estabilizado, lo mismo que consistió en colocar oxigenoterapia con mascarilla a 5L / min e instauración de fluido terapia con una solución cristaloide isotónica (NaCL 0.9%) de 60 – 90 ml/ kg, a su vez se le administró bolos de 10 – 20 ml/kg para poder reestablecer la perfusión tisular; también se instauró fármacos vasoactivos siendo la dopamina el fármaco utilizado en una infusión continua a velocidad constante 2 – 10 µg/kg/min, debido a que la Dopamina es una catecolamina endógena y precursora de la noradrenalina que ayuda a mejorar el estado hemodinámico. Se administró también un fármaco hemostático sistémico como es el Etamsilato en una dosis de 6,25 mg/kg, el cual es un agente antihemorrágico sintético que actúa en la interacción del endotelio

plaquetario; siendo esta la primera barrera de los agentes hemostáticos de la coagulación por lo que ayuda a disminuir la cantidad de perdida sanguínea.

Estabilizado el paciente se preparó para la cirugía.

La anestesia consistió en:

1. Premedicación: Fentanilo 5 µg/kg.
2. Inducción: Diazepam 0,5 mg/kg – Propofol 5mg/kg.
3. Mantenimiento: Sevofluorano 2% - 3%.

Durante la laparotomía exploratoria, como prioridad se tuvo la visualización y control de hemorragia por lo que se ejecutó el siguiente protocolo: se realizó un corte por la línea alba desde la apófisis xifoidea del cuadrante Hepato – diafragmático hasta el cuadrante umbilical, una vez realizada la incisión se procedió de manera inmediata a la colocación de varios packing (apósitos estériles) en los 4 cuadrantes del abdomen para la evacuación del hemoperitoneo, mientras se efectuaba el manejo se fue visualizando primero órganos parenquimatosos y segundo vísceras huecas.

En el cuadrante Hepato diafragmático se observó una mayor cantidad de sangre donde se encuentra una laceración de 2cm de profundidad en la cara interna de los lóbulos: lateral izquierdo, medial izquierdo y del lóbulo cuadrado. En el lóbulo lateral izquierdo presentó un hematoma parenquimatoso con un diámetro de 6 cm. Por lo que se llegó a la conclusión que la hemorragia se debía a un trauma hepático grado III siendo este su diagnóstico definitivo.

Reconocido el grado de lesión se decidió realizar la maniobra de Pringle para controlar la hemorragia, al tener buenos resultados con esta técnica se decide realizar el procedimiento de la ligadura de la arteria hepática (descrita anteriormente). Una vez controlada la hemorragia se realiza una colecistectomía para evitar daños posteriores.

Una vez confirmado que la hemorragia se controló se procedió a cerrar la cavidad.

Como tratamiento post quirúrgico al paciente se le administró Amoxicilina + Ácido Clavulánico en una dosis de 18mg/kg para controlar cualquier tipo de infección debido a que el órgano manipulado posee patógenos anaeróbicos; para controlar el lumbral del dolor se efectúo una adecuada analgesia por lo que se instauró terapia multimodal en la combinación de fármacos con un mismo efecto, pero con diferente mecanismo de acción por lo tanto se utilizó ketamina 0,5 mg/kg y lidocaína 3.3 µg/kg/min en infusión continua y omeprazol 1 mg/kg como protector gástrico debido a que se lo tuvo en ayunas de 24 horas.

En la monitorización hospitalaria se realizó un control de las constantes fisiológicas, exámenes de imágenes y laboratorio que se obtuvo como resultados:

- **Constantes fisiológicas:**

En el examen físico el paciente canino presentaba un estado mental alerta, la respiración es profunda de tipo costoabdominal, con pulso bilateral- simétrico - sincrónico - arrítmico, sus mucosas (gingival) se encontraban rosadas, tiempo de rellenado capilar <3 segundos, temperatura de 38.0°C.La valoración cardio - respiratoria presentó una frecuencia cardiaca (FC) 96 lpm, frecuencia respiratoria (Fr) 15 rpm, presión arterial media (PAM) 90 mm hg.

- **Ecografía FAST:**

✓ AFAST:

De los cinco puntos del abdomen se puede observar que los órganos se encuentran homogéneos sin presencia de líquido libre.

✓ TFAST:

En los dos hemitórax se observa presencia de líneas b en el espacio intercostal, el parénquima del pulmón se observa con irregularidad en la superficie del órgano. El cuadro es referente a contusión pulmonar, mismo diagnóstico desde el día del accidente.

Tabla 7. *Hemograma post quirúrgico. Hemograma realizado 72 horas después de la intervención quirúrgica 27/03/15.*

- **Hemograma**:

ANALITO	RESULTADO	UNIDADES	RANGO DE REFERENCIA	
LEU	6.50	10^9/L	6.00	17.00
LYM	1.07	10^9/L	1.00	4.80
MON	0.40	10^9/L	0.20	1.50
NEU	6.00	10^9/L	3.00	12.00
EOS	0.1	10^9/L	0.00	0.80
BAS	0.02	10^9/L	0.00	0.40
LYM%	15.5		0.00	100.0
MON%	5.0		0.00	100.0
NEU%	59.1		0.00	100.0
EOS%	0.3		0.00	100.0
BAS&	0.1		0.00	100.0

ANALITO	RESULTADO	UNIDADES	RANGO DE REFERENCIA	
HEM	6.40	10^9/L	5.50	8.50
Hb	13	g/dl	12.0	18.0
HCT	38	%	37.00	55.00
MCV	73	-fl	60	77
MCH	20.0	-pg	19.5	24.5
MCHC	30.1	g/dl	31.0	39.0
RDWc	15.6	%	14.0	20.0
RDWs	46.2	fl		

Hallazgos normales, en el hemograma realizado se observar que los analitos a ser evaluados se encuentran dentro de los rangos de referencia.

Tabla 8. *Bioquímica sanguínea post quirúrgica. Bioquímica realizada 72 horas después de la intervención quirúrgica 27/03/15.*

- **Bioquímica:**

ANALITO	RESULTADO	UNIDADES	RANGO DE REFERENCIA	
ALB	3.9	g/dl	2.5	4.4
ALP	51	U/L	20	150
ALT	97	U/L	10	118
AMY	500	U/L	200	1200
TBIL	0.3	mg/dl	0.1	0.6
BUN	18	mg/dl	7	25
CA	10.4	mg/dl	8.6	11.8
FOS	5.3	mg/dl	2.9	6.6
CRE	0.8	mg/dl	0.3	1.4
GLU	100	mg/dl	60	110.0
NA+	145	mmol/L	138	160
K+	4.2	mmol/L	3.7	5.8
TP	5.5	g/dl	5.4	8.2
GLOB	3.2	g/dl	2.3	5.2

Hallazgos normales, en la bioquímica sanguínea realizada se observar que los analitos a ser evaluados se encuentran dentro de los rangos de referencia.

Durante la hospitalización el paciente se mantuvo estable, los exámenes explicados con anterioridad se mantuvieron durante el período que el canino permaneció en la clínica, por lo tanto su alta hospitalaria fue remitida 72 horas después de la intervención quirúrgica.

El tratamiento que se envió a casa fue Amoxicilina + Ácido Clavulánico en una dosis de 20 mg/kg, Carprofeno 4mg/kg durante 7 días. Se informó a los tutores que si llegaba a presentar algún signo anormal el paciente lo llevaran de inmediato a la clínica y si se encontraba normal regresaran a los 15 días para realizar un control general.

4.5 Seguimiento y Resultados.

El paciente después de la intervención quirúrgica permaneció hospitalizado 72 horas, en este tiempo se lo mantuvo bajo observación para poder verificar que el paciente no presente ninguna complicación.

Los días que el paciente estuvo hospitalizado se realizaron valoraciones de las constantes fisiológicas; a su vez se efectuaron exámenes de laboratorio tales como hemogramas, bioquímicas y por último ecografías; las conclusiones de estos controles fueron que el paciente se encontraba estable. Una vez remitida el alta se envió medicación por 7 días de antibióticos y analgésicos, para su alimentación se instauró una dieta que ayude a la función hepática durante 3 meses y por último se pide que regrese a control en 15 días para retirar los puntos.

De este modo a los 15 días el paciente se presentó a control, en la anamnesis realizada, examen físico, exámenes de laboratorio y de imagenología no presentaron ninguna alteración de modo que todo se encontraba dentro de los rangos normales. En cuanto a la herida, se retiraron los puntos sin ningún inconveniente; por otro lado, el médico tratante al observar que el paciente se encontraba en óptimas condiciones decide dar el alta definitiva y recomienda al tutor perpetrar exámenes de control cada 6 meses para observar el funcionamiento hepático. Así pues, se efectuará el mismo protocolo de exámenes que se generaron durante el tiempo que permaneció hospitalizado el paciente.

Es por ello que el tutor cada 6 meses después de la intervención quirúrgica regresa para los exámenes de control, a continuación, se mostrarán los resultados de los 6 primeros meses, del primer año y por último a los cinco años del paciente.

En relación al procedimiento quirúrgico expuesto se presentará las anormalidades que se observaron en cada visita: en la primera visita realizada el 2 de octubre de 2015, en la anamnesis se recopila la información que el paciente presenta canicie leve prematura, la tutora menciona que los miembros anteriores, posteriores y en el lomo de su canino se exhibe un signo de canas

que es representada con pelaje de color blanco; cabe señalar que el paciente es mestizo de color negro. En los exámenes de bioquímica el paciente presente una alteración en la integridad hepática, esto quiere decir que las enzimas ALT se encuentra elevada; por lo cual se recomienda administrar vía oral protectores hepáticos (silimarina), esta es un complejo flavonoide que está compuesto por: flavolignanos, silidianina, silicrisina y silibina; la misma que es un antioxidante que llega a neutralizar radicales libres que dañan a las células hepáticas (Ramsey, 2019) . En la segunda visita realizada el 4 de marzo del 2016, los exámenes de rutina se encuentran en los rangos normales. En la visita de los cinco años realizada el 2 de marzo del 2020, el canino mestizo no presenta ninguna alteración tanto, exámenes de laboratorio y de imagenología.

Tabla 9. *Cuadro comparativo de la bioquímica sanguínea. Seguimiento al paciente en un tiempo determinado para controlar cambios en los rangos de los analitos.*

	27/3/2015	**2/10/2015**	**4/3/2016**	**2/3/2020**	**Unidades**	**Rango de referencia**
ALB	3.9	3.7	2.6	2.6	**g/dl**	**2.5 - 4.4**
ALP	51	109	62	50	**U/L**	**20 - 150**
ALT	97	334	50	90	**U/L**	**10 - 118**
AMY	500	937	510	500	**U/L**	**200 - 1200**
TBIL	0.3	0.3	0.3	0.3	**mg/dl**	**0.1 - 0.6**
BUN	18	14	17	15	**mg/dl**	**7 - 25**
CA	10.4	10.8	10.6	10.2	**mg/dl**	**8.6 - 11.8**
FOS	5.3	5.2	5.4	5.5	**mg/dl**	**2.9 - 6.6**
CRE	0.8	1.3	0.9	1.0	**mg/dl**	**0.3 - 1.4**
GLU	100	105	95	100	**mg/dl**	**60 - 110.0**

NA+	145	145	145	145	**mmol/L**	**138 - 160**
K+	4.2	4.0	4.1	4.0	**mmol/L**	**3.7 - 5.8**
TP	5.5	6.2	5.8	5.6	**g/dl**	**5.4 - 8.2**
GLOB	3.2	2.6	2.9	2.5	**g/dl**	**2.3 - 5.2**

Por medio del presente cuadro se puede observar que la enzima de integridad Alanin – Aminotransferasa se encuentra elevada en el segundo examen realizado después de la intervención quirúrgica.

Para dar por finalizado el control realizado del canino en este tiempo determinado, los exámenes por imágenes que fueron ejecutados se observó que no ha existido ningún tipo de cambio de estructura ni tamaño del hígado.

Informe de la ecografía:

Informe de Hígado 2/03/20:

El Hígado presenta tamaño normal, sus contornos lobulares son lisos regulares, el parénquima es homogéneo de ecogenicidad media. No se evidencia la vesícula biliar, y en su posición se observa un tejido ecogénico, considerar tejido adiposo o conectivo. La Vena Porta presenta 5.5 mm de diámetro y un flujo uniforme de velocidad normal (19 cm/ seg). Próximo a la Vena Porta se observa una arteria (estructura vascular con flujo pulsatil) que se identifica su trayecto hasta antes del Porta hepatis siendo imposible seguirla hacia craneal. Considerar Arteria Hepática, correlaciónese con hallazgos clínicos

En conclusión, el paciente se encuentra en un buen estado de salud a excepción del incremento de las enzimas que presento a los primeros meses después de la intervención quirúrgica, lo cual fue analizado y descartado algún otro tipo de patología; el canino lleva una buena calidad de vida por lo que se podría decir que la LAH fue exitosa en este paciente.

4.6 Discusión

En el presente trabajo mediante el proceso quirúrgico de la laparotomía exploratoria resolutiva y control de daños se llegó a observar lesiones específicas en el hígado siendo estas: presencia de una lesión vascular hepática, laceración de 2 cm de profundidad con la presencia de un hematoma intraparenquimatoso de 6 cm; las medidas obtenidas son en relación al tamaño y peso del paciente, el hígado de los caninos pesa 3% del peso de los mismos (Koning & Liebich, 2013), la amplitud del daño se aproxima a un 25% de daño del órgano, los mismos que ocasionaron un desequilibrio hemodinámico en el paciente. Por los signos señalados se proporciona como diagnóstico final un trauma hepático grado III. La asociación Americana para cirugía de trauma cuenta con una tabla definida para humanos donde la lesión grado III es representada con una laceración > 3 cm de profundidad, hematoma > 10 cm y con un sangrado activo dentro del parénquima hepático; basado en los criterios patológicos y operativos (Kozar, 2018), lo cual equivale al 25% de daño hepático (AACT, 2012). Por lo mencionado, en este paciente se afirma el diagnóstico del grado de lesión hepática.

Para el control de hemorragias existen una variedad de técnicas, la maniobra quirúrgica de Ligadura de la arteria hepática es una técnica de fácil implementación y de bajo costo, por lo que se vuelve una cirugía alternativa para pacientes que tengan una hemorragia activa en hígado que puede ser utilizada en los grados III – IV – V - VI. Cabe resaltar que la misma sirve también como tratamiento para aneurismas, hemobilia y para tumores hepáticos (Cárcamo, 2013). La LAH ha sido estudiada de manera experimental en medicina humana desde 1933 por los doctores Graham - Cannel debido a la similitud de la estructura anatómica del plexo hepático del canino y el humano (Serrano, Bacallao, & Tamayo, 2015), donde los mismos no llegaron a tener tanto éxito en la cirugía a causa de la proliferación de bacterias anaerobias que se reprodujeron en el hígado cuando se eliminó la corriente arterial (Gramham & Cannell, 1933) (Romero, 1985) y también por la peritonitis biliar debido a una ruptura gangrenosa de la vesícula (Schwartz & Ellis, 1986) (Changku & Sunbing, 2019). Por lo que en las investigaciones de los años siguientes el Dr. Madding

basándose en el estudio del Dr. Markowitz (Markowitz, 1967), explica que esta técnica es un procedimiento óptimo para casos de traumas graves de hígado porque facilita la hemostasia segura sin llegar a producir un daño hepático, aplicando los parámetros farmacológicos para el tratamiento post quirúrgico del paciente (Madding & Kennedy, 1972) (Montalti, Cacciaguerra, Nicolini, & AliAhmen, 2018); de esta manera al aplicar un antibiótico específico para bacterias anaeróbicas contrarrestará las mismas. En la técnica quirúrgica, se recomienda ligar la arteria antes del origen de la arteria gastroduodenal debido a que cuando la ligadura se ejecuta lejos del hígado existirá una mayor circulación colateral para fomentar la irrigación del hígado (Manzano, Torres, & Miranda, 1974) (Bacalbasa, Brezean, & Anghel, 2017).

En la actualidad esta maniobra quirúrgica es utilizada en Medicina Humana para controlar el sangrado de hígado, un estudio realizado en Colombia en el 2017 se efectúo la ligadura del vaso a personas que sufrieron un traumatismo grave del hígado, donde los pacientes tuvieron una recuperación completa después de haber obtenido una hemostasia segura (Torres, 2017). En Medicina Veterinaria no han presentado reportes debido a que se ha enfocado de manera experimental.

Se ha verificado que al ligar la arteria hepática pueden existir diferentes resultados dependiendo del organismo del canino, como por ejemplo en el estudio realizados en Cuenca - Ecuador en 1988 los pacientes tuvieron signos histopatológicos como: normales, lesión celular, regeneración tisular, necrosis y cirrosis; siendo estos dos últimos lesiones con una progresión crónica y en la valoración de la bioquímica existió una elevación significativa de las enzimas AST – ALT pero en proteínas, DHL, bilirrubina y TP no presentan valores estadísticos significativos ($p>0.05$) (Martinez & Ochoa, 1988). Por lo tanto, en este canino el efecto que tuvo después de la intervención quirúrgica fue: en la bioquímica sanguínea presentó una variedad en su enzima hepática y por último una canicie prematura.

Para un correcto funcionamiento del hígado después de ocluir definitivamente la arteria hepática se debió a la circulación colateral (Markowitz, 1967) (Karimian,

2019), incremento de la extracción de oxígeno de la vena porta, vasos aberrantes, anastomosis arteriovenosa (Madding & Kennedy, 1972) y por último a la circulación dual del hígado (Robbins, 1975). Como efectos adversos a corto plazo después de la utilización de la maniobra puede llegar a presentar infarto hepático, hepatitis isquémica (Abreu & Alexandre, 2019), trastornos de hipercoagulabilidad, trastornos arteriales estructurales (arteriosclerosis - vasculitis); la oclusión de la arteria no siempre llega a presentar signos por lo que a largo plazo puede presentar afecciones cardiacas, hepáticas o alteraciones en la dinámica circulatoria (Ladero, 2018); en el paciente mencionado no se llegó a presentar ningún tipo de enfermedad mencionada.

La enzima de integridad se encuentran en un rango elevado, siendo la ALT la que incrementó debido a que existió una degeneración hepatocelular por la hipoxia ocasionada debido a mala perfusión sanguínea que se generó desde el momento en que se ligó el vaso; la AST se elevó debido al traumatismo hepático que originó la hemorragia. Por consiguiente los Doctores Martínez y Ochoa atribuyen que el incremento de las mismas señala una lesión hepática (Martinez & Ochoa, 1988) (Bacalbasa, Brezean, & Anghel, 2017)

La canicie prematura se debió probablemente al estrés oxidativo que fue provocado por los radicales libres ocasionados por la hipoxia de la arteria hepática en los primeros meses y a su vez por el dolor e inflamación del hígado ocasionada por el trauma, este resultado no ha sido reportado anteriormente (Peres, 2018).

En conclusión, de este caso es que en la actualidad existen una variedad de procedimientos que han sido realizados de manera experimental por parte de Medicina Humana, La ligadura de la arteria hepática ha teniendo existo por lo que se puede empezar a incorporar como una técnica de fácil realización en Medicina Veterinaria, para así ayudar a pacientes que lleguen con una hemorragia activa a partir del grado III en adelante.

CAPÍTULO V. CONCLUSIONES Y RECOMENDACIONES

5.1Conclusiones.

- En el presente caso clínico se logró encontrar la localización de la lesión mediante a la cirugía laparotomía exploratoria resolutiva y control de daños, la cual ayudó a definir el tipo de grado de las laceraciones hepáticas.
- LAH es una técnica quirúrgica alternativa para pacientes con traumatismo hepático grado III que ayuda a controlar la hemorragia activa.
- El paciente reaccionó de una manera positiva, presentó un abdomen libre de líquido libre por lo que se puede mencionar que el tratamiento empleado fue exitoso debido a que controló la hemorragia.
- La ligadura de la arteria hepática produce un incremento significativo en la ALT y AST que es reflejada en los primeros meses; en los años siguientes se normalizan estos valores.
- El paciente fue sometido a una colecistectomía para evitar necrosis de la vesícula por la maniobra efectuada. Este procedimiento quirúrgico no representó ningún tipo de alteración futura en la calidad de vida del canino; el cual se manifestó en el seguimiento realizado en el caso estudiado.

5.2 Recomendaciones.

- Se recomienda realizar estudios sobre LAH en pacientes caninos que presenten neoplasias en hígado.
- No existen estudios sobre LAH en felinos, por lo que se recomienda realizar estudios de la ligadura en traumas hepáticos graves.
- Se recomienda realizar estudios investigativos de porqué se eleva la enzima hepática de integridad Alanina - Aminotranferasa después de ligar la arteria hepática.

- Investigar cómo es la circulación que se forma después le la maniobra quirúrgica LAH.

REFERENCIAS

AACT. (2012). Liver injury scale. *Science Direct*, 38 - 40.

Abreu, T., & A. R. (2019). Assessment of remnant liver function and volume after selective ligation of portal vein and hepatic artery in a rat model. *Acta cirurgica brasileira*, 12 - 15.

Alvarez, W. J. (2009). Liver enzyme elevations in dogs: diagnostic approach. *Pub Med*, 416 - 425.

Bacalbasa, N., Brezean, L., & Anghel, C. (2017). Successful Resection and Vascular Ligation of a Large Hepatic Artery Aneurysm - A Case Report and Literature. *Pub Med In vivo (Athens, Greece)*, 972 - 982 https://doi.org/10.21873/invivo.11157.

Bashir, M., & Abu-Zidan, F. (2013). Cirugía de control de daños por traumatismo abdominal. *Pub Med*, 8 - 13.

Blackwood, E. V.-L. (2013). Manual de diasnóstico de laboratorio en pequeños animales. En E. V.-L. Blackwood. España: Lexus.

Blanco, G., Ayuso, R., & Botello, F. (2011). Manejo del traumatismo hepático. *Cirugía Española*, 1 - 3.

Camacho, J., & Jiménez, S. (2013). Cirugía de control de daños. *Pub Med*, 61 - 72.

Cárcamo. (2013). Trauma Hepático. *Science Direct*, 43 - 51 .

CARE. (2013). *CARE Checklist*. Obtenido de https://www.care-statement.org/checklist

Changku, J., & Sunbing, X. (2019). Selective occlusion of the hepatic artery and portal vein improves liver hypertrophy for staged hepatectomy. *Pub Med World journal of surgical oncology*, 23 - 27.

Coppo, J. (2015). Interpretación de analisis clínicos. *Universidad Católica de Salta*, 5 - 7.

Cruz, S., Jimenez, M., & Lopez, E. (2018). Ruptura hepática en el sindrome de HELLP. *Science Direct*, 5 - 17.

Ettinger SJ, F. E. (2007). *Tratado de Medicina Interna.* Madrid: Elsevier.

Fossum, T. (2008). Cirugía del hígado. Buenos Aires: Intermedica.

Garcia, A. (2018). Fisiología Veterinaria. Madrid: Tébar Flores.

Ghadimi, K., Levy, J. H., & Welsby, I. J. (2016). Perioperative management of the bleeding patient. *British journal of anaesthesia*, 18 - 30.

Gramham, R., & Cannell, D. (1933). Accidental Ligation of the hepatic artery. British Journal of Surgery.

Grossman, S. S. (2000). Anatomia de los animales domésticos. Barcelona: Masson S.A.

Harris, G. L. (2018). Epidemiology, clinical management, and outcomes of dogs involved in road traffic accidents in the United Kingdom (2009-2014). *Journal of veterinary emergency and critical care*, 140 - 148.

Henao, S. (2017). Euthanasia in Pets. Dilemmas, Encounters and Dis-Encounters. *Bioética*, 4 - 6. Obtenido de https://www.redalyc.org/jatsRepo/1892/189253785008/html/index.html

Houssay, B. (1969). Tratado de cirugía. Buenos Aires: Editorial el Ateneo.

Jover, J., Carabias, A., & Ortega, I. (2010). Técnicas quirúrgicas complejas para el control. *ELSEVIER*, 35 - 39.

Karimian, F. (2019). Hepatic artery ligation and extrahepatic collaterals division. *International journal of surgery*, 68 - 170.

Koning, E., & Liebich, G. (2013). *Anatomia de los animales domésticos órganos, sistema circulatorio y sistema nervioso.* Buenos Aires: Editorial Medica Panamericana.

Kozar. (2018). Escala de lesiones hepáticas . *Journal of Trauma - The American Association for the Surgery of Trauma*, 60 -65 Tabla 8.

Ladero, J. (2018). Enfermedades hepáticas - Cardiovasculares. *Pub Med*, 1 - 8 .

Lahunta, E. d. (2013). Miller’s Anatomy of the dog. ELSEVIER.

Lee, J. C., & Peitzman, A. (2006). Laparotomía de control de daños. *Pub Med*, 346 - 350.

Lopéz, I., & Mesa, I. (2015). *Guía Práctica de interpretación analítica y diagnóstico diferencial en pequeños animales.* Zaragosa - España: Servet.

Madding, G., & Kennedy, P. (1972). Ligadura de la arteria hepática. Nueva editorial Interamericana.

Madrid, U. C. (2016). *Higado*. Obtenido de https://veterinaria.ucm.es/higado-y-pancreas

Manzano, Torres, & Miranda. (1974). Ligadura de la artetia hepática en trauma severo del higado. *PUB MED*, 1 - 2.

Markowitz, A. (1967). Cirugía experimental y fisiología quirúrgica. México: Editorial Interamericana, S.A.

Martinez. (2018). *Anatomía, Fisiologia y funcionalidad del hígado*. Obtenido de https://www.studocu.com/es/document/universidad-nacional-agraria/bioquimica-veterinaria/otros/anatomia-y-fisiologia-del-higado/5475499/view

Martinez, M., & Ochoa, M. (1988). Ligadura de la arteria hepática en perros. Cuenca: Universidad Estatal de Cuenca - Facultad de Ciencias Médicas.

Mayhew, P., & Holt, D. (2004). Ruptured bladder in dogs and cats. . *Standars of care. Emergency and Critical Care Medicine*, 6 - 10.

Mira, G. (2015). Enfermedades en caninos y felinos. *ELSEVIER*, 3 - 5 .

Montalti, R., Cacciaguerra, A., Nicolini, D., & AliAhmen, E. (2018). Impact of aberrant left hepatic artery ligation on the outcome of liver transplantation. Liver transplantation. *the American Association for the Study of Liver Diseases and the International Liver Transplantation*, 204 - 2013.

Moore, E. (2018). *Scaling system for organ specific injuries*. Obtenido de http://www.aast.org/library/traumatools/injuryscoringscales.aspx

Morani, A. C., Platt, J. F., Thomas, A. J., & Kaza, R. K. (2018). Hemostatic Agents and Tissue Sealants: Potential Mimics of Abdominal Abnormalities. *American journal of roentgenology*, 760 - 766.

Onneto, D. C. (2003). Packing hepático: Alternativa ante. *Hinari*.

Pallarols, E. (2012). *Eutanasia en pequeños animales*. Obtenido de https://ddd.uab.cat/pub/trerecpro/2011/85706/eutpeqani.pdf

Pampolini, P. S. (1984). Ligadura de la arteria hepática. Procedimientos electivos y de emergencia. *Minerva chirurgica*, 615- 618.

Peres, C. (2018). “New markers of oxidative stress in dogs: technical and applicative. *Pub Med Universidad de Mursia*, 50 - 64.

Perez. (2018). Hepatología clínica y cirugía hepática. SERVET.

Perez, E. (2012). Anatomía del sistema biliar del higado en el canino. *Redalyc*, 667 - 667.

Pilco, P., McCormack, L., & Perez, D. (2011). Hematoma hepatico subcapsular roto en sindrome HELLP. *Pub Med*, 17 - 22.

Pujol, A. (2017). *Tumores hepáticos y lobectomía hepática en perro*. Obtenido de https://www.uab.cat/web/investigar-1345666325054.html

Ramsey, I. (2019). *Farmacología para perros y gatos.* Barcelona: Lexus.

Robbins, S. (1975). Patología Estructural y funcional. Madrid: Editorial Interamericana.

Romero, R. (1985). Tratado de cirugía. México: Interamericana.

Schiff, L. (1980). Enfermedades del hígado. Barcelona: Salvat.

Schwartz, W., & Ellis, H. (1986). Operaciones abdominales . Buenos Aires: Editorial Médica Panamericana.

Serrano, L., Bacallao, I., & Tamayo, i. (2015). Comparative study of the anatomical structure of the hepatic plexus in the dog and man species. *PUB MED*, 803 - 812.

Sileshi, B., Achneck, H., & Lawson, J. (2010). Application of energy-based technologies and topical hemostatic agents in the management of surgical hemostasis. *Pub Med*, 197 -204.

Sileshi, B., Achneck, H., & Lawson., J. (2008). Management of surgical hemostasis: topical agents. *Pub Med*, 22 - 28 .

Simal, J. R. (1995). Ligadura de la arteria hepática en los traumatismos del hígado. *Revista española de las enfermedades del aparato digestivo*, 551 - 556.

Stafford, J. R. (2013). Una revisión clínica de fisiopatología, diagnóstico y tratamiento de Uroabdomen en perros y gatos. *PubMed*, 216 -229.

Suarez, E. G.-P.-M.-P. (2017). Medicina interna en pequeños animales. *AVEPA*.

Thomas, G. (2015). Higado. *Pub Med*, 385- 395.

Torres, E. (2017). Hepatic artery ligation in liver trauma. *Pub Med* .

Verschluss, G. R. (28 de Junio de 1979). Occlusion of Hepatic Artery. *Dtsch Med Wochenschr*, 848 - 855. Obtenido de https://pubmed.ncbi.nlm.nih.gov/376266-occlusion-of-hepatic-artery/

Vollmar, J. (2015). Cirugía reparatoria de las arterias. Barcelona: Ediciones Toray.

Welch, T. (2007). *Small Animal Sugergery.* Elsevier.

Wilkinson. (1978). Tratamiento de la hemobilia postraumática por ligadura de la arteria hepática.

Zargar. (2015). Liver Trauma: Operative and Non-operative Management. *Public Health*, 96 - 107.

Zermeño, M. (Julio de 2014). *Manejo quirúrgico en lesiones traumáticas*. Obtenido de http://132.248.9.195/pmig2016/0195752/0195752.pdf

Zolliger, R. (2000). Atlas de cirugía. Madrid: Editorial Interamericana.

ANEXOS

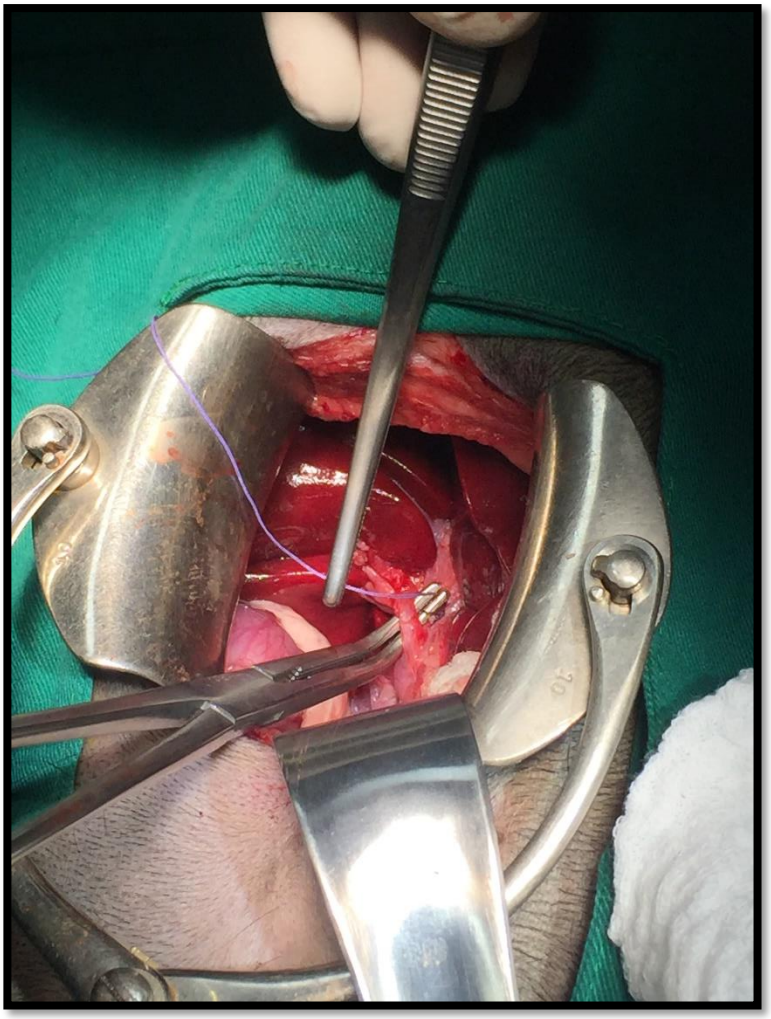

Anexo 1: Ubicación de la arteria hepática.

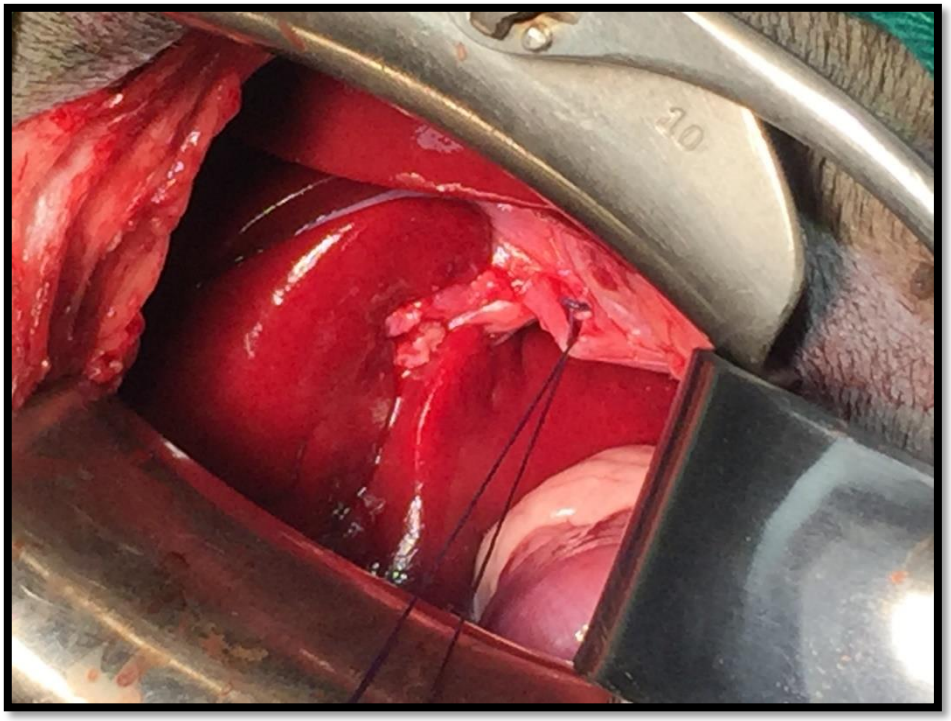

Anexo 2: Ligadura provisional de la arteria hepática.

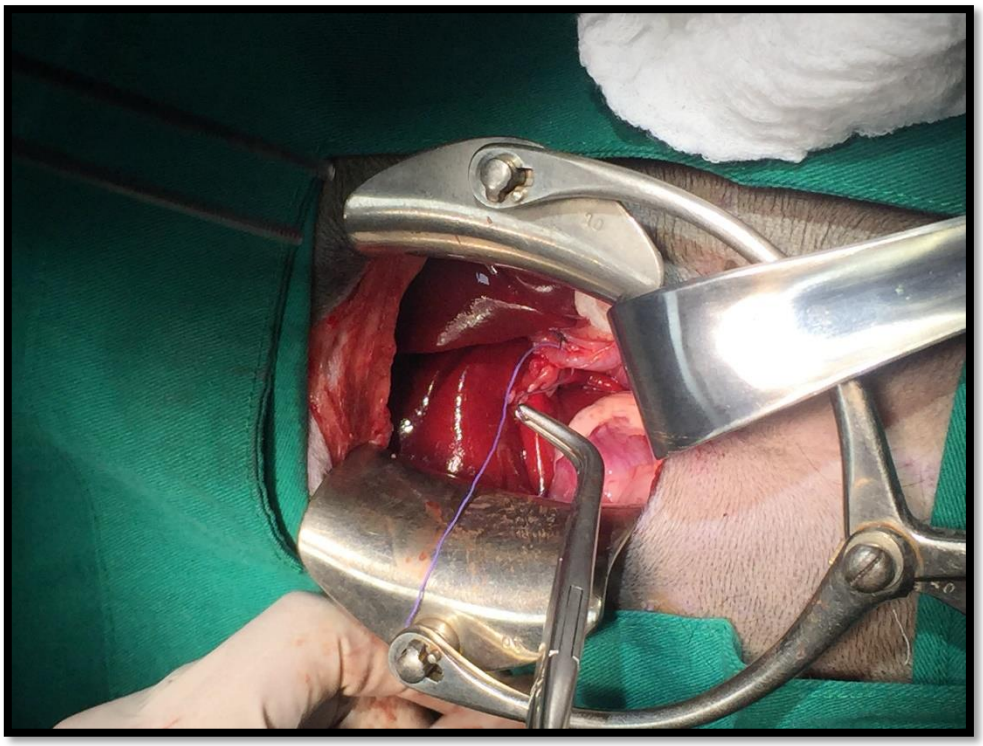

Anexo 3: Verificación del cambio de coloración de hígado.

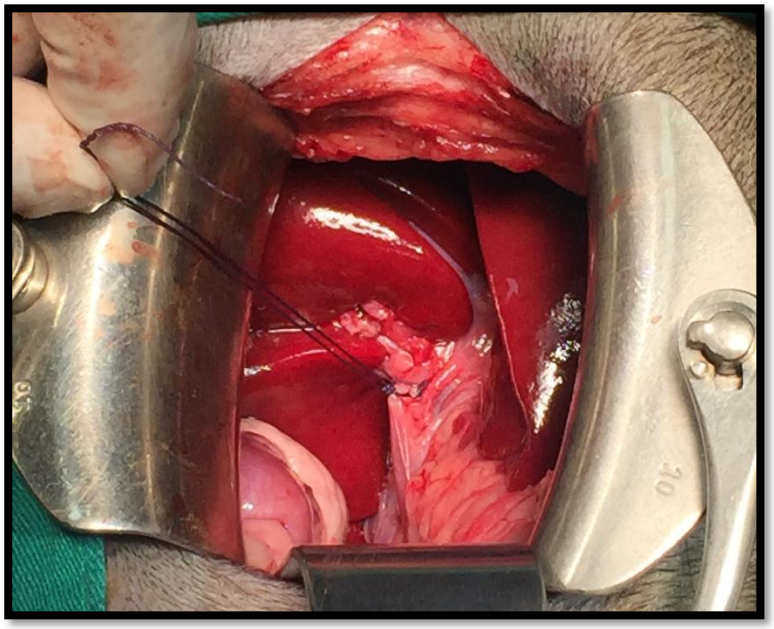

Anexo 4: Ligadura definitiva de la ligadura de la arteria hepática.

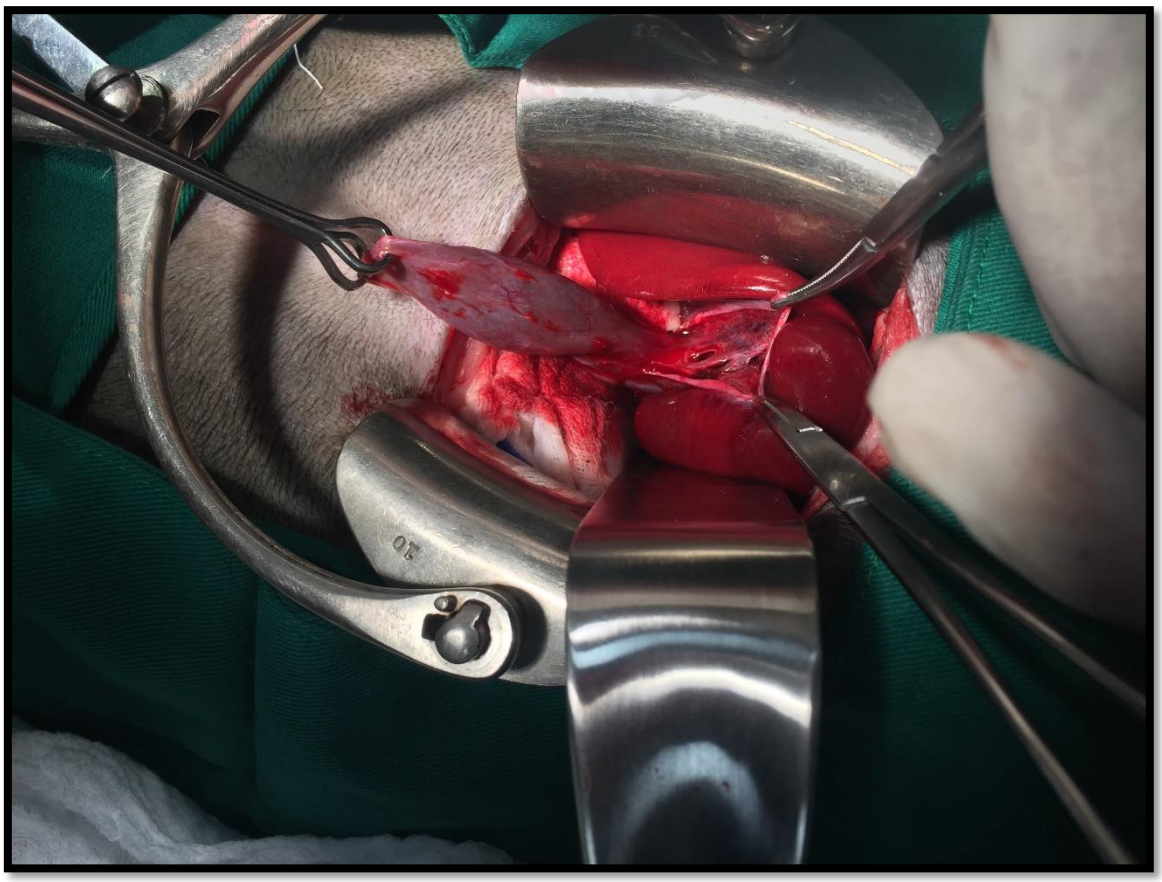

Anexo 5: Procedimiento quirúrgico Colecistectomía.